Желчные пути

DOI: 10.16931/1995-5464.20163106-118

Внутрипротоковая фотодинамическая терапия при воротной холангиокарциноме у неоперабельных больных

Долгушин Б.И.[1], Сергеева О.Н.[1], Францев Д.Ю.[1], Кукушкин А.В.[1], Панов В.О.[2], Виршке Э.Р.[1], Косырев В.Ю.[1], Черкасов В.А.[1], Трофимов И.А.[1], Чистякова О.В.[3], Мороз Е.А.[4], Погребняков И.В.[1], Шишкина Н.А.[1]

[1] НИИ клинической и экспериментальной радиологии, лаборатория интервенционной радиологии,
[2] НИИ клинической и экспериментальной радиологии, рентгенодиагностическое отделение,
[3] НИИ клинической онкологии, лаборатория клинической цитологии отдела патологической анатомии опухолей человека, [4] НИИ клинической онкологии, патологоанатомическое отделение отдела патологической анатомии опухолей человека, ФГБУ "Российский онкологический научный центр им. Н.Н. Блохина" МЗ РФ; 115478, Москва, Каширское шоссе, д. 24, Российская Федерация

Цель: изучить влияние внутрипротоковой фотодинамической терапии на продолжительность и качество жизни неоперабельных больных воротной холангиокарциномой (опухолью Клацкина).
Материал и методы. В 2008–2015 гг. проведено 118 сеансов (от 1 до 10, медиана 2,0) внутрипротоковой фотодинамической терапии 39 больным опухолью Клацкина (тип IV по Bismuth) 34–75 лет, не подлежащих хирургическому лечению. У всех больных было от 1 до 4 чрескожных чреспеченочных холангиостомических дренажей. Использовали фотосенсибилизаторы второго поколения (радахлорин, фотолон, фотодитазин), вводимые за 2–4 ч до воздействия лазером. Пошаговое облучение пораженных протоков осуществляли с помощью введенного под рентгентелевизионным контролем гибкого световода по разработанному в клинике оригинальному методу. Лазерное облучение проводили в импульсном режиме, дозу облучения подбирали индивидуально в зависимости от объема поражения протоков. Диагностику опухоли и динамический контроль осуществляли с помощью морфологического исследования, холангиографии и МРТ.
Результаты. Срок наблюдения составил 2–47 мес. Послеоперационной летальности не было. У 3 пациентов развились осложнения, потребовавшие миниинвазивных вмешательств, – абсцессы печени ($n = 1$) и эмпиема желчного пузыря ($n = 2$). Внутрипротоковая фотодинамическая терапия позволила уменьшить частоту обострений холангита и улучшить качество жизни. Медиана выживаемости составила 16 мес (2–47 мес) от первого сеанса внутрипротоковой фотодинамической терапии и 31 мес (5–69 мес) со времени установления диагноза. Одно-, двух-, трех, четырех-, пятилетняя актуриальная выживаемость от момента установления диагноза составила 88, 68, 39, 14,8 и 5%.
Заключение. Внутрипротоковая фотодинамическая терапия представляется перспективным способом увеличения продолжительности и улучшения качества жизни неоперабельных больных.

Ключевые слова: *печень, желчные протоки, рак внепеченочных желчных протоков, гилюсная холангиокарцинома, опухоль Клацкина, холангиостомия, фотодинамическая терапия, внутрипротоковая биопсия, рентгенэндобилиарные вмешательства.*

Intraductal Photodynamic Therapy of Hilar Cholangiocarcinoma in Inoperable Patients

Dolgushin B.I.[1], Sergeeva O.N.[1], Frantsev D.Yu.[1], Kukushkin A.V.[1], Panov V.O.[2], Virshke E.R.[1], Kosyrev V.Yu.[1], Cherkasov V.A.[1], Trofimov I.A.[1], Chistyakova O.V.[3], Moroz E.A.[4], Pogrebnyakov I.V.[1], Shishkina N.A.[1]

[1] Research Institute of Clinical and Experimental Radiology, Laboratory of Interventional Radiology;
[2] Research Institute of Clinical and Experimental Radiology, Radiology Department;
[3] Research Institute of Clinical Oncology, Laboratory of Clinical Cytology of Pathology Department;
[4] Research Institute of Clinical Oncology, Autopsy Department of Tumor Pathological Anatomy Department;
N.N. Blokhin Russian Cancer Research Centre, 24, Kashirskoe shosse, Moscow, 115478, Russian Federation

Aim. To research the influence of intraductal photodynamic therapy (PDT) on the duration and life quality in patients with inoperable hilar cholangiocarcinoma.
Material and Methods. 39 patients aged 34–75 years with Klatskin tumor (Bismuth type IV) underwent one hundred and eighteen PDT procedures for the period 2008–2015. All patients had 1–4 percutaneous bile duct drains. The second

generation of chlorin sensitizers were administrated intravenously two to four hours prior to the consecutive intraductal laser irradiation. Irradiation of affected ducts were performed using flexible optical fiber injected by original method under X-ray control. Laser irradiation was performed in a pulsed mode, the radiation dose was determined individually depending on lesion severity. Diagnosis of tumors and dynamic control were performed using morphological examination, cholangiography and MRI.

Results. Follow-up was 2–47 months. There was no postoperative mortality. Three patients had post-procedural complications including liver abscess in one and gallbladder empyema in two cases that required minimally invasive interventions. The intraductal PDT reduced incidence of cholangitis exacerbation and improved quality of life. The median survival was 16 months (2–47), after the first PDT procedure and 31 months (5-69) after diagnosis. 1-, 2-, 3-, 4- and 5-year survival rates were 88%, 68%, 39%, 14,8% and 5% respectively.

Conclusion. Intraductal PDT is perspective to improve both survival rate and quality of life in inoperable patients.

Key words: *liver, bile ducts, cancer of extrahepatic bile ducts, hilar cholangiocarcinoma, Klatskin tumor, cholangiostomy, photodynamic therapy, intraductal biopsy, X-ray endobiliary interventions.*

Долгушин Борис Иванович – доктор мед. наук, профессор, член-корр. РАН, директор НИИ клинической и экспериментальной радиологии ФГБУ “РОНЦ им. Н.Н. Блохина” МЗ РФ. **Сергеева Ольга Николаевна** – канд. мед. наук, старший научный сотрудник лаборатории интервенционной радиологии, руководитель группы фотодинамической терапии НИИ клинической и экспериментальной радиологии ФГБУ “РОНЦ им. Н.Н. Блохина” МЗ РФ. **Францев Дмитрий Юрьевич** – ординатор НИИ клинической и экспериментальной радиологии ФГБУ “РОНЦ им. Н.Н. Блохина” МЗ РФ. **Кукушкин Андрей Всеволодович** – канд. мед. наук, врач лаборатории интервенционной радиологии НИИ клинической и экспериментальной радиологии ФГБУ “РОНЦ им. Н.Н. Блохина” МЗ РФ. **Панов Вадим Олегович** – канд. мед. наук, ведущий научный сотрудник рентгенодиагностического отделения НИИ клинической и экспериментальной радиологии ФГБУ “РОНЦ им. Н.Н. Блохина” МЗ РФ. **Виршке Эдуард Рейнгольдович** – доктор мед. наук, руководитель лаборатории интервенционной радиологии НИИ клинической и экспериментальной радиологии ФГБУ “РОНЦ им. Н.Н. Блохина” МЗ РФ. **Косырев Владислав Юрьевич** – доктор мед. наук, ведущий научный сотрудник лаборатории интервенционной радиологии НИИ клинической и экспериментальной радиологии ФГБУ “РОНЦ им. Н.Н. Блохина” МЗ РФ. **Черкасов Валерий Андреевич** – канд. мед. наук, старший научный сотрудник лаборатории интервенционной радиологии НИИ клинической и экспериментальной радиологии ФГБУ “РОНЦ им. Н.Н. Блохина” МЗ РФ. **Трофимов Игорь Александрович** – врач лаборатории интервенционной радиологии НИИ клинической и экспериментальной радиологии ФГБУ “РОНЦ им. Н.Н. Блохина” МЗ РФ. **Чистякова Ольга Васильевна** – канд. мед. наук, ведущий научный сотрудник лаборатории клинической цитологии отдела патологической анатомии опухолей человека НИИ клинической онкологии ФГБУ “РОНЦ им. Н.Н. Блохина” МЗ РФ. **Мороз Екатерина Анатольевна** – канд. мед. наук, старший научный сотрудник патологоанатомического отделения отдела патологической анатомии опухолей человека НИИ клинической онкологии ФГБУ “РОНЦ им. Н.Н. Блохина” МЗ РФ. **Погребняков Игорь Владимирович** – аспирант НИИ клинической и экспериментальной радиологии ФГБУ “РОНЦ им. Н.Н. Блохина” МЗ РФ. **Шишкина Нина Анатольевна** – врач лаборатории интервенционной радиологии НИИ клинической и экспериментальной радиологии ФГБУ “РОНЦ им. Н.Н. Блохина” МЗ РФ.

Для корреспонденции: Долгушин Борис Иванович – 115478 Москва, Каширское шоссе, д. 24, ФГБУ “Российский онкологический научный центр им. Н.Н. Блохина”. Тел.: +7-903-720-47-33. E-mail: dolgushinb@mail.ru

Dolgushin Boris Ivanovich – Doct. of Med. Sci., Professor, Corresponding Member of the Russian Academy of Sciences, Head of the Research Institute of Clinical and Experimental Radiology, N.N. Blokhin Russian Cancer Research Centre, Ministry of Healthcare of the Russian Federation. **Sergeeva Olga Nikolaevna** – Cand. of Med. Sci., Photodynamic Therapy Group Leader, Senior Researcher of Interventional Radiology Laboratory, Research Institute of Clinical and Experimental Radiology, N.N. Blokhin Russian Cancer Research Centre, Ministry of Healthcare of the Russian Federation. **Frantsev Dmitry Yur`evich** – Resident of Clinical and Experimental Radiology Research Institute, N.N. Blokhin Russian Cancer Research Centre, Ministry of Healthcare of the Russian Federation. **Kukushkin Andrei Vsevolodovich** – Cand. of Med. Sci., Physician of Interventional Radiology Laboratory, Clinical and Experimental Radiology Research Institute, N.N. Blokhin Russian Cancer Research Centre, Ministry of Healthcare of the Russian Federation. **Panov Vadim Olegovich** – Cand. of Med. Sci., Leading Researcher of Radiology Department, Clinical and Experimental Radiology Research Institute, N.N. Blokhin Russian Cancer Research Centre, Ministry of Healthcare of the Russian Federation. **Virshke Eduard Reingoldovich** – Doct. of Med. Sci., Chief of Interventional Radiology Laboratory Department, Clinical and Experimental Radiology Research Institute, N.N. Blokhin Russian Cancer Research Centre, Ministry of Healthcare of the Russian Federation. **Kosyrev Vladislav Yurievich** – Doct. of Med. Sci., Leading Researcher of Interventional Radiology Laboratory Department, Clinical and Experimental Radiology Research Institute, N.N. Blokhin Russian Cancer Research Centre, Ministry of Healthcare of the Russian Federation. **Cherkasov Valery Andreevich** – Cand. of Med. Sci., Senior Researcher of Interventional Radiology Laboratory, Clinical and Experimental Radiology Research Institute, N.N. Blokhin Russian Cancer Research Centre, Ministry of Healthcare of the Russian Federation. **Trofimov Igor Aleksandrovich** – Physician of Interventional Radiology Laboratory, Clinical and Experimental Radiology Research Institute, N.N. Blokhin Russian Cancer Research Centre, Ministry of Healthcare of the Russian Federation. **Chistyakova Olga Vasilievna** – Cand. of Med. Sci., Leading Researcher of Clinical Cytology Laboratory,

Pathological Anatomy Division, N.N. Blokhin Russian Cancer Research Centre, Ministry of Healthcare of the Russian Federation. **Moroz Ekaterina Anatolievna** – Cand. of Med. Sci., Senior Researcher of Pathological Anatomy Department, Pathological Anatomy Division, N.N. Blokhin Russian Cancer Research Centre, Ministry of Healthcare of the Russian Federation. **Pogrebnyakov Igor Vladimirovich** – Postgraduate Student of Clinical and Experimental Radiology Research Institute, N.N. Blokhin Russian Cancer Research Centre, Ministry of Healthcare of the Russian Federation. **Shishkina Nina Anatolievna** – Radiologist of Interventional Radiology Laboratory, Clinical and Experimental Radiology Research Institute, N.N. Blokhin Russian Cancer Research Centre, Ministry of Healthcare of the Russian Federation.

For correspondence: Dolgushin Boris Ivanovich – N.N. Blokhin Russian Cancer Research Center, 24, Kashirskoe shosse, Moscow, 115478, Russian Federation. Phone: +7-903-720-47-33. E-mail: dolgushinb@mail.ru

Введение

Воротная холангиокарцинома (синоним: рак проксимальных внепеченочных желчных протоков, опухоль Клацкина) относится к числу наиболее тяжело протекающих новообразований органов гепатопанкреатодуоденальной зоны. Локализация этой опухоли в стратегически важной анатомической зоне – конфлюенсе печеночных протоков приводит к быстрому развитию катастрофических осложнений: механической желтухи, острого холангита, сепсиса, портальной гипертензии, варикозного расширения вен пищевода, язвенного поражения слизистых оболочек верхних отделов желудочно-кишечного тракта с высокой вероятностью развития фатального кровотечения. Приняв также во внимание выраженное катаболизирующее действие холангиокарцином, становится понятным, отчего “естественное развитие” заболевания мучительно и скоротечно: медиана выживаемости без противоопухолевого лечения, даже при условии билиарной декомпрессии, по данным большой многолетней выборки пациентов, не превышает 6 мес [1].

Большинство больных опухолью Клацкина к моменту установления диагноза не подлежат хирургическому лечению ввиду местной распространенности заболевания, однако отдаленные метастазы у них определяются в это время нечасто. Местное воздействие на воротную холангиокарциному (ВХ) представляется целесообразным, но характер роста опухоли (в 80–95% наблюдений – диффузная инфильтрация тканей при отсутствии опухолевого узла), сложная синтопия с сосудисто-секреторными элементами ворот и стромой печени накладывают ряд ограничений на применение стандартных методов локальной деструкции, обеспечивающих сплошной некроз тканей. Единственным методом, обладающим ценной избирательностью воздействия и разрешенным к клиническому применению, является фотодинамическая терапия (ФДТ).

ФДТ – это бинарный метод лечения, включающий относительно селективное накопление патологической тканью (опухолью с зоной перифокального воспаления) химического агента, называемого фотосенсибилизатором, с последующей активацией накопленного фотосенсибилизатора с помощью света, что запускает каскад внутриклеточных реакций, приводящих к гибели опухолевой клетки. Такое определение ФДТ является упрощенным, но формат журнальной статьи не предполагает подробного освещения механизмов ее действия, поэтому позволим себе отослать читателя к работам T.J. Dougherty и соавт. для ознакомления с физическими и биологическими основами метода [2, 3]. Отметим только, что селективный некроз в зоне накопления фотосенсибилизатора – всего лишь один из механизмов действия ФДТ, не всегда определяющий успех лечения. Иммунологический и антибактериальный компоненты, как показал собственный опыт, имеют не меньшее значение.

Первое упоминание об успешном применении внутрипротоковой ФДТ при раке внепеченочных желчных протоков появилось в литературе в 1991 г. Это было сообщение J.S. McCaughan и соавт. о пациентке, страдавшей морфологически подтвержденной опухолью общего желчного протока, прожившей более 4 лет на фоне 6 сеансов внутрипротоковой ФДТ в эндоскопическом варианте [4]. По данным медицинской базы PubMed, на момент написания работы насчитывается 39 оригинальных статей из клиник

Результаты лечения больных, перенесших ФДТ с билиарной декомпрессией и билиарную декомпрессию без ФДТ

Публикация	Вмешательства	Медиана выживаемости	Резюме
Ortner M.E. et al. [5]	19 – стентирование 20 – стентирование и ФДТ	98 дней 493 дня	Разница в выживаемости была столь выражена, что исследование прекращено по этическим соображениям
Zoepf T. et al. [6]	11 – ЧЧХС 11 – ЧЧХС и ФДТ	7 мес 21 мес	ФДТ принципиально меняет существующую систему паллиативной помощи больным ВХ

Европы, Азии и Северной Америки, посвященных различным вариантам внутрипротоковой ФДТ. Все они в той или иной степени отмечают позитивное влияние метода на продолжительность и качество жизни больных этой тяжелой категории. Приведем ниже только проспективные рандомизированные исследования выживаемости пациентов, подвергнутых внутрипротоковой ФДТ после билиарной декомпрессии, в сравнении с пациентами, перенесшими только билиарную декомпрессию (таблица).

Потребность больных гилюсной холангиокарциномой в простом и надежном способе паллиативного лечения, большой опыт ФДТ при различных патологических состояниях, накопленный в России, отечественное производство фотосенсибилизаторов и лазерного оборудования с возможностью внесения конструктивных изменений при необходимости, сложившаяся за много лет в нашем учреждении культура интервенционных радиологических вмешательств на желчных путях подтолкнули нас в начале 2008 г. к проведению данной работы [7]..

Материал и методы

В 2008–2015 гг. в РОНЦ им. Н.Н. Блохина 39 больным опухолью Клацкина (тип IV по Bismuth) в возрасте 34–75 лет, не подлежащих хирургическому лечению (резекции печени и протоков), было проведено в виде основного противоопухолевого лечения 118 сеансов (от 1 до 10, медиана 2) внутрипротоковой ФДТ. Мужчин было 23, женщин – 16. Две трети пациентов подвергались ранее хирургическому вмешательству в объеме диагностической лапаротомии – 6 (15,4%), нерадикальной резекции желчных протоков и печени – 13 (33,3%), радикальной резекции желчных протоков и печени – 7 (17,9%) – с последующим развитием локального рецидива. В 8 (20,5%) наблюдениях до ФДТ проводили химиотерапию, и 1 пациенту проведена внутрипротоковая лучевая терапия.

Все больные имели от 1 до 4 (в медиана 2) холангиостомических дренажей, нами установленных в большинстве наблюдений посредством чрескожной чреспеченочной холангиостомии (ЧЧХС) под контролем рентгеноскопии, реже – при открытой операции, по каналам которых и осуществлялось введение световодов и осуществляли проведение световодов.

Показания к внутрипротоковой ФДТ определяли с учетом ряда этических моментов. Методика внутрипротоковой ФДТ была новой и малоизученной, поэтому значительную часть пациентов, вошедших в исследование, особенно на этапе освоения методики, составили больные, которым было сложно предложить какой-либо иной эффективный метод лечения: пациенты после нерадикальных операций либо имеющие продолженный рост опухоли в зоне резекции, после неэффективной внутрипротоковой лучевой и/или химиотерапии, больные по тяжести состояния (прежде всего, из-за не полностью, несмотря на наличие нескольких холангиостомических дренажей, разрешившейся механической желтухи) не способные перенести сколь-либо токсичную химиотерапию. У всех пациентов диагноз был морфологически верифицирован. Цито- и гистологический материал был получен во время открытых операций на печени и протоках либо при щипцовой или браш-биопсии из области стриктуры через просвет протока под рентгеноскопическим контролем.

Всем больным проводили МРТ брюшной полости перед каждым сеансом по следующим протоколам:

1) Т1-взвешенные изображения (Т1ВИ) с помощью трехмерной импульсной последовательности на базе модифицированного быстрого градиентного эхо 3D VIBE при частотном подавлением сигнала жировой ткани;

2) Т2-взвешенные изображения (Т2ВИ) с помощью двухмерной импульсной последовательности на основе быстрого спинового эхо TSE с компенсацией артефактов движения BLADE и синхронизацией накопления сигнала с дыхательными движениями при частотном подавлением сигнала жировой ткани и без такого подавления;

3) магнитно-резонансная холангиопанкреатография (МРХПГ) – 3D- или 2D-Т2ВИ с длинным временем эхо TE = 650–700 мс и с синхронизацией измерения сигнала с дыхательными движениями для 3D последовательности и на задержках дыхания для 2D-последовательности на базе трех- или двухмерной импульсной последовательности быстрое спиновое эхо, соответственно, с неполным заполнением матрицы k-пространства при частотном подавлением сигнала жировой ткани;

4) диффузионно-взвешенные изображения на основе эхопланарной импульсной последовательности с частотным подавлением сигнала жировой тани.

Применяли гепатоспецифическое внеклеточное магнитно-резонансное контрастное средство (МРКС) на основе гадоксетовой кислоты (Примовист) и другие внеклеточные МРКС (гадодиамид и гадобутрол). Скорость введения контрастного препарата составляла 2 мл/с. В дальнейшем осуществляли МР-мониторинг заболевания с интервалом 6–8 нед по тем же программам. Для исключения отдаленного метастазирования проводили рентгенографию или КТ грудной клетки, а для оценки состояния верхних отделов желудочно-кишечного тракта – ЭГДС.

Для ФДТ использовали фотосенсибилизаторы хлоринового ряда (радахлорин, фотолон,

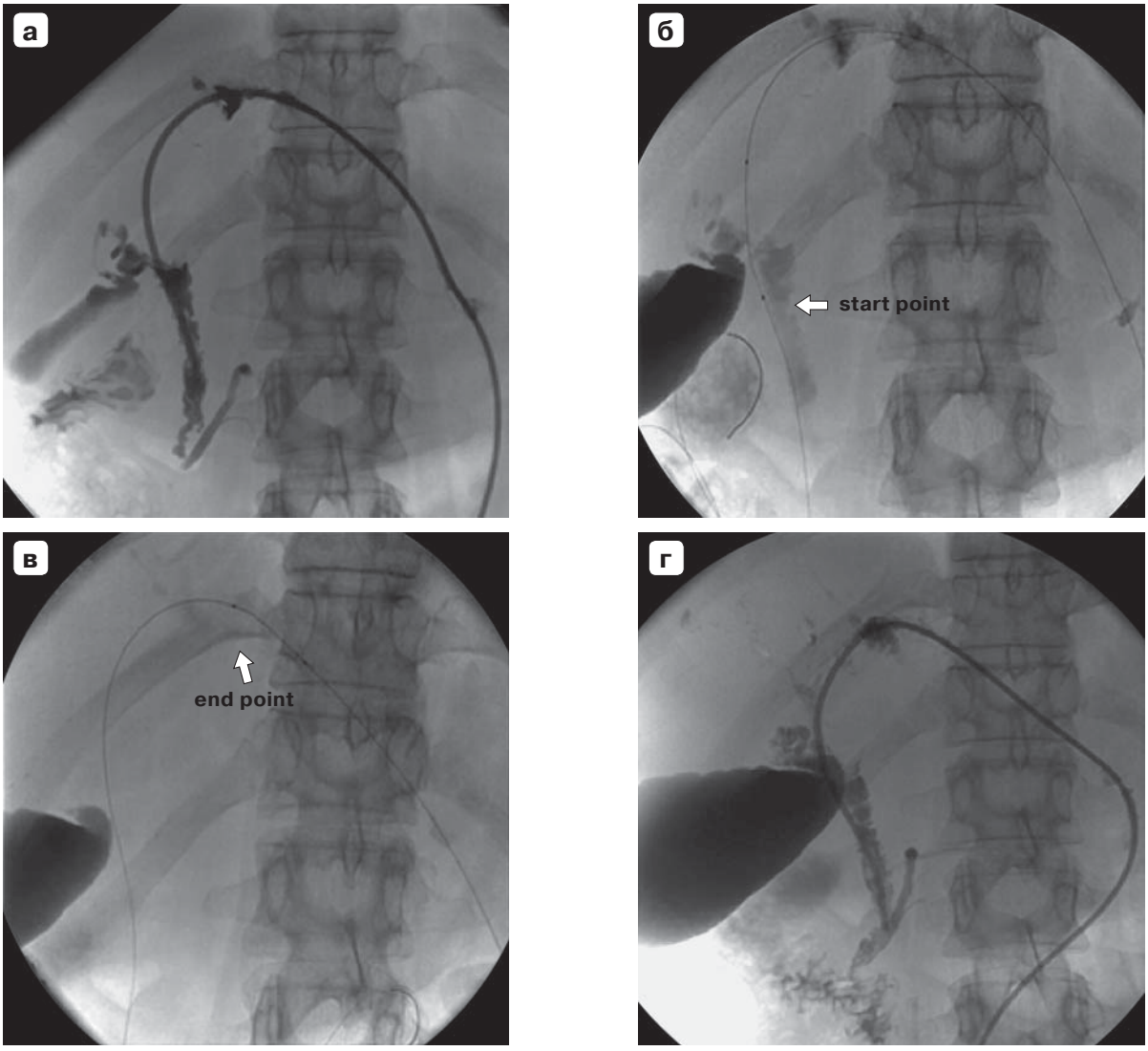

Рис. 1. Холангиограммы. Этапы проведения внутрипротоковой ФДТ. а – до проведения процедуры, опухолевая стриктура от пузырного протока до сегментарных протоков печени; б – световод проведен по проводнику, дистальный и проксимальный концы диффузора помечены рентгеноконтрастными метками, начальная точка воздействия указана стрелкой; в – световод в желчных протоках после пошагового облучения опухолевой стриктуры, точка окончания воздействия указана стрелкой; г – после окончания внутрипротоковой ФДТ, контрастный препарат в деформированных протоках обеих долей печени.

фотодитазин), вводимые внутривенно в дозе 0,7–2,0 мг/кг массы тела за 2–4 ч до фотоактивации препарата лазером.

Пошаговое облучение пораженных протоков осуществляли с помощью введенного под рентгентелевизионным контролем гибкого световода по разработанному в клинике оригинальному способу. Оптоволоконный световод диаметром 600 мкм с цилиндрическим двухсантиметровым диффузором на конце прочно крепили по длиннику к микрокатетеру с рентгеноконтрастными метками на конце. Описанную конструкцию вводили по проводнику в протоки печени и последовательно облучали пораженные протоки при извлечении световода. Облучение лазерами (МИЛОН-ЛАХТА, РФ) проводили в моно- или суммированном (длина волны 662 нм либо оптическое сложение длин волн 662 нм и 810 нм) импульсном режиме (импульс/пауза – 200–500/100 мс) (рис. 1). Плотность мощности излучения составляла 65–110 мВт/см^2, плотность дозы – 14–85 Дж/см^2, суммарно от 400 до 1650 Дж на протоки. После окончания облучения холангиостомические дренажи возвращали в исходное положение. Повторные сеансы ФДТ проводили через 1,5–6 мес, в зависимости от состояния больного и результатов контрольного обследования. Проводили оценку продолжительности жизни (медиана выживаемости, актуриальная выживаемость по Каплану–Мейеру) пациентов от времени установления диагноза, у подавляющего большинства больных совпадающего с развитием механической желтухи, и от первого сеанса внутрипротоковой ФДТ.

Результаты

Послеоперационной летальности не было. У одной пациентки на этапе освоения метода развились абсцессы печени, выполнено чрескожное чреспеченочное дренирование под контролем УЗИ и рентгентелевидения; еще у двух пациентов сформировалась эмпиема желчного пузыря. Проведенная внутрипротоковая ФДТ позволила уменьшить частоту обострений холангита, улучшить биохимические показатели функции печени и качество жизни пациентов с исходно неблагоприятным прогнозом.

К моменту написания статьи (конец 2015 г.) прослежено 34 (87%) из 39 пациентов в сроки от 2 до 47 мес. Живы 11 (32,3%) больных. Причины смерти 23 (67,7%) пациентов: нарастающий катаболизм без признаков увеличения гилюсного инфильтрата и (или) отдаленного метастазирования – 15 (65,2%), прогрессирование основного заболевания, катаболизм – 5 (21,7%), осложнения портальной гипертензии в виде фатальных кровотечений из сосудов двенадцатиперстной кишки и варикозно расширенных вен пищевода – 2 (8,7%), тромбоэмболия легочной артерии – 1 (4,3%). Медиана выживаемости составила 16 мес (2–47 мес) от первого сеанса внутрипротоковой ФДТ и 31 мес (5–69 мес) от установления диагноза. Одно-, двух- и трехлетняя актуриальная выживаемость от первого сеанса внутрипротоковой ФДТ составила 76, 29 и 14,5%. Одно-, двух, трех-, четырех-, пятилетняя актуриальная выживаемость от момента установления диагноза составила 88, 68, 39, 14,8 и 5%.

Оценка объективного ответа базировалась преимущественно на данных изобразительных методов. В начале исследования критериями эффективности лечения считали уменьшение размеров опухоли и сужение желчных протоков, однако они были применимы далеко не всегда. Размер опухоли легко оценивался при выраженном солидном компоненте, например при внутрипротоковом папиллярном варианте холангиокарциномы. Толщина пораженной опухолью стенки общего желчного протока уменьшалась после проведенных сеансов внутрипротоковой ФДТ (рис. 2). Но такой вариант опухоли являлся скорее исключением, чем правилом – его наблюдали только у двух пациентов. У остальных пациентов был инфильтративный тип опухоли. В некоторых наблюдениях отмечали уменьшение объема инфильтрации, сопровождающееся частичным восстановлением диаметра трубчатых структур и изменением паренхимы – нормализацией архитектоники и объемного соотношения сегментов печени (рис. 3). У большинства пациентов размеры инфильтрата существенно не изменялись, однако отмечали увеличение скорости эвакуации контрастного вещества при антеградной холангиографии, частичную реканализацию желчных протоков в толще гилюсного инфильтрата (рис. 4), что свидетельствовало о снижении общего периферического сопротивления желчных протоков и уменьшении ригидности опухолевой стриктуры. Уменьшение диаметра желчных протоков хотя и наблюдали у многих пациентов (рис. 5), но также не могли рассматривать в качестве надежного критерия эффективности ФДТ, поскольку это зависело от многих факторов, не связанных с вмешательством.

Наиболее неожиданным наблюдением при контрольных МРТ стала перидуктальная воспалительная реакция. Она распространялась вдоль всего протока, в том числе в зонах, максимально удаленных от фотодинамического воздействия. После ее разрешения отображались спиралевидно измененные желчные протоки (рис. 6).

Обсуждение

Внутрипротоковая ФДТ при опухолях проксимальных внепеченочных желчных протоков, проводимая через пункционные холангиостомы, улучшает качество и увеличивает продолжительность жизни неоперабельных больных как по сравнению с историческим контролем РОНЦ им. Н.Н. Блохина, так и с данными литературы. Согласно этим данным, медиана выживаемости таких больных после отведения желчи без проведения специфического противоопухолевого лечения составляет не более 4–6 мес [1, 8].

Большинство пациентов обращались после нерадикальных вмешательств или имели признаки локальной опухолевой прогрессии после ранее проведенного лечения. В связи с этим для оценки отдаленных результатов считали корректным использовать две медианы выживаемости: от первого сеанса внутрипротоковой ФДТ и от момента установления диагноза (у всех больных, кроме одного, у которого проведение сеанса ФДТ совпало с развитием желтухи). В этом исследовании они составили 16 и 31 мес соответственно. Хотя эти показатели значительно превышают продолжительность жизни при “естественном развитии” заболевания, относимся к ним с осторожным оптимизмом. Объективно оценивать полученные результаты сложно, поскольку группа пациентов, подвергшихся внутрипротоковой ФДТ, достаточно разнородна по своему составу. В нее включены как больные относительно “биологически благоприятными” опухолями, рецидивировавшими через месяцы или даже годы после хирургического лечения, так и больные с быстрорастущими, выраженно катаболизирующими опухолями, которые ввиду местной распространенности или тяжести состояния были не способны перенести обширное хирургическое вмешательство либо токсичную лекарственную терапию.

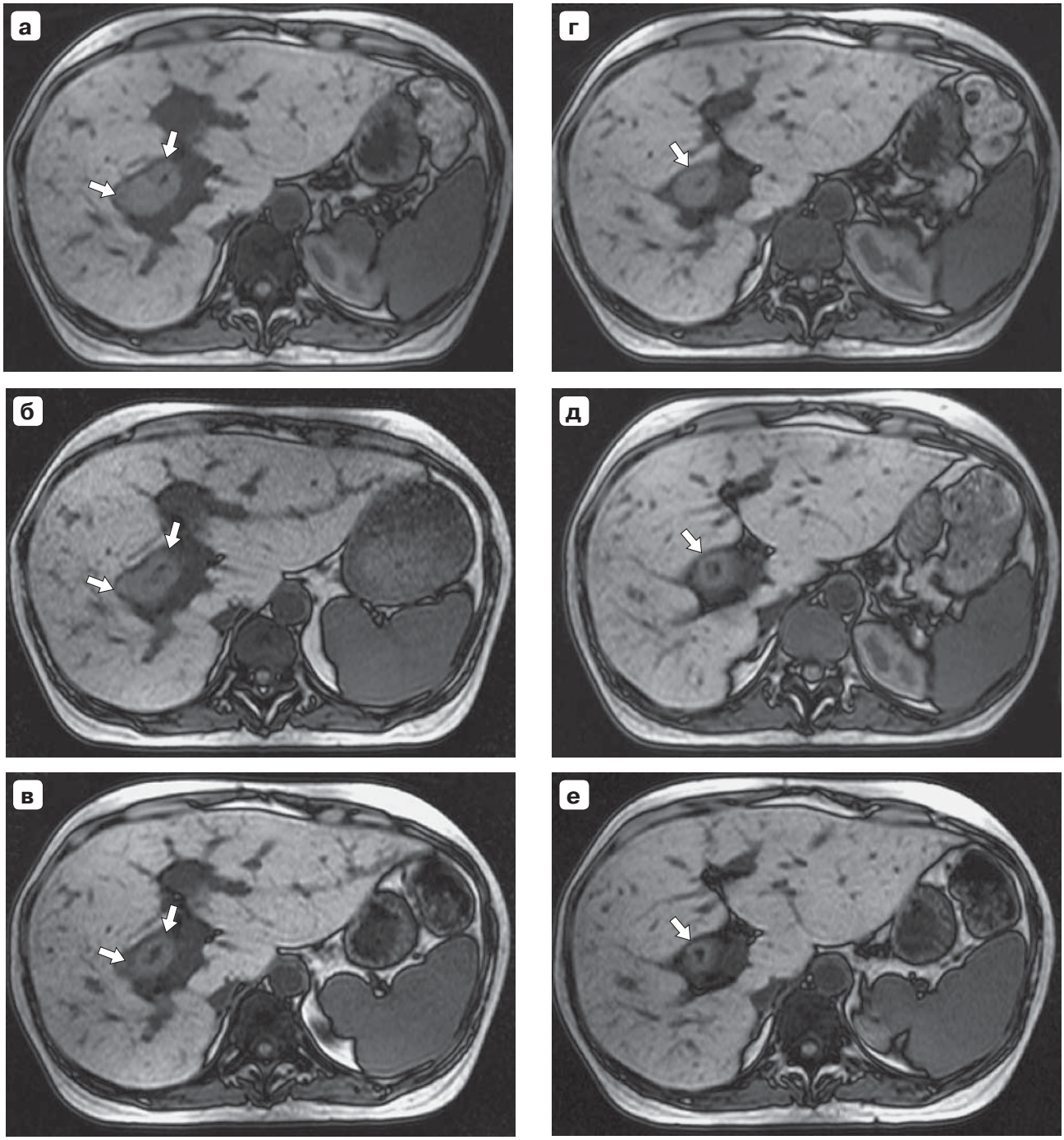

Рис. 2. Магнитно-резонансные томограммы. Рак проксимальных внепеченочных желчных протоков, тип IV по Bismuth, папиллярный тип. Частичный регресс внутрипротокового компонента опухоли после ФДТ. Аксиальные 3D T1ВИ VIBE на уровне верхней и средней трети общего печеночного протока: а, г – до ФДТ; б, д – после 3 сеансов ФДТ; в, е – после 4 сеансов ФДТ. Уменьшение внутрипротокового компонента опухоли после ФДТ указано стрелками.

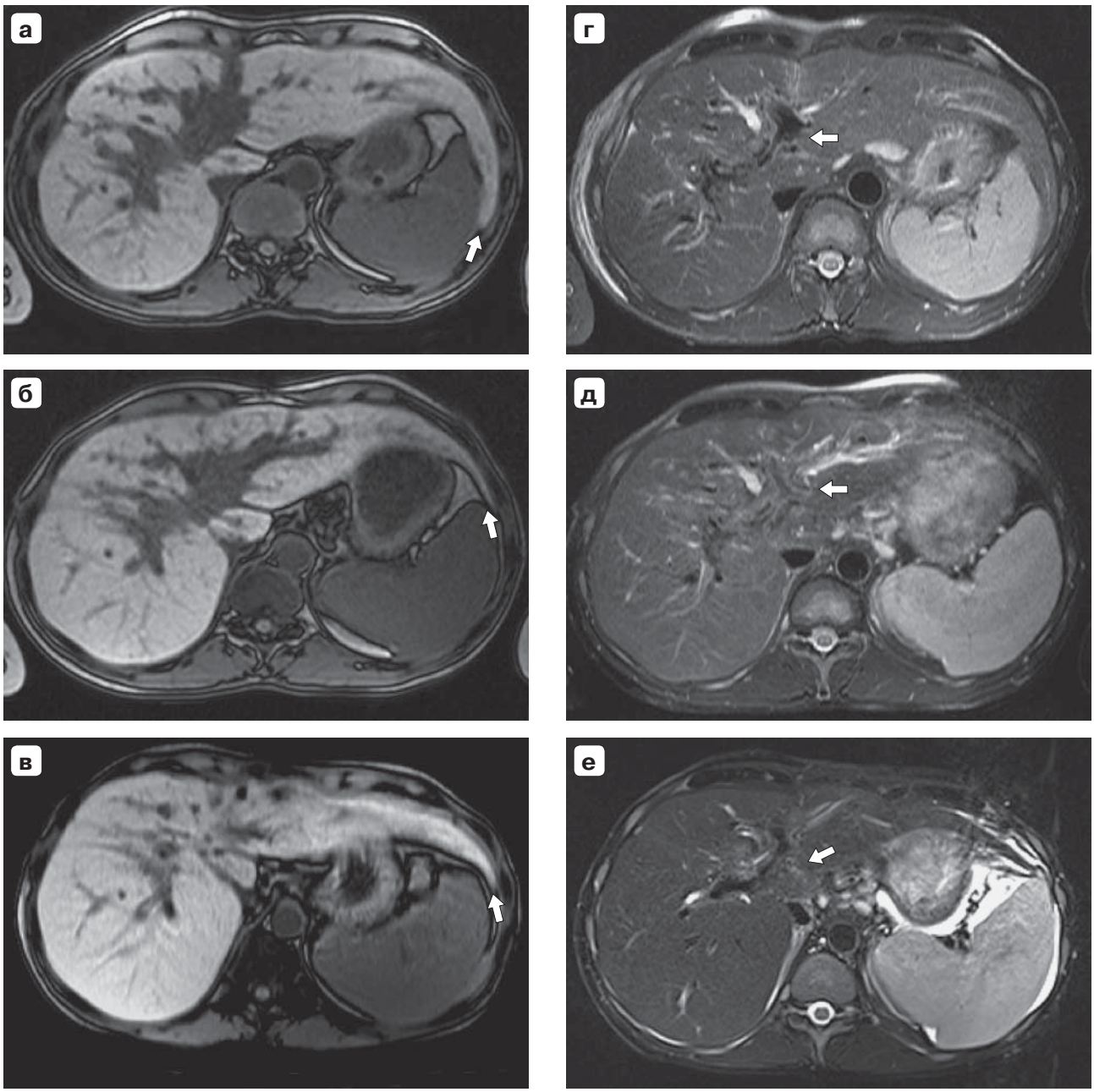

Рис. 3. Магнитно-резонансные томограммы. Рак проксимальных внепеченочных желчных протоков, тип IV по Bismuth, инфильтративный тип. Частичный регресс инфильтративного компонента опухоли после ФДТ. а – до ФДТ; б – через 5 сеансов ФДТ; в – через 10 сеансов ФДТ; г – до ФДТ; д – через 5 сеансов ФДТ; е – через 10 сеансов ФДТ. На рис. а–в видна нормализация объемных соотношений сегментов печени при снижении перидуктального распространения опухоли на аксиальных 3D T1ВИ VIBE на уровне бифуркации воротной вены (стрелками указано расположение наружного контура левой доли). На рис. г–е видна нормализация сосудистой архитектоники печени на аксиальных 2D TSE T2ВИ (стрелками указаны постепенно сужающиеся ветви воротной вены в левой доле).

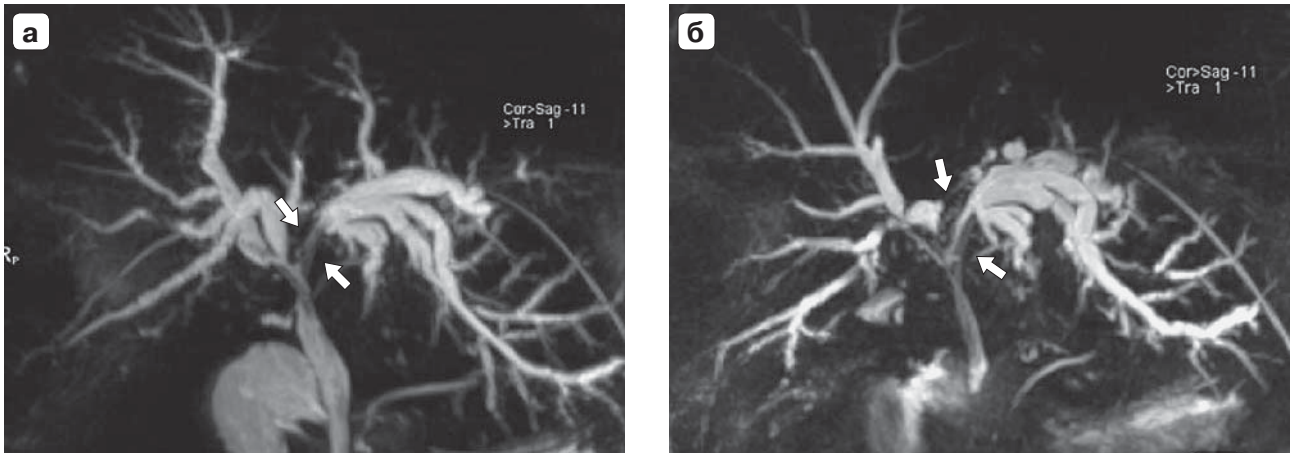

Рис. 4. Магнитно-резонансные холангиопанкреатикограммы. Рак проксимальных внепеченочных желчных протоков, тип IV по Bismuth, инфильтративный тип. Частичная реканализация стриктуры конфлюенса желчных протоков. а – до ФДТ, внутрипеченочные желчные протоки расширены, видна стриктура в воротах печени, конфлюенс и начальные отделы печеночных протоков определяются по холангиостомическим дренажам; б – после 6 сеансов внутрипротоковой ФДТ, супрастенотическое расширение внутрипеченочных желчных протоков сохраняется, однако видна частичная реканализация стриктуры с поступлением желчи в общий печеночный проток (стрелками указано поступление желчи по частично восстановившему просвет левому долевому протоку вдоль верхнего контура холангиостомического дренажа).

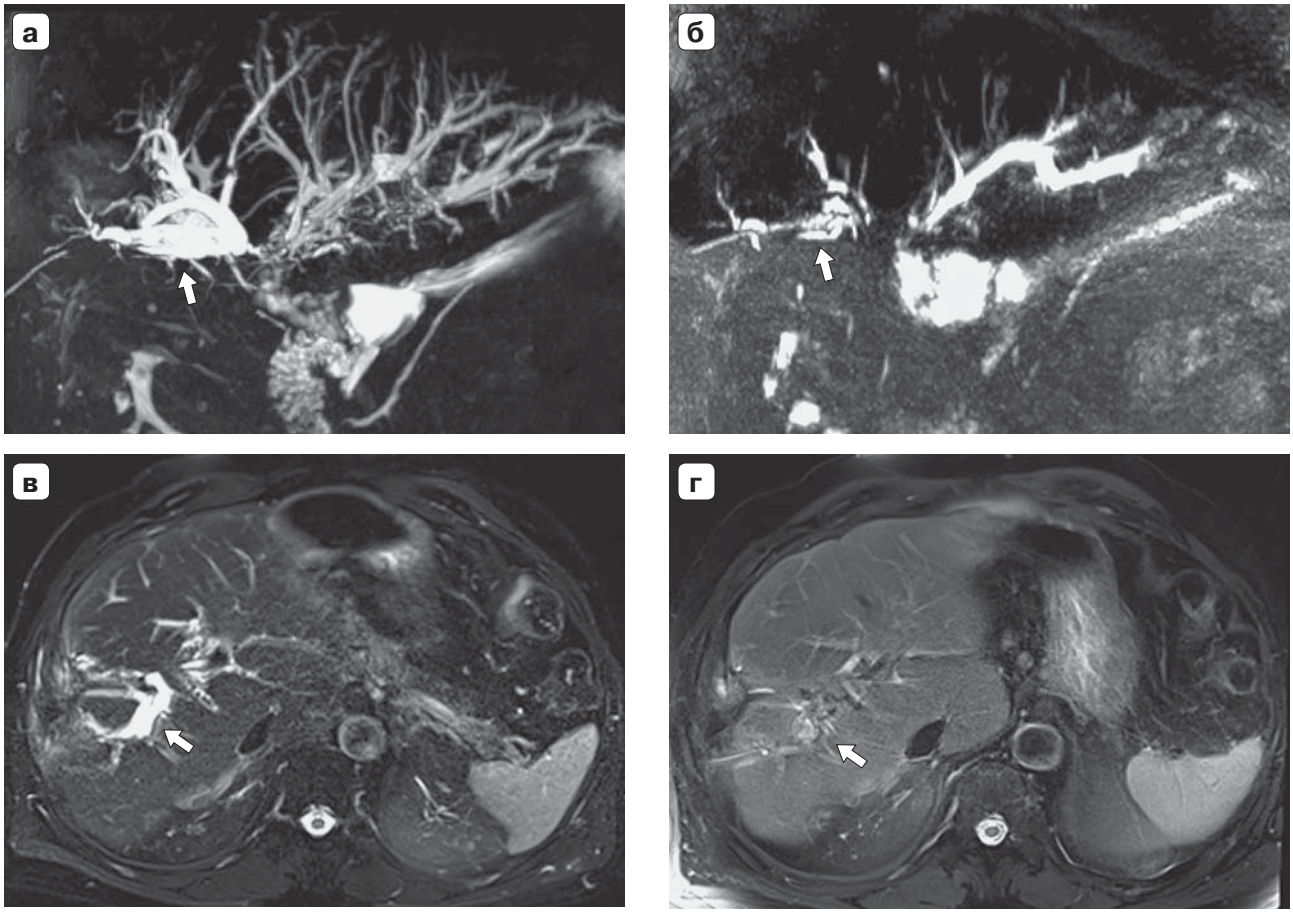

Рис. 5. Магнитно-резонансные томограммы. Рак проксимальных внепеченочных желчных протоков, тип IV по Bismuth, состояние после нерадикальной правосторонней гемигепатэктомии, гепатикоеюностомии. Уменьшение диаметра внутрипеченочных желчных протоков после ФДТ. а – холангиопанкреатикограмма до ФДТ, стеноз гепатикоеюноанастомоза с множественными расширенными внутрипеченочными желчными протоками (наиболее выраженное расширение протоков правой порции S_I печени указано стрелкой); б – холангиопанкреатикограмма после 4 сеансов ФДТ, периферические протоки правой порции S_I печени (стрелка) видны в меньшем числе на фоне общего менее выраженного расширения субсегментарных протоков печени; в – аксиальное 2D TSE T2ВИ до ФДТ, гипертрофированные I, II и III сегменты печени, выраженное расширение протоков правой порции S_I (стрелка), несмотря на холангиостому; г – аксиальное 2D TSE T2ВИ после 4 сеансов ФДТ, выраженное сужение желчных протоков (стрелка).

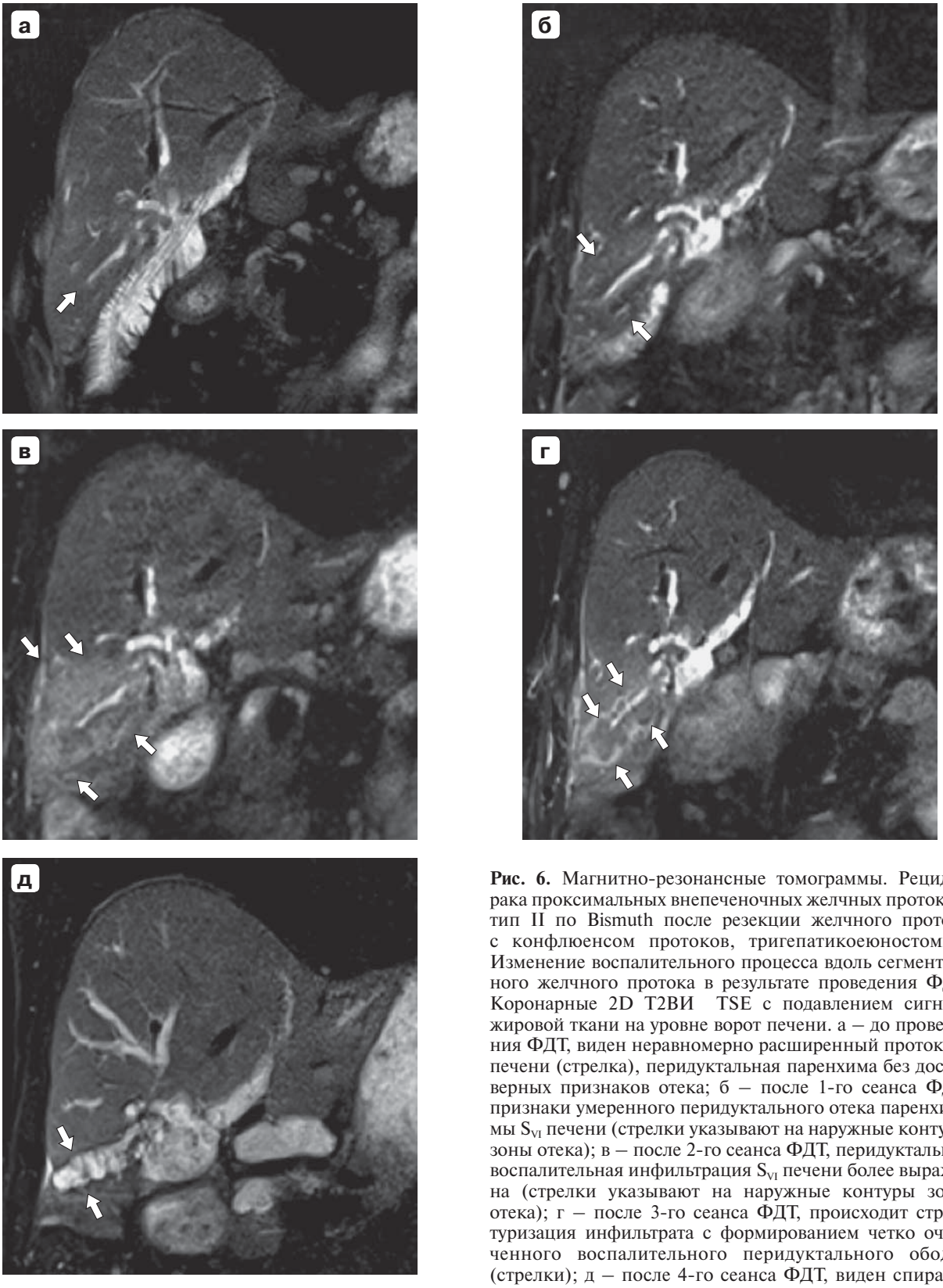

Рис. 6. Магнитно-резонансные томограммы. Рецидив рака проксимальных внепеченочных желчных протоков, тип II по Bismuth после резекции желчного протока с конфлюенсом протоков, тригепатикоеюностомии. Изменение воспалительного процесса вдоль сегментарного желчного протока в результате проведения ФДТ. Коронарные 2D T2ВИ TSE с подавлением сигнала жировой ткани на уровне ворот печени. а – до проведения ФДТ, виден неравномерно расширенный проток S_{VI} печени (стрелка), перидуктальная паренхима без достоверных признаков отека; б – после 1-го сеанса ФДТ, признаки умеренного перидуктального отека паренхимы S_{VI} печени (стрелки указывают на наружные контуры зоны отека); в – после 2-го сеанса ФДТ, перидуктальная воспалительная инфильтрация S_{VI} печени более выражена (стрелки указывают на наружные контуры зоны отека); г – после 3-го сеанса ФДТ, происходит структуризация инфильтрата с формированием четко очерченного воспалительного перидуктального ободка (стрелки); д – после 4-го сеанса ФДТ, виден спиралевидно измененный проток S_{VI} без признаков отека перифокальной паренхимы (контуры протока указаны стрелками).

Интересным представляется не только увеличение продолжительности жизни больных, но и изменение характера течения заболевания под влиянием ФДТ. Смерть больных ВХ наступает обычно от осложнений. В их числе острый холангит, сепсис, дуоденальная непроходимость, кровотечение из опухоли, осложнения портальной гипертензии, прежде всего кровотечение из варикозно расширенных вен пищевода. Чаще же смерть наступает от сочетания этих причин либо от нарастания катаболизма, который, как считали до настоящего времени, всегда является следствием увеличения опухолевой массы. В лучевой диагностике под прогрессированием заболевания принято понимать увеличение зоны опухолевого инфильтрата более чем на 25%, а также появление новых внутри- и (или) внепеченочных очагов. Несмотря на то что оценку изменений проводили с помощью современных методов инструментальной диагностики, прогрессирование в классической трактовке отметили только в 21,7% наблюдений. Причиной смерти большинства пациентов являлся катаболизм (65,2%) при отсутствии роста инфильтратов и новых очагов. Более того, у отдельных больных катаболизм нарастал, несмотря на частичный регресс опухолевых инфильтратов. Таким образом, системные, а не локальные проявления опухоли Клацкина являлись ведущими механизмами танатогенеза у большинства больных. ФДТ ВХ часто не вызывала “привычных” ответов опухоли, таких как полная или частичная регрессия. Но при этом она, пока по непонятной до конца причине, выраженно тормозила катаболизирующее действие опухоли, приводя к увеличению продолжительности и улучшению качества жизни пациентов.

Можно только строить гипотезы о патофизиологических механизмах, лежащих в основе этого явления. Давно известно, что злокачественные опухоли – системные заболевания, объединенные в одну группу по патофизиологическому признаку – неконтролируемой пролиферации клеток определенного типа. Однако неконтролируемая пролиферация клеток – всего лишь одно звено в патофизиологической цепочке онкологического процесса, которая включает целый ряд других звеньев, прежде всего развитие системного воспаления с соответствующей симптоматикой (эпизоды лихорадки, преходящий лейкоцитоз, анемия хронических заболеваний, перестройка эндокринной системы, преобладание катаболических процессов над анаболическими). Онкологи зачастую уделяют мало внимания системным проявлениям заболевания, поскольку попадают в так называемую ловушку наблюдателя. Врач-исследователь, как и большинство людей, получает 90–95% информации за счет органа зрения, поэтому любой образ (в конкретной ситуации – опухоль или инфильтрат) будет для него субъективно более значимым, чем любая другая невизуальная информация, и между зрительной оценкой объективного ответа и успешностью лечения ставится знак тождества. Полученный опыт внутрипротоковой ФДТ при опухолях Клацкина убеждает в неоднозначности такого суждения. Системное действие ФДТ, торможение воспаления, достигаемое за счет нескольких не некротизирующих механизмов, описанных в литературе (антибактериальный, иммунологический и т.д.) [9, 10], по всей вероятности, лежит в основе увеличения продолжительности жизни этих больных.

Отдельного внимания заслуживает оценка объективного ответа. Исторически сложилось так, что первым методом диагностики ВХ стала ЧЧХГ, не имевшая альтернатив на протяжении нескольких десятилетий. На систематизации холангиографических изображений основана общеизвестная классификация типов ВХ Bismuth–Corlette [11]. На них же выросло несколько поколений гепатобилиарных хирургов и специалистов по рентгенэндоваскулярным технологиям, в том числе и авторы статьи. Начиная эту работу в 2008 г., исходили из холангиографических представлений о ВХ как о небольшом локальном процессе, развивающемся в стратегически важном (с точки зрения анатомии и физиологии печени) месте – в зоне слияния долевых желчных протоков. Решать эту задачу также планировали локально – достигая реканализации желчных протоков посредством некроза опухоли. Однако появление изобразительных методов с высоким тканевым контрастом, прежде всего МРТ с использованием гепатоспецифичных контрастных препаратов, позволило оценивать не только внутренние контуры, но и стенки желчных протоков, изменения перидуктальных тканей, взаимоотношение опухолевого инфильтрата с сосудистыми структурами, перестройку стромы и паренхимы печени, а также функциональную активность гепатоцитов. Было показано, что холангиографические представления об истинных размерах опухолей Клацкина являются неполными [12]. Большинство ВХ на самом деле представляют собой диффузные, стромально ориентированные опухолевые инфильтраты с выраженной десмопластической реакцией (рис. 7). Mass-effect в воротах печени имеет суммарную природу, а собственно внутрипротоковый компонент выражен минимально. Исключение составляют внутрипротоковые папиллярные холангиокарциномы. Собственные наблюдения свидетельствуют о том, что улучшение проходимости желчных протоков при ФДТ достигается не столько за счет восстановления их диаметра некротизирующим воздействием светового излучения на внутрипротоковый компонент опухоли, сколько

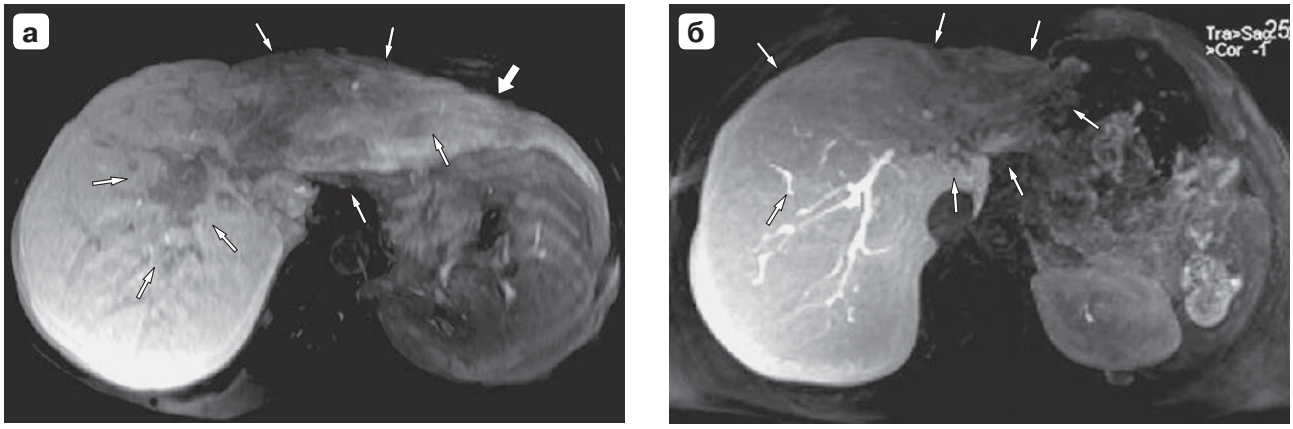

Рис. 7. Магнитно-резонансные томограммы. Стромально ориентированное инфильтративное поражение печени гилюсной холангиокарциномой. VIBE T1ВИ с внутривенным контрастным усилением гепатотропным контрастным средством Gd-EOB-DTPA в гепатобилиарную фазу, трехмерная реконструкция по алгоритму MIP аксиальных срезов печени. а – границы инфильтрата (тонкие стрелки) со сниженным накоплением контрастного препарата к 40-й минуте после внутривенного введения, распространяющегося от ворот печени до капсулы, и напрямую не связанный с ним отдельный дополнительный формирующийся инфильтрат в левой доле (толстая стрелка); б – инфильтрация (тонкие стрелки) к 40-й минуте после внутривенного введения Gd-EOB-DTPA определяется преимущественно в II–IV сегментах печени.

за счет уменьшения ригидности стриктуры и снижения общего периферического сопротивления желчных протоков. Это предположение основано на косвенных признаках – увеличении скорости эвакуации контрастного вещества при антеградной холангиографии, частичной реканализации желчных протоков в толще гилюсного инфильтрата при контрольной МРТ – и требует использования дополнительных методов количественной оценки.

Одним из наиболее интересных результатов контрольной МРТ после сеансов фотовоздействия стала перидуктальная воспалительная реакция в участках печени, максимально удаленных от зоны локального воздействия. Нельзя исключить, что эти изменения представляют собой проявления абскопального эффекта, ранее описанного преимущественно для лучевой терапии [13], и, возможно, в основе своей имеют иммунологическую природу.

Хотя многое в обсуждаемых механизмах воздействия ФДТ на желчные протоки остается неясным и требует дальнейшего изучения, несомненным является то, что применение метода приводит к ликвидации и профилактике острого и хронического холангита, уменьшению печеночной недостаточности, уменьшению риска осложнений портальной гипертензии, торможению катаболизма и в конечном итоге увеличению продолжительности жизни больных.

Заключение

Опухоль Клацкина является редким заболеванием, которое в отсутствие лечения приводит к гибели пациента в течение 4–6 мес. Поздняя манифестация, тяжелое течение, невозможность в большинстве наблюдений выполнить удаление опухоли, отсутствие эффективных лекарственных препаратов не оставляли надежды пациентам этой группы на увеличение продолжительности и улучшение качества жизни. Внутрипротоковая ФДТ за короткий срок клинических наблюдений показала себя надежным, перспективным и доступным как в технологических аспектах, так и по соотношению цена/качество методом, эффективным по уникальному сочетанию локорегионарного и системного действия, существенно увеличивающим продолжительность жизни онкологических больных. Дальнейшее изучение механизмов действия и поиск “предела” ФДТ представляются одним из весьма интересных направлений фундаментальной и прикладной онкологии.

Список литературы / References

1. Park J., Kim M.H., Kim K.P., Park do H., Moon S.H., Song T.J., Eum J., Lee S.S., Seo D.W., Lee S.K. Natural history and prognostic factors of advanced cholangiocarcinoma without surgery, chemotherapy, or radiotherapy: A large-scale observational study. *Gut Liver.* 2009; 3 (4): 298–305. doi: 10.5009/gnl.2009.3.4.298. PMID: 20431764.
2. Henderson B.W., Dougherty T.J. How does photodynamic therapy work? *Photochem. Photobiol.* 1992; 55 (1): 145–157. doi: 10.1111/j.1751-1097.1992.tb04222.x. PMID: 1603846.
3. Dougherty T.J., Gomer C.J., Henderson B.W., Jori G., Kessel D., Korbelik M., Moan J., Peng Q. Photodynamic therapy. *J. Natl. Cancer Inst.* 1998; 90 (12): 889–905. doi: 10.1093/jnci/90.12.889. PMID: 9637138.
4. McCaughan J.S. Jr., Mertens B.F., Cho C., Barabash R.D., Payton H.W. Photodynamic therapy to treat tumors of the extrahepatic biliary ducts. A case report. *Arch. Surg.* 1991; 126 (1): 111–113. doi: 10.1001/archsurg.1991.01410250119022. PMID: 1824676.
5. Ortner M.E., Caca K., Berr F., Liebetruth J., Mansmann U., Huster D., Voderholzer W., Schachschal G., Mössner J.,

Lochs H. Successful photodynamic therapy for nonresectable cholangiocarcinoma: a randomized prospective study. *Gastroenterology*. 2003; 125 (5): 1355–1363. PMID: 14598251. doi: http://dx.doi.org/10.1016/j.gastro.2003.07.015.

6. Zoepf T., Jakobs R., Arnold J.C., Apel D., Riemann J.F. Palliation of nonresectable bile duct cancer: improved survival after photodynamic therapy. *Am. J. Gastroenterol*. 2005; 100 (11): 2426–2430. doi: 10.1111/j.1572-0241.2005.00318.x. PMID: 16279895.
7. Сергеева О.Н., Долгушин Б.И., Кукушкин А.В., Панов В.О., Решетников А.В. Первый опыт внутрипротоковой фотодинамической терапии в лечение больных опухолями Клатскина. Тезисы докладов XVI Международного конгресса хирургов-гепатологов стран СНГ “Актуальные проблемы хирургической гепатологии”. Екатеринбург, 16–18 сентября 2009 г. С. 35.
   Sergeeva O.N., Dolgushin B.I., Kukushkin A.V., Panov V.O., Reshetnikov A.V. *Pervyj opyt vnutriprotokovoj fotodinamicheskoj terapii v lechenie bol'nyh opuholjami Klatskina*. [The first experience of inraductal photodynamic therapy in Klatskin tumor patients]. Abstracts of the XIV International Congress of hepato-pancreato-biliary-surgeons of CIS “Actual problems of surgical hepatology”. Ekaterinburg, 2009. P. 35. (In Russian)
8. Макаров Е.С. Внутрипротоковая лучевая терапия в комбинированном лечении рака магистральных желчных протоков (методика и предварительные результаты лечения): дисс. ... канд. мед. наук. М., 1998. 113 с.
   Makarov E.S. *Vnutriprotokovaja luchevaja terapija v kombinirovannom lecheniii raka magistral'nyh zhelchnyh protokov (metodika i predvaritel'nye rezul'taty lechenija)* [Intraductal radiotherapy in complex treatment of main bile duct cancer (method and preliminary results)]: diss. ... cand. of med. sci. Moscow, 1998. 113 p. (In Russian)
9. Quishida C.C., Mima E.G., Dovigo L.N., Jorge J.H., Bagnato V.S., Pavarina A.C. Photodynamic inactivation of a multispecies biofilm using Photodithazine(®) and LED light after one and three successive applications. *Lasers Med. Sci*. 2015; 30 (9): 2303–2312. doi: 10.1007/s10103-015-1811-9. PMID: 26404782.
10. Juzeniene A., Kessel D., Korbelik M., Moan J., Mroz P., Nowis D., Piette J., Wilson B.C., Golab J. Photodynamic therapy of cancer: an update. *CA Cancer J. Clin*. 2011; 61 (4): 250–281. doi: 10.3322/caac.20114. PMID: 21617154.
11. Bismuth H., Corlette M.B. Intrahepatic cholangioenteric anastomosis in carcinoma of the hilus of the liver. *Surg. Gynaecol. Obstet*. 1975; 140 (2): 170–178. PMID: 1079096.
12. Sergeeva O.N., Dolgushin B.I., Panov V.O., Kukushkin A.V., Reshetnikov A.V. EOB-DTPA-enhanced MRI assessment of intraductal photodynamic therapy action in hilar cholangiocarcinoma patients. E-poster. The European Congress of Radiology. 2011, Vienna, Austria, 1–5 Mar 2011. doi: 10.1594/ecr2011/C-1059.
13. Siva S., MacManus M.P., Martin R.F., Martin O.A. Abscopal effects of radiation therapy: a clinical review for the radiobiologist. *Cancer Lett*. 2015; 356 (1): 82–90. doi: 10.1016/j.canlet.2013.09.018. PMID: 24125863.

Статья поступила в редакцию журнала 14.03.2016.
Received 14 March 2016.