Методы локальной деструкции новообразований в гепатопанкреатобилиарной хирургии
Local destruction of neoplasms in hepatopancreatobiliary surgery

ISSN 1995-5464 (Print); ISSN 2408-9524 (Online)
DOI: 10.16931/1995-5464.2018226-36

Комбинированные минимально инвазивные методы в лечении пациентов со злокачественными новообразованиями печени и желчных протоков

Мелехина О.В., Кулезнева Ю.В., Ефанов М.Г., Мусатов А.Б.*

ГБУЗ "Московский клинический научный центр им. А.С. Логинова" ДЗМ; 111123, Москва, шоссе Энтузиастов, д. 86, Российская Федерация

Цель. Анализ опыта применения радиочастотной абляции в качестве самостоятельного метода лечения и в комбинации с другими рентгенхирургическими вмешательствами у пациентов со злокачественными новообразованиями печени и желчных протоков.
Материал и методы. Радиочастотную абляцию применили в трех группах пациентов. В 1-й группе 111 больным метод применили чрескожно или в комбинации с резекцией печени. Во 2-й группе 3 больным абляцию комбинировали с внутриартериальной химиоэмболизацией. В 3-й группе 20 больным метод сочетали с эмболизацией ветвей правой воротной вены (RALPPES) для увеличения объема предполагаемого остатка паренхимы печени и последующей радикальной резекции.
Результаты. Рецидива в зоне радиочастотной абляции после чрескожной или интраоперационной абляции не выявлено. При гепатоцеллюлярном раке двухлетняя выживаемость пациентов с циррозом печени составила 55%. При метастазах колоректального рака четырехлетняя выживаемость составила 55%. Сочетание радиочастотной абляции с внутриартериальной химиоэмболизацией позволило добиться полной деструкции у пациентов с гепатоцеллюлярным раком >4–5 см и получить стабилизацию у пациентки с прогрессирующим внутрипеченочным холангиоцеллюлярным раком. Гипертрофия после комбинации радиочастотной абляции и эмболизации ветвей воротной вены превысила 50% через 2 нед, что позволило выполнить второй этап 95% пациентов. Признаков печеночной недостаточности после гемигепатэктомии не отмечено.
Заключение. Комбинация миниинвазивных и радиологических методов лечения позволяет добиться лучших результатов в лечении пациентов со злокачественными образованиями печени и желчных протоков.

Ключевые слова: *печень, желчные протоки, гепатоцеллюлярный рак, метастазы колоректального рака, радиочастотная абляция, эмболизация.*

Ссылка для цитирования: Мелехина О.В., Кулезнева Ю.В., Ефанов М.Г., Мусатов А.Б. Комбинированные минимально инвазивные методы в лечении пациентов со злокачественными новообразованиями печени и желчных протоков. *Анналы хирургической гепатологии.* 2018; 23 (2): 26–36. DOI: 10.16931/1995-5464.2018226-36.

Авторы подтверждают отсутствие конфликтов интересов.

Combined minimally invasive treatment of liver and bile ducts malignancies

Melekhina O.V., Kulezneva Yu.V., Efanov M.G., Musatov A.B.*

Loginov Moscow Clinical Scientific Center of Moscow Healthcare Department; 86, Highway Enthusiasts, Moscow, 111123, Russian Federation

Aim. To analyze radiofrequency ablation per se and in combination with other X-ray surgical procedures in patients with liver and bile ducts malignancies.
Material and methods. Radiofrequency ablation was used in three groups: percutaneous intervention or in combination with liver resection – group 1 ($n = 111$); ablation combined with intra-arterial chemoembolization ($n = 3$) – group 2; RFA followed by right portal vein embolization (RALPPES) in order to induce liver hypertrophy to enable liver resection – group 3 ($n = 20$).
Results. There were no recurrences after radiofrequency ablation. Two-year survival was 55% in patients with hepatocellular carcinoma and liver cirrhosis.Colorectal cancer metastases were followed by 4-year survival near 55%. RFA combined with intra-arterial chemoembolization were associated with complete tumor destruction in patients

with hepatocellular carcinoma over 4–5 cm and stabilization in patients with progressive intrahepatic cholangiocarcinoma. Liver hypertrophy was over 50% in two weeks after RALPPES that enables liver resection in 95% of patients. Symptoms of liver failure after hemihepatectomy were not observed in any patients.
Conclusion. Combination of interventional methods is able to improve outcomes in patients with liver and bile ducts malignancies.

Keywords: *liver, bile ducts, hepatocellular carcinoma, colorectal cancer metastases, radiofrequency ablation, embolization*.
For citation: Melekhina O.V., Kulezneva Yu.V., Efanov M.G., Musatov A.B. Combined minimally invasive treatment of liver and bile ducts malignancies. *Annaly khirurgicheskoy gepatologii = Annals of HPB surgery*. 2018; 23 (2): 26–36. (In Russian). DOI: 10.16931/1995-5464.2018226-36.
There is no conflict of interests.

Введение

В настоящее время неуклонно растет число пациентов со злокачественными новообразованиями печени и желчных протоков, как первичным раком печени, так и с метастазами. Каждый по отдельности из существующих в настоящее время методов лечения (химиотерапия, резекция) не дает удовлетворительных результатов в отдаленном периоде. При многих злокачественных опухолях печени только комбинированные методы лечения позволяют достичь максимального продления жизни.

В последние годы миниинвазивные и рентгенэндоваскулярные методы приобретают ключевое значение в лечении пациентов онкологического профиля и рассматриваются как одно из основных направлений лечения наряду с химиотерапией, хирургией и радиотерапией. В настоящей статье представлен опыт применения радиочастотной абляции (РЧА) как самостоятельного метода лечения, так и в комбинации с другими рентгенхирургическими вмешательствами у пациентов со злокачественными новообразованиями печени и желчных протоков.

Материал и методы

Все пациенты в зависимости от варианта применения РЧА были разделены на три группы. В 1-й группе было 111 пациентов, которым воздействие на опухоль осуществляли только хирургическими методами: применяли РЧА в виде самостоятельного метода или в сочетании с резекцией печени. Во 2-й группе 3 больным применили комбинированное воздействие на опухоль РЧА и внутриартериальной химиоэмболизацией (ТАХЭ). В 3-й группе у 20 больных сочетали эмболизацию ветвей правой воротной вены для увеличения объема предполагаемого остатка паренхимы печени с последующей радикальной резекцией (Radiofrequency Assisted Liver Partition with Portal vein Embolization for Staged hepatectomy, RALPPES). С 2014 г. выполнена РЧА 185 новообразований печени у 111 пациентов с различными онкологическими заболеваниями (табл. 1). Женщин было 58, мужчин – 53, средний возраст больных – 55 ± 5 лет. Средний размер очага составил 22 мм (5–50 мм).

Наиболее часто новообразования выявляли в VIII, VII и VI сегментах печени (60% наблюде-

Таблица 1. Характеристика пациентов 1-й группы
Table 1. Characteristics of the first group

Заболевание	Число наблюдений, абс.		
	чрескожная РЧА	резекция печени и РЧА	всего
ГЦР	30	14	44
Метастазы КРР	20	22	42
ХЦР	2	6	8
Метастазы рака МЖ	4	–	4
Метастазы рака ПЖ	4	–	4
Метастазы НЭ рака ПЖ	2	1	3
Метастазы меланомы	1	–	1
Метастазы рака слюнной железы	1	–	1
Метастазы рака желудка	1	–	1
Метастазы рака шейки матки	–	1	1
Метастазы забрюшинной лейомиосаркомы	–	1	1
Метастазы рака ЩЖ	–	1	1
Итого:	65	46	111

Примечание: здесь и далее в таблицах ГЦР – гепатоцеллюлярный рак, КРР – колоректальный рак, ХЦР – холангиоцеллюлярный рак, МЖ – молочная железа, ПЖ – поджелудочная железа, НЭ – нейроэндокринный рак, ЩЖ – щитовидная железа.

Таблица 2. Локализация новообразований печени
Table 2. Localization of liver neoplasms

Заболевание	Число новообразований, абс. (%)								
	S_I	S_{II}	S_{III}	S_{IV}	S_V	S_{VI}	S_{VII}	S_{VIII}	Всего
Метастазы КРР	2 (2,8)	2 (2,8)	6 (8,7)	9 (13)	7 (10,1)	12 (17,3)	11 (15,9)	20 (29)	69 (100)
ГЦР	–	5 (7,1)	4 (5,7)	12 (17,1)	6 (8,5)	16 (22,8)	15 (21,4)	12 (17,1)	70 (100)
ХЦР	–	2	2	0	3	3	3	2	15
Метастазы рака МЖ	–	0	0	3	0	1	1	1	6
Метастазы рака ПЖ	–	0	0	1	1	1	1	1	5
Метастазы (прочее)	–	2	0	3	2	5	5	3	20
Итого:	2 (1)	11 (5,9)	12 (6,4)	28 (15,1)	19 (10,2)	38 (20,5)	36 (19,4)	39 (21)	185 (100)

ний), в I сегменте – у 2 пациентов. Распределение больных по локализации опухоли в сегментах печени представлено в табл. 2.

Для РЧА использовали электроды CoolTip (Covidien), длина рабочей части 2–4 см. Время абляции – 12 мин. Микроволновую абляцию применили только 4 пациентам с метастазами колоректального рака (КРР) 4–5 см, которые прилежали к ветвям печеночной вены. Во всех наблюдениях абляцию проводили под контролем УЗИ. Контрольную КТ выполняли через 2 мес после абляции.

Во 2-й группе у 2 пациентов с ГЦР размеры опухолей превышали 4 см, риск неполной деструкции при РЧА был высоким. Поэтому первым этапом выполнена селективная внутриартериальная масляная химиоэмболизация (липиодол с доксорубицином), через 4 нед – РЧА. У третьей пациентки с внутрипеченочным холангиоцеллюлярным раком (ХЦР) через 4 мес после правосторонней гемигепатэктомии выявлено 4 метастаза в левой доле. Выполнено 2 курса внутриартериальной масляной химиоэмболизации по схеме GEMOX (инфузия гемцитабина и масляная эмболизация с оксалиплатином). Отмечена стабилизация, выполнена РЧА. Внутриартериальную масляную химиоэмболизацию выполняли доступом через лучевую артерию под местной анестезией.

С 2015 г. 20 больным выполнена RALPPES в качестве варианта двухэтапной резекции печени. Средний возраст больных составил 56 ± ± 8,3 года (40–80 лет). На первом этапе РЧА применяли для деструкции паренхимы печени по одной из портальных фиссур в плоскости будущей резекции для прерывания формирования порто-портальных шунтов после эмболизации. Это было альтернативой разделения ткани печени в классическом варианте ALPPS. Под контролем УЗИ из нескольких доступов выполняли РЧА паренхимы печени на различной глубине: по 3 мин на каждом уровне с постепенным смещением электрода в сторону капсулы печени. Общее число трасс по плоскости фиссуры составляло 4–5. После этого осуществляли ипсилатеральную правостороннюю эмболизацию стандартным способом. Оценку прироста левой доли проводили по данным КТ-волюметрии и динамической сцинтиграфии через 2 нед.

Результаты

Чрескожная РЧА была технически успешно проведена всем пациентам 1-й группы, интраоперационных осложнений и летальных исходов в течение 30 дней наблюдения не было. Характеристика осложнений чрескожной РЧА представлена в табл. 3. Время наблюдения варьировало от 2 до 48 мес. Зон продолженного роста после РЧА ни у одного из 111 пациентов не выявлено. При появлении новых очагов выполняли повторную РЧА и принимали решение об изменении схемы химиотерапии.

Таблица 3. Характеристика осложнений РЧА в 1-й группе больных
Table 3. Complications of RFA in the first group

Осложнение	Число наблюдений, абс. (%)						
	Метастазы КРР	ГЦР	ХЦР	Метастазы рака МЖ	Метастазы рака ПЖ	Метастазы (прочее)	Всего
Гипертермия	12	19	–	–	–	–	31 (27,9)
Болевой синдром	15	20	1	1	–	–	37 (33,3)
Подкапсульная гематома	–	2	–	–	–	–	2 (1,8)
Скопление желчи	1	1	–	–	–	–	2 (1,8)
Декомпенсация цирроза, печеночная недостаточность	–	2	–	–	–	–	2 (1,8)
Абсцесс	1	–	–	–	–	–	1 (0,9)
Выпот в полости плевры	6	8	–	–	1	1	16 (14,4)

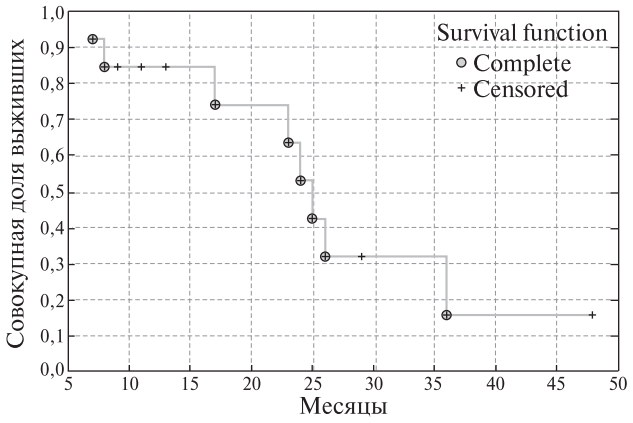

Рис. 1. Диаграмма. Выживаемость больных ГЦР, перенесших резекцию печени и РЧА (здесь и далее – метод Каплана–Майера).

Fig. 1. Diagram. Survival of HCC patients after liver resection and RFA (here and below – Kaplan–Meier estimator).

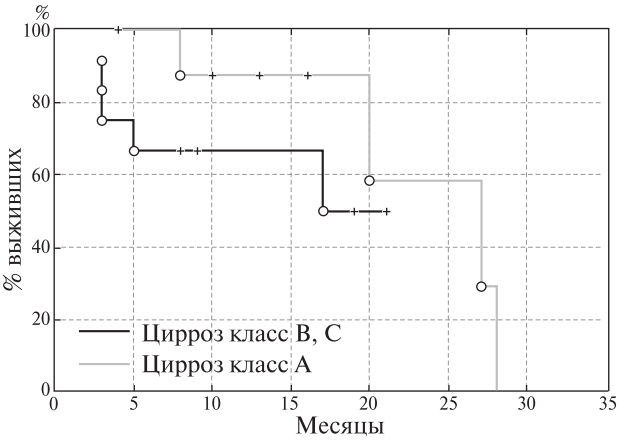

Рис. 2. Диаграмма. Выживаемость больных ГЦР в зависимости от класса цирроза печени.

Fig. 2. Diagram. Survival of HCC patients depending on liver cirrhosis class.

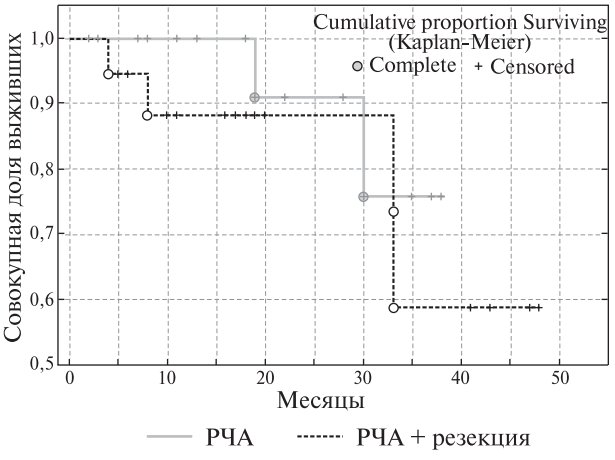

Рис. 3. Диаграмма. Выживаемость больных МКРР после чрескожной РЧА и сочетания РЧА с резекцией печени.

Fig. 3. Diagram. Survival of patients with colorectal cancer metastases after percutaneous RFA and combination of RFA with liver resection.

Выживаемость больных после РЧА зависела от основного заболевания.

Гепатоцеллюлярный рак. После чрескожной РЧА по поводу ГЦР однолетняя выживаемость составила 78%, двухлетняя – 55%, четырехлетняя выживаемость не достигнута, после РЧА и резекции печени – 85, 54 и 15% соответственно. Выживаемость после сочетания резекции печени и РЧА показана на рис. 1.

У 40 (91%) пациентов с ГЦР был верифицированный цирроз печени: у 18 (41%) больных – класса А по Child–Pugh, у 17 (38,6%) – класса В, у 5 (11,3%) – класса С. Однолетняя выживаемость больных ГЦР и циррозом печени класса А составила 90%, двухлетняя – 60%, трехлетняя выживаемость не достигнута, выживаемость больных ГЦР и циррозом класса В–С – 65 и 50% соответственно, трехлетняя выживаемость также не достигнута. Общая выживаемость в зависимости от тяжести цирроза показана на рис. 2.

У 10 (22,7%) из 44 пациентов с ГЦР отмечено появление новых опухолей вне зоны РЧА в сроки от 3 до 10 мес, у 5 (11,3%) из них – в тех же сегментах. Выполнили повторную РЧА.

Метастазы колоректального рака. С 2014 г. при метастазах КРР в печень чрескожная РЧА метастазов выполнена 20 пациентам. У 11 пациентов было выявлено 1 новообразование, у 5 – 2, у 4 – 3 и у 1 – 5 опухолей. В последующие годы 5 (25%) пациентам выполняли повторные РЧА вновь появившихся метастазов. Интересно, что у 4 пациентов новые метастазы появлялись в тех же сегментах, что и ранее, но вне зоны РЧА и с интервалом 2, 6, 8 и 24 мес.

Размеры образований варьировали от 6 до 44 мм. Только у 3 пациентов размеры опухолей превышали 30 мм. Ни у одного пациента не было выявлено резидуальной ткани после абляции по данным динамической КТ.

Интраоперационно РЧА в сочетании с резекцией печени выполнена 22 пациентам. У подавляющего числа больных (70%) РЧА подвергли более 3 образований. Выживаемость в этой группе больных была ниже, чем при чрескожной РЧА (рис. 3).

Образования печени другой этиологии. Поскольку пациентов, которым была выполнена РЧА новообразований печени другой этиологии, было немного (1–8), данные о выживаемости представлены только в табл. 4.

Метод RALPPES был технически успешно осуществлен всем 20 больным 3-й группы. Показатели гипертрофии после RALPPES представлены в табл. 5.

После RALPPES правосторонняя гемигепатэктомия выполнена 19 пациентам, пострезекционной печеночной недостаточности не было. У 1 пациента отмечено прогрессирование заболевания, что вынудило отказаться от второго

Таблица 4. Выживаемость при других новообразованиях
Table 4. Survival in other neoplasms

Заболевание	Число наблюдений, абс.	Продолжительность жизни, мес	Число умерших, абс.
ХЦР	8	1–25	7
Метастазы рака МЖ	4	1–27	–
Метастазы рака ПЖ	4	7–27	1
Метастазы НЭ рака ПЖ	3	10–16	–
Метастазы меланомы	1	18	–
Метастазы рака слюнной железы	1	13	–
Метастазы рака желудка	1	8	–
Метастазы рака шейки матки	1	3	1
Метастазы забрюшинной лейомиосаркомы	1	17	–
Метастазы рака ЩЖ	1	7	–

Таблица 5. Объем остатка паренхимы печени до и после RALPPES
Table 5. Remnant liver parenchyma before and after RALPPES

Заболевание	Число наблюдений, абс.	Средний объем остатка паренхимы печени, %			
		до RALPPES		после RALPPES	
		по данным КТ	по данным сцинтиграфии	по данным КТ	по данным сцинтиграфии
КРР	5	32	30,2	46,8	53,4
ХЦР	3	34,2	39,7	41,3	73,2
Метастазы рака яичников	1	30	32	47	42
ГЦР	1	40	27	64	61
Опухоль Клацкина	10	30,8	28,7	45,4	56
Итого:	20	33,4	31,5	48,9	57,1

этапа. Интраоперационных осложнений при проведении RALPPES не было. Из осложнений первого этапа у 2 пациентов отмечено появление скопления желчи по зоне РЧА, выполнено чрескожное дренирование под контролем УЗИ. Ни одно из осложнений первого этапа не послужило поводом для отказа от выполнения второго этапа операции.

При сочетании РЧА с артериальной химиоэмболизацией все вмешательства технически успешно выполнены. Комбинация ТАХЭ и РЧА применена 2 пациентам с ГЦР размером >4 см и интервалом между методами 1 мес. После ТАХЭ размер опухоли уменьшился с 50 до 35 мм в 1 наблюдении и с 45 до 30 мм в другом, после чего выполнена РЧА опухолей. При контрольной КТ через 3 и 7 мес признаков рецидива не выявлено. Интраоперационных осложнений не было. В раннем послеоперационном периоде после ТАХЭ у всех 3 больных отмечен умеренный болевой синдром и гипертермия до 38 °С. Проводили лечение НПВП. В настоящее время все пациенты живы и находятся под наблюдением без признаков прогрессирования заболевания (8 и 9 мес).

Обсуждение

В настоящее время локальные методы деструкции приобретают все большее значение в лечении пациентов с первичными и вторичными злокачественными опухолями печени. Проводятся многочисленные исследования, посвященные сравнению отдаленных результатов РЧА и резекции при ГЦР и метастазах КРР малых размеров [1–4]. Наилучшие результаты получены при абляции очаговых образований до 3 см и интрапаренхиматозном их расположении вне контакта с крупными сосудами. Появление микроволновой абляции позволило надеяться на получение лучших результатов при большем размере образований и расположении рядом с крупными сосудами. Однако последние исследования не подтверждают преимуществ микроволновой абляции над радиочастотной [5, 6]. В описанных 4 наблюдениях микроволновой абляцией удалось достичь полного некроза при опухолях (КРР) 4–5 см, прилежащих к печеночным венам.

Гепатоцеллюлярный рак. Несмотря на длительную историю применения миниинвазивных вмешательств при ГЦР, продолжаются дискуссии об эффективности и показаниях к различным вариантам хирургического лечения и их комбинаций с локальной или системной лекарственной терапией. В рандомизированных клинических исследованиях не обнаружено разницы в общей выживаемости пациентов после резекции и РЧА, однако после РЧА отмечено большее число локальных рецидивов [7]. Следовательно, как счи-

тают большинство авторов, РЧА, как и резекция, является одним из радикальных методов лечения ГЦР [8–12].

Согласно рекомендациям ESMO 2012, основным способом лечения пациентов с ГЦР без прогрессирующего фиброза является резекция печени (резекция R0 без развития печеночной недостаточности (II, B)) [12]. При циррозе резекция эффективна и безопасна на ранних стадиях BCLC (0 и A) при солитарной опухоли, хорошем общем состоянии (PS) и отсутствии значимой портальной гипертензии (III, B). РЧА или инъекция этанола (ИЭ) считаются альтернативой резекции для одной опухоли <2 см, стадии BCLC-0 или для больных ранней стадией заболевания, которые не подлежат оперативному вмешательству (III, B). РЧА обеспечивает лучший локальный контроль, чем ИЭ, особенно при ГЦР >2 см (II, A). Число и размер опухолей для РЧА не должны превышать 5 и 5 см соответственно (III, B).

Согласно Барселонской классификации (BCLC), абляция показана пациентам на ранних стадиях заболевания (0 и A) с солитарной опухолью или не более 3 опухолями <3 см, которые не подходят для резекции (повышенный уровень билирубина, значимая портальная гипертензия, сопутствующие заболевания) [13]. В представленном исследовании чрескожную РЧА выполняли пациентам с циррозом печени и размерами опухолей до 3 см. При отсутствии признаков прогрессирования в зоне РЧА у 11% пациентов отмечено появление новых образований в тех же сегментах, что может быть связано с наличием не видимых ранее сателлитных опухолей.

Недостатком Барселонской классификации является отсутствие четких рекомендаций в отношении тактики лечения пациентов с опухолью >3 см, за исключением тех, которым по Миланским критериям показана трансплантация печени. Большинство же пациентов остаются вне стадирования и соответственно без определенных рекомендаций по лечению в рамках этой классификации.

По рекомендациям Ассоциации онкологов России (2014), больным ГЦР >3 см показана артериальная химиоэмболизация микросферами [14].

Только в 2017 г. в NCCN (National Comprehensive Cancer Network) появляются показания к комбинированному лечению, которые заключаются в ТАХЭ и последующей РЧА при размерах опухолей 3–5 см. Рекомендации основывались на опубликованных данных о результатах лечения с использованием комбинированных методов. Например, по данным авторов из КНР, у пациентов с новообразованиями >5 см при сочетании артериальной химиоэмболизации с РЧА удалось добиться пятилетней выживаемости 27% [15].

Комбинированные методы также применяли для улучшения выявляемости образований до 3 см: при накоплении липиодола они лучше видны как при УЗИ, так и при рентгеноскопии [16]. При комбинированном лечении таких пациентов пятилетняя выживаемость составила 31%.

В обсуждаемом исследовании после РЧА ГЦР пятилетняя выживаемость не достигнута. Относительно низкая выживаемость, вероятнее всего, была связана с тяжестью фонового заболевания (цирроз печени класса B и C по Child–Pugh у 50% больных), а также с распространенностью ГЦР (у 50% пациентов множественные опухоли). По данным BCLC, в которой при циррозе класса C по Child–Pugh показана только симптоматическая терапия, общая выживаемость составляет менее 3 мес, а для множественных образований у пациентов с Child–Pugh A–B общая выживаемость после ТАХЭ составляет 20 мес. Поэтому необходимо рассматривать комбинацию химиоэмболизации и РЧА для всех пациентов, даже с малыми размерами опухолей. Это позволит обнаруживать невидимые сателлиты и улучшить отдаленные результаты лечения.

Особый интерес представляет лечение пациентов с размерами опухолей >5 см и малым объемом остающейся паренхимы печени без цирроза или с циррозом класса A при необходимости гемигепатэктомии. Обычные способы увеличения объема остающейся паренхимы печени (портоэмболизация, перевязка воротной вены, ALPPS) ведут к прогрессированию ГЦР в связи с увеличивающимся артериальным кровотоком. Помимо этого у пациентов с циррозом печени сроки гипертрофии увеличены вследствие диффузного поражения.

Поэтому многие авторы рекомендуют предварительную артериальную эмболизацию ГЦР для профилактики прогрессирования и улучшения гипертрофии остающейся доли. В последние годы появились публикации о комбинации методов с получением хороших отдаленных результатов [17–19].

В этом исследовании у пациента с ГЦР 12 см при комбинации ТАХЭ и RALPPES получили прирост левой доли печени 126% за 2 нед после RALPPES по данным сцинтиграфии в отсутствие прогрессирования заболевания.

Метастазы колоректального рака. В российских публикациях при оценке отдаленных результатов абляции метастазов КРР не представлен анализ выживаемости и частоты рецидива в зависимости от числа метастазов и линий химиотерапии вследствие общего малого числа наблюдений. Очевидно, что большое число метастазов негативно влияет на прогноз заболевания и лечения. Частота неполной деструкции находится в прямой зависимости от размеров метастазов. По данным иследователя [20], метастаз КРР

>25 мм является независимым предиктором локального рецидива метастазирования вне зависимости от проведенной химиотерапии. По сведениям авторов из КНР, размер образования <3 см и локализация опухоли в левых отделах толстой кишки являются независимыми факторами лучших результатов [21].

По рекомендациям ESMO (2014), у пациентов с небольшим числом метастазов может быть рассмотрена абляция, поскольку она может увеличить межрецидивный интервал даже без системного лечения [22]. В обсуждаемых наблюдениях проведение РЧА не задерживало начало химиотерапии в связи с тем, что частота послеоперационных осложнений была минимальной. Это также позволяло увеличить сроки межрецидивного интервала.

РЧА может быть комбинирована с резекцией печени для достижения R0 или являться альтернативой резекции при неудобной для резекции анатомической локализации с целью сохранения достаточного объема паренхимы печени. Практически у 90% пациентов представленного исследования показаниями к чрескожной РЧА послужили опухоли малых размеров, расположенные интрапаренхиматозно.

Данные мировой литературы показывают, что резекция печени или РЧА метастазов должны проводиться, как только метастазы технически подлежат хирургическому лечению, поскольку излишне длительная химиотерапия оказывает негативное воздействие на печень и соответственно приводит к более высокой частоте послеоперационных осложнений [23]. В то же время существуют работы, в которых показано, что отсутствие ответа на проводимую химиотерапию служит противопоказанием к резекции печени и РЧА [24]. По данным ESMO2014, послеоперационные осложнения больше связаны с продолжительностью, чем с типом химиотерапии [22].

По рекомендациям NCCN [24], при синхронных резектабельных метастазах только в печени и (или) легких показана симультанная или этапная колэктомия с резекцией (предпочтительно) печени или легких и (или) абляция. По данным авторов из Нидерландов, имеющих опыт лечения 241 пациента, преимущество следует отдавать РЧА в связи с меньшим числом осложнений и сравнимыми отдаленными результатами [7].

Внутрипеченочный ХЦР. Внутрипеченочная холангиокарцинома является редкой опухолью, развивающейся из эпителиальных клеток внутрипеченочных желчных протоков второго и более порядка с неблагоприятным прогнозом [25, 26]. Резекция печени остается единственным вариантом лечения, обеспечивающим лучшую выживаемость. Однако частота рецидивов после операции достигает 70% [27–31]. Эффективность РЧА при лечении внутрипеченочной холангиокарциномы была изучена в метаанализе, включавшем 10 исследований [32]. При этом одно-, трех- и пятилетняя выживаемость составила 82, 47 и 24% соответственно. Локальное прогрессирование отмечено с частотой 13–30%. В 2011 г. было сообщено [33], что у пациентов с опухолями <1,5 см безрецидивный период был значительно дольше, чем у больных с опухолями >1,5 см.

По данным авторов из Южной Кореи, представивших опыт лечения 128 пациентов с внутрипеченочной холангиокарциномой, пятилетняя выживаемость после резекции составила 40%, частота рецидива – 63%, а медиана выживаемости после рецидива – 8 мес [34]. После появления рецидива общая пятилетняя выживаемость составила 15% при принятых в центре методах лечения рецидивной опухоли. При возникновении рецидива выполняли резекцию при общем хорошем состоянии и резектабельности. РЧА выполняли при появлении в печени до трех образований малых размеров (до 2 см).

По данным многофакторного анализа, рецидив в первый год после резекции и инвазия желчных протоков служат независимыми неблагоприятными факторами [34]. Исследование также показало, что ТАХЭ и РЧА увеличивают продолжительность жизни у пациентов с рецидивом внутрипеченочной холангиокарциномы [34, 35].

В представленном исследовании продолжительность жизни более двух лет после резекции печени по поводу местнораспространенной опухоли с метастазами в культю печени и с последующим рецидивом заболевания отмечена только в 1 наблюдении в результате двух курсов ТАХЭ и РЧА после стабилизации заболевания. Пациент жив 25 мес. Продолжительность жизни при рецидиве онкологического процесса у остальных пациентов с местнораспространенным ХЦР не превышала 20 мес даже на фоне системной химиотерапии.

RALPPS. В настоящее время известно несколько способов увеличения объема предполагаемого остатка паренхимы печени, используемых для профилактики пострезекционной печеночной недостаточности. Это перевязка воротной вены, портоэмболизация и метод ALPPS. Последнюю рекомендуют молодым пациентам с метастазами КРР, она позволяет добиться быстрой гипертрофии остающейся паренхимы без прогрессирования заболевания в эти сроки [36]. Однако частота послеоперационных осложнений и летальность остаются высокими [36], что побудило к поискам способов уменьшения травматичности процедуры на первом этапе.

В 2015 и 2016 гг. появились первые статьи о модифицированном малотравматичном первом этапе ALPPS, который заключался в лапаро-

скопической перевязке воротной вены и лапароскопической РЧА вдоль будущей плоскости разделения паренхимы печени [9, 37]. Результаты оказались сопоставимы с ALPPS по срокам и объему гипертрофии.

Основываясь на этих результатах, мы внедрили полностью чрескожную методику RALPPES, включающую РЧА вдоль будущей плоскости разделения паренхимы печени с правосторонней портоэмболизацией. В литературе метод с применением РЧА представлен отдельными наблюдениями [38]. Полученные в этой работе результаты показали, что можно добиться достаточной гипертрофии за 2 нед, в том числе у пациентов с опухолью Клацкина. В связи с этим можно рекомендовать применение РЧА в качестве метода, препятствующего образованию портопортальных шунтов после портоэмболизации.

Заключение

РЧА является высокоэффективным методом локальной деструкции при онкологических заболеваниях печени. В некоторых клинических ситуациях ее можно выполнять в качестве самостоятельного способа радикального лечения, а также в сочетании с другими рентгенхирургическими вмешательствами (ТАХЭ) в комплексном лечении злокачественных опухолей печени. Применение чрескожной РЧА в качестве способа разделения паренхимы печени при подготовке к расширенным резекциям позволяет существенно уменьшить травматичность первого этапа без существенного уменьшения степени гипертрофии будущего остатка печени. Для более масштабной оценки возможностей РЧА требуется проведение национальных многоцентровых исследований и, возможно, создание реестра этой категории больных.

Участие авторов

Мелехина Ольга Вячеславовна – концепция написания и дизайн, выполнение операций, сбор данных.

Кулезнева Юлия Валерьевна – концепция написания и дизайн, подготовка текста статьи, окончательное утверждение версии статьи.

Ефанов Михаил Германович – редактирование, окончательное утверждение версии статьи.

Мусатов Алексей Борисович – выполнение операций, сбор данных, оформление.

Список литературы

1. Vietti Violi N., Duran R., Demartines N., Sempoux C., Guiu B., Bize P.E., Sala N., Halkic N., Knebel J.F., Denys A. Local recurrence rate in patients with colorectal cancer liver metastasis after wedge resection or percutaneous radiofrequency ablation. *Int. J. Hyperthermia.* 2018, 5: 1–9. DOI: 10.1080/02656736.2017.1372644.
2. Cirimbei C., Rotaru V., Chitoran E., Pavaleanu O., Cirimbei S.-E. Immediate and long-term results of radiofrequency ablation for colorectal liver metastases. *Anticancer Res.* 2017; 37 (11): 6489–6494. DOI: 10.21873/anticanres.12105.
3. Imai K., Allard M.A., Castro Benitez C., Vibert E., Sa Cunha A., Cherqui D., Castaing D., Baba H., Adam R. Long-term outcomes of radiofrequency ablation combined with hepatectomy compared with hepatectomy alone for colorectal liver metastases. *BJS Society Ltd.* 2017; 104 (5): 570–579. DOI: 10.1002/bjs.10447.
4. Karanicolas P.J., Jarnagin W.R., Gonen M., Tuorto S., Allen P.J., DeMatteo R.P., D'Angelica M.I., Fong Y. Long-term outcomes following tumor ablation for treatment of bilateral colorectal liver metastases. *JAMA Surg.* 2013; 148 (7): 597–601. DOI: 10.1001/jamasurg.2013.1431.
5. Lewandowski R.J., Salem R. Microwave or radiofrequency ablation: clinically equivalent? *Lancet Gastroenterol. Hepatol.* 2018; 3 (5): 291–292. DOI: 10.1016/S2468-1253(18)30046-3.
6. Abdelaziz A., Elbaz T., Shousha H.I., Mahmoud S., Ibrahim M., Abdelmaksoud A., Nabeel M. Efficacy and survival analysis of percutaneous radiofrequency versus microwave ablation for hepatocellular carcinoma: an Egyptian multidisciplinary clinic experience. *Surg. Endosc.* 2014; 28 (12): 3429–3434. DOI: 10.1007/s00464-014-3617-4.
7. Ng K.K.C., Chok K.S.H., Chan A.C.Y., Cheung T.T., Wong T.C.L., Fung J.Y.Y., Yuen J., Poon R.T.P., Fan S.T., Lo C.M. Randomized clinical trial of hepatic resection versus radiofrequency ablation for early-stage hepatocellular carcinoma. 2017 BJS Society Ltd www.bjs.co.uk BJS Published by JohnWiley& Sons Ltd. *Br. J. Surg.* 2017; 104 (13): 1775–1784. DOI: 10.1002/bjs.10677.
8. Hof J., Joosten H.J., Havenga K., de Jong K.P. Radiofrequency ablation is beneficial in simultaneous treatment of synchronous liver metastases and primary colorectal cancer. *PLOS ONE.* 2018; 13 (3): e0193385. DOI: 10.1371/journal.pone.0193385.
9. Gall T.M., Sodergren M.H., Frampton A.E., Fan R., Spalding D.R., Habib N.A., Pai M., Jackson J.E., Tait P., Jiao L.R. Radio-frequency-assisted Liver Partition with Portal vein ligation (RALPP) for liver regeneration. *Ann. Surg.* 2015; 261 (2): e45–46. DOI: 10.1097/SLA.0000000000000607.
10. Hof J., Wertenbroek M.W., Peeters P.M., Widder J., Sieders E., de Jong K.P. Outcomes after resection and or radiofrequency ablation for recurrence after treatment of colorectal liver metastases. *Br. J. Surg.* 2016; 103 (8): 1055–1062. DOI: 10.1002/bjs.10162.
11. Gillams A., Goldberg N., Ahmed M., Bale R., Breen D., Callstrom M., Chen M.H., Choi B.I., de Baere T., Dupuy D., Gangi A., Gervais D., Helmberger T., Jung E.M., Lee F., Lencioni R., Liang P., Livraghi T., Lu D., Meloni F., Pereira P., Piscaglia F., Rhim H., Salem R., Sofocleous C., Solomon S.B., Soulen M., Tanaka M., Vogl T., Wood B., Solbiati L. Thermal ablation of colorectal lliver metastases: a position paper by an international panel of ablation experts, The Interventional Oncology Sans Frontières meeting 2013. *Eur. Radiol.* 2015; 25 (12): 3438–3454. DOI: 10.1007/s00330-015-3779-z.
12. Eltawil K.M., Boame N., Mimeault R., Shabana W., Balaa F.K., Jonker D.J., Asmis T.R., Martel G. Patterns of recurrence following selective intraoperative radiofrequency ablation as an adjunct to hepatic resection for colorectal liver metastases. *J. Surg. Oncol.* 2014; 110 (6): 734–738. DOI: 10.1002/jso.23689.
13. Verslype C., Rosmorduc O., Rougier P. Hepatocellular carcinoma: ESMO–ESDO Clinical Practice Guidelines for diagnosis, treatment and follow-up. *Ann. Oncol.* 2012; 23 (Suppl. 7): 41–48. DOI: 10.1093/annonc/mds225.
14. Базин И.С., Бредер В.В., Виршке Э.Р., Горбунова В.А., Долгушин Б.И., Косырев В.Ю., Кукушкин А.В., Макаров Е.С.,

Мороз Е.А., Нечушкин М.И., Патютко Ю.И., Поляков А.Н., Сагайдак И.В., Сергеева О.Н., Файнштейн И.А. Клинические рекомендации по диагностике и лечению больных раком печени и внепеченочных желчных протоков. М., 2014. 49 с. http://www.oncology.ru/association/clinical-guidelines.

15. Zuo T.Y., Liu F.Y., Wang M.Q., Chen X.X. Transcatheter arterial chemoembolization combined with simultaneous computed tomography guided radiofrequency ablation for large hepatocellular carcinomas. *Chin. Med. J. (Engl.)*. 2017; 130 (22): 2666–2673. DOI: 10.4103/0366-6999.218002.
16. Hyun D., Cho S.K., Shin S.W., Park K.B., Lee S.Y., Park H.S., Do Y.S. Combined transarterial chemoembolization and radiofrequency ablation for small treatment-naive hepatocellular carcinoma infeasible for ultrasound-guided radiofrequency ablation: long-term outcomes. *Acta Radiol*. 2018; 59 (7): 773–781. DOI: 10.1177/0284185117735349.
17. Choi J.H., Hwang S., Lee Y.J., Kim K.H., Ko G.Y., Gwon D.I., Ahn C.S., Moon D.B., Ha T.Y., Song G.W., Jung D.H., Lee S.G. Prognostic effect of preoperative sequential transcatheter arterial chemoembolization and portal vein embolization for right hepatectomy in patients with solitary hepatocellular carcinoma. *Korean J. Hepatobiliary Pancreat. Surg*. 2015; 19 (2): 59–65. DOI: 10.14701/kjhbps.2015.19.2.59.
18. Ogata S., Belghiti J., Farges O., Varma D., Sibert A., Vilgrain V. Sequential arterial and portal vein embolizations before right hepatectomy in patients with cirrhosis and hepatocellular carcinoma. *Br. J. Surg*. 2006; 93 (9): 1091–1098. DOI: 10.1002/bjs.5341.
19. Aoki T., Kubota K. Preoperative portal vein embolization for hepatocellular carcinoma: consensus and controversy. *World J. Hepatol*. 2016; 8 (9): 439–445. DOI: 10.4254/wjh.v8.i9.439.
20. Benhaim L., El Hajjam M., Malafosse R., Sellier J., Julie C., Beauchet A., Nordlinger B., Peschaud F. Radiofrequency ablation for colorectal cancer liver metastases initially greater than 25 mm but downsized by neo-adjuvant chemotherapy is associated with increased rate of local tumor progression. *HPB (Oxford)*. 2018; 20 (1): 76–82. DOI: 10.1016/j.hpb.2017.08.023.
21. Gu Y., Huang Z., Gu H., Gao F., Zhang T., Huang S., Huang J. Does the site of the primary affect outcomes when ablating colorectal liver metastases with radiofrequency ablation? *Cardiovasc. Intervent. Radiol*. 2018; 41 (6): 912–919. DOI: 10.1007/s00270-018-1937-9.
22. Van Cutsem E., Cervantes A., Nordlinger B., Arnold D. ESMO Guidelines Working Group. Metastatic colorectal cancer: ESMO Clinical Practice Guidelines for diagnosis, treatment and follow-up. *Ann. Oncol*. 2014; 25 (Suppl 3): iii1–9. DOI: 10.1093/annonc/mdu260.
23. Mao R., Zhao J.J., Zhao H., Zhang Y.F., Bi X.Y., Li Z.Y., Zhou J.G., Wu X.L., Xiao C., Cai J.Q. Non-response to preoperative chemotherapy is a contraindication to hepatectomy plus radiofrequency ablation in patients with colorectal liver metastases. *Oncotarget*. 2017; 8 (43): 75151–75161. DOI: 10.18632/oncotarget.20647.
24. NCCN Clinical Practice Guidelines in Oncology 2018, Colorectal Cancer Screening, Version I.2018 – March 26, 2018, NCCN.org.
25. Patel T. Increasing incidence and mortality of primary intrahepatic cholangiocarcinoma in the United States. *Hepatology*. 2001; 33 (6): 1353–1357. DOI: 10.1053/jhep.2001.25087.
26. Cho S.Y., Park S.J., Kim S.H., Han S.S., Kim Y.K., Lee K.W., Lee S.A., Hong E.K., Lee W.J., Woo S.M. Survival analysis of intrahepatic cholangiocarcinoma after resection. *Ann. Surg. Oncol*. 2010; 17 (7): 1823–1830. DOI: 10.1245/s10434-010-0938-y.
27. Endo I., Gonen M., Yopp A.C., Dalal K.M., Zhou Q., Klimstra D., D'Angelica M., DeMatteo R.P., Fong Y., Schwartz L., Kemeny N., O'Reilly E., Abou-Alfa G.K., Shimada H., Blumgart L.H., Jarnagin W.R. Intrahepatic cholangiocarcinoma: rising frequency, improved survival, and determinants of outcome after resection. *Ann. Surg*. 2008; 248 (1): 84–96. DOI: 10.1097/SLA.0b013e318176c4d3.
28. Shimada K., Sano T., Sakamoto Y., Esaki M., Kosuge T., Ojima H. Surgical outcomes of the mass-forming plus periductal infiltrating types of intrahepatic cholangiocarcinoma: a comparative study with the typical mass-forming type of intrahepatic cholangiocarcinoma. *World J. Surg*. 2007; 31 (10): 2016–2022. DOI: 10.1007/s00268-007-9194-0.
29. Yamamoto M., Takasaki K., Otsubo T., Katsuragawa H., Katagiri S. Recurrence after surgical resection of intrahepatic cholangiocarcinoma. *J. Hepatobiliary Pancreat. Surg*. 2001; 8 (2): 154–157. DOI: 10.1007/s0053410080154.
30. Weber S.M., Jarnagin W.R., Klimstra D., DeMatteo R.P., Fong Y., Blumgart L.H. Intrahepatic cholangiocarcinoma: resectability, recurrence pattern, and outcomes. *J. Am. Coll. Surg*. 2001; 193 (4): 384–391. DOI: https://doi.org/10.1016/S1072-7515(01)01016-X.
31. Lang H., Sotiropoulos G.C., Frühauf N.R., Dömland M., Paul A., Kind E.M., Malagó M., Broelsch C.E. Extended hepatectomy for intrahepatic cholangiocellular carcinoma (ICC): when is it worthwhile? Single center experience with 27 resections in 50 patients over a 5-year period. *Ann. Surg*. 2005; 241 (1): 134–143. DOI: 10.1097/01.sla.0000149426.08580.a1.
32. Han K., Ko H.K., Kim K.W., Won H.J., Shin Y.M., Kim P.N. Radiofrequency ablation in the treatment of unresectable intrahepatic cholangiocarcinoma: systematic review and meta-analysis. *J. Vasc. Interv. Radiol*. 2015; 26 (7): 943–948. DOI: 10.1016/j.jvir.2015.02.024.
33. Kim J.H., Won H.J., Shin Y.M., Kim P.N., Lee S.G., Hwang S. Radiofrequency ablation for recurrent intrahepatic cholangiocarcinoma after curative resection. *Eur. J. Radiol*. 2011; 80 (3): e221–225. DOI: 10.1016/j.ejrad.2010.09.019.
34. Park H.M., Yun S.P., Lee E.C., Lee S.D., Han S.S., Kim S.H., Park S.J. Outcomes for patients with recurrent intrahepatic cholangiocarcinoma after surgery. *Ann. Surg. Oncol*. 2016; 23 (13): 4392–4400. DOI: 10.1245/s10434-016-5454-2.
35. Sommer C.M., Kauczor H.U., Pereira P.L. Locoregional therapies of cholangiocarcinoma. *Visc. Med*. 2016; 32 (6): 414–420. DOI: 10.1159/000453010.
36. Schadde E., Ardiles V., Robles-Campos R., Malago M., Machado M., Hernandez-Alejandro R., Soubrane O., Schnitzbauer A.A., Raptis D., Tschuor C., Petrowsky H., De Santibanes E., Clavien P.A.; ALPPS Registry Group. Early survival and safety of ALPPS: first report of the International ALPPS Registry. *Ann. Surg*. 2014; 260 (5): 829–836; discussion 836–838. DOI: 10.1097/SLA.0000000000000947.
37. Jiao L.R., Hakim D.N., Gall T.M., Fajardo A., Pencavel T.D., Fan R., Sodergren M.H. A totally laparoscopic associating liver partition and portal vein ligation for staged hepatectomy assisted with radiofrequency (radiofrequency assisted liver partition with portal vein ligation) for staged liver resection. *Hepatobiliary Surg. Nutr*. 2016; 5 (4): 382–387. DOI: 10.21037/hbsn.2016.05.02.
38. Hong de F., Zhang Y.B., Peng S.Y., Huang D.S. Percutaneous microwave ablation liver partition and portal vein embolization for rapid liver regeneration: a minimally invasive first step of ALPPS for hepatocellular carcinoma. *Ann. Surg*. 2016; 264 (1): e1-2. DOI: 10.1097/SLA.0000000000001707.

References

1. Vietti Violi N., Duran R., Demartines N., Sempoux C., Guiu B., Bize P.E., Sala N., Halkic N., Knebel J.F., Denys A. Local recurrence rate in patients with colorectal cancer liver metastasis after wedge resection or percutaneous radiofrequency ablation. *Int. J. Hyperthermia*. 2018, 5: 1–9. DOI: 10.1080/02656736.2017.1372644.
2. Cirimbei C., Rotaru V., Chitoran E., Pavaleanu O., Cirimbei S.-E. Immediate and long-term results of radiofrequency ablation for colorectal liver metastases. *Anticancer Res*. 2017; 37 (11): 6489–6494. DOI: 10.21873/anticanres.12105.
3. Imai K., Allard M.A., Castro Benitez C., Vibert E., Sa Cunha A., Cherqui D., Castaing D., Baba H., Adam R. Long-term outcomes of radiofrequency ablation combined with hepatectomy compared with hepatectomy alone for colorectal liver metastases. *BJS Society Ltd*. 2017; 104 (5): 570–579. DOI: 10.1002/bjs.10447.
4. Karanicolas P.J., Jarnagin W.R., Gonen M., Tuorto S., Allen P.J., DeMatteo R.P., D'Angelica M.I., Fong Y. Long-term outcomes following tumor ablation for treatment of bilateral colorectal liver metastases. *JAMA Surg*. 2013; 148 (7): 597–601. DOI: 10.1001/jamasurg.2013.1431.
5. Lewandowski R.J., Salem R. Microwave or radiofrequency ablation: clinically equivalent? *Lancet Gastroenterol. Hepatol*. 2018; 3 (5): 291–292. DOI: 10.1016/S2468-1253(18)30046-3.
6. Abdelaziz A., Elbaz T., Shousha H.I., Mahmoud S., Ibrahim M., Abdelmaksoud A., Nabeel M. Efficacy and survival analysis of percutaneous radiofrequency versus microwave ablation for hepatocellular carcinoma: an Egyptian multidisciplinary clinic experience. *Surg. Endosc*. 2014; 28 (12): 3429–3434. DOI: 10.1007/s00464-014-3617-4.
7. Ng K.K.C., Chok K.S.H., Chan A.C.Y., Cheung T.T., Wong T.C.L., Fung J.Y.Y., Yuen J., Poon R.T.P., Fan S.T., Lo C.M. Randomized clinical trial of hepatic resection versus radiofrequency ablation for early-stage hepatocellular carcinoma. 2017 BJS Society Ltd www.bjs.co.uk BJS Published by JohnWiley& Sons Ltd. *Br. J. Surg*. 2017; 104 (13): 1775–1784. DOI: 10.1002/bjs.10677.
8. Hof J., Joosten H.J., Havenga K., de Jong K.P. Radiofrequency ablation is beneficial in simultaneous treatment of synchronous liver metastases and primary colorectal cancer. *PLOS ONE*. 2018; 13 (3): e0193385. DOI: 10.1371/journal.pone.0193385.
9. Gall T.M., Sodergren M.H., Frampton A.E., Fan R., Spalding D.R., Habib N.A., Pai M., Jackson J.E., Tait P., Jiao L.R. Radio-frequency-assisted Liver Partition with Portal vein ligation (RALPP) for liver regeneration. *Ann. Surg*. 2015; 261 (2): e45–46. DOI: 10.1097/SLA.0000000000000607.
10. Hof J., Wertenbroek M.W., Peeters P.M., Widder J., Sieders E., de Jong K.P. Outcomes after resection and or radiofrequency ablation for recurrence after treatment of colorectal liver metastases. *Br. J. Surg*. 2016; 103 (8): 1055–1062. DOI: 10.1002/bjs.10162.
11. Gillams A., Goldberg N., Ahmed M., Bale R., Breen D., Callstrom M., Chen M.H., Choi B.I., de Baere T., Dupuy D., Gangi A., Gervais D., Helmberger T., Jung E.M., Lee F., Lencioni R., Liang P., Livraghi T., Lu D., Meloni F., Pereira P., Piscaglia F., Rhim H., Salem R., Sofocleous C., Solomon S.B., Soulen M., Tanaka M., Vogl T., Wood B., Solbiati L. Thermal ablation of colorectal lliver metastases: a position paper by an international panel of ablation experts, The Interventional Oncology Sans Frontières meeting 2013. *Eur. Radiol*. 2015; 25 (12): 3438–3454. DOI: 10.1007/s00330-015-3779-z.
12. Eltawil K.M., Boame N., Mimeault R., Shabana W., Balaa F.K., Jonker D.J., Asmis T.R., Martel G. Patterns of recurrence following selective intraoperative radiofrequency ablation as an adjunct to hepatic resection for colorectal liver metastases. *J. Surg. Oncol*. 2014; 110 (6): 734–738. DOI: 10.1002/jso.23689.
13. Verslype C., Rosmorduc O., Rougier P. Hepatocellular carcinoma: ESMO–ESDO Clinical Practice Guidelines for diagnosis, treatment and follow-up. *Ann. Oncol*. 2012; 23 (Suppl. 7): 41–48. DOI: 10.1093/annonc/mds225.
14. Bazin I.S., Breder V.V., Virshke E.R., Gorbunova V.A., Dolgushin B.I., Kosyrev V.Yu., Kukushkin A.V., Makarov E.S., Moroz E.A., Nechushkin M.I., Patyutko Yu.I., Polyakov A.N., Sagaidak I.V., Sergeeva O.N., Fainstein I.A. *Klinicheskie rekomendacii po diagnostike i lecheniyu bol'nyh rakom pecheni i vnepechenochnyh zhelchnyh protokov* [Clinical recommendations for the diagnosis and treatment of patients with liver and extrahepatic bile ducts cancer]. Moscow, 2014. 49 p. http://www.oncology.ru/association/clinical-guidelines. (In Russian)
15. Zuo T.Y., Liu F.Y., Wang M.Q., Chen X.X. Transcatheter arterial chemoembolization combined with simultaneous computed tomography guided radiofrequency ablation for large hepatocellular carcinomas. *Chin. Med. J. (Engl.)*. 2017; 130 (22): 2666–2673. DOI: 10.4103/0366-6999.218002.
16. Hyun D., Cho S.K., Shin S.W., Park K.B., Lee S.Y., Park H.S., Do Y.S. Combined transarterial chemoembolization and radiofrequency ablation for small treatment-naive hepatocellular carcinoma infeasible for ultrasound-guided radiofrequency ablation: long-term outcomes. *Acta Radiol*. 2018; 59 (7): 773–781. DOI: 10.1177/0284185117735349.
17. Choi J.H., Hwang S., Lee Y.J., Kim K.H., Ko G.Y., Gwon D.I., Ahn C.S., Moon D.B., Ha T.Y., Song G.W., Jung D.H., Lee S.G. Prognostic effect of preoperative sequential transcatheter arterial chemoembolization and portal vein embolization for right hepatectomy in patients with solitary hepatocellular carcinoma. *Korean J. Hepatobiliary Pancreat. Surg*. 2015; 19 (2): 59–65. DOI: 10.14701/kjhbps.2015.19.2.59.
18. Ogata S., Belghiti J., Farges O., Varma D., Sibert A., Vilgrain V. Sequential arterial and portal vein embolizations before right hepatectomy in patients with cirrhosis and hepatocellular carcinoma. *Br. J. Surg*. 2006; 93 (9): 1091–1098. DOI: 10.1002/bjs.5341.
19. Aoki T., Kubota K. Preoperative portal vein embolization for hepatocellular carcinoma: consensus and controversy. *World J. Hepatol*. 2016; 8 (9): 439–445. DOI: 10.4254/wjh.v8.i9.439.
20. Benhaim L., El Hajjam M., Malafosse R., Sellier J., Julie C., Beauchet A., Nordlinger B., Peschaud F. Radiofrequency ablation for colorectal cancer liver metastases initially greater than 25 mm but downsized by neo-adjuvant chemotherapy is associated with increased rate of local tumor progression. *HPB (Oxford)*. 2018; 20 (1): 76–82. DOI: 10.1016/j.hpb.2017.08.023.
21. Gu Y., Huang Z., Gu H., Gao F., Zhang T., Huang S., Huang J. Does the site of the primary affect outcomes when ablating colorectal liver metastases with radiofrequency ablation? *Cardiovasc. Intervent. Radiol*. 2018; 41 (6): 912–919. DOI: 10.1007/s00270-018-1937-9.
22. Van Cutsem E., Cervantes A., Nordlinger B., Arnold D. ESMO Guidelines Working Group. Metastatic colorectal cancer: ESMO Clinical Practice Guidelines for diagnosis, treatment and follow-up. *Ann. Oncol*. 2014; 25 (Suppl 3): iii1–9. DOI: 10.1093/annonc/mdu260.
23. Mao R., Zhao J.J., Zhao H., Zhang Y.F., Bi X.Y., Li Z.Y., Zhou J.G., Wu X.L., Xiao C., Cai J.Q. Non-response to preoperative chemotherapy is a contraindication to hepatectomy plus radiofrequency ablation in patients with colorectal

liver metastases. *Oncotarget*. 2017; 8 (43): 75151–75161. DOI: 10.18632/oncotarget.20647.
24. NCCN Clinical Practice Guidelines in Oncology 2018, Colorectal Cancer Screening, Version I.2018 – March 26, 2018, NCCN.org.
25. Patel T. Increasing incidence and mortality of primary intrahepatic cholangiocarcinoma in the United States. *Hepatology*. 2001; 33 (6): 1353–1357. DOI: 10.1053/jhep.2001.25087.
26. Cho S.Y., Park S.J., Kim S.H., Han S.S., Kim Y.K., Lee K.W., Lee S.A., Hong E.K., Lee W.J., Woo S.M. Survival analysis of intrahepatic cholangiocarcinoma after resection. *Ann. Surg. Oncol*. 2010; 17 (7): 1823–1830. DOI: 10.1245/s10434-010-0938-y.
27. Endo I., Gonen M., Yopp A.C., Dalal K.M., Zhou Q., Klimstra D., D'Angelica M., DeMatteo R.P., Fong Y., Schwartz L., Kemeny N., O'Reilly E., Abou-Alfa G.K., Shimada H., Blumgart L.H., Jarnagin W.R. Intrahepatic cholangiocarcinoma: rising frequency, improved survival, and determinants of outcome after resection. *Ann. Surg*. 2008; 248 (1): 84–96. DOI: 10.1097/SLA.0b013e318176c4d3.
28. Shimada K., Sano T., Sakamoto Y., Esaki M., Kosuge T., Ojima H. Surgical outcomes of the mass-forming plus periductal infiltrating types of intrahepatic cholangiocarcinoma: a comparative study with the typical mass-forming type of intrahepatic cholangiocarcinoma. *World J. Surg*. 2007; 31 (10): 2016–2022. DOI: 10.1007/s00268-007-9194-0.
29. Yamamoto M., Takasaki K., Otsubo T., Katsuragawa H., Katagiri S. Recurrence after surgical resection of intrahepatic cholangiocarcinoma. *J. Hepatobiliary Pancreat. Surg*. 2001; 8 (2): 154–157. DOI: 10.1007/s0053410080154.
30. Weber S.M., Jarnagin W.R., Klimstra D., DeMatteo R.P., Fong Y., Blumgart L.H. Intrahepatic cholangiocarcinoma: resectability, recurrence pattern, and outcomes. *J. Am. Coll. Surg*. 2001; 193 (4): 384–391. DOI: https://doi.org/10.1016/S1072-7515(01)01016-X.
31. Lang H., Sotiropoulos G.C., Frühauf N.R., Dömland M., Paul A., Kind E.M., Malagó M., Broelsch C.E. Extended hepatectomy for intrahepatic cholangiocellular carcinoma (ICC): when is it worthwhile? Single center experience with 27 resections in 50 patients over a 5-year period. *Ann. Surg*. 2005; 241 (1): 134–143. DOI: 10.1097/01.sla.0000149426.08580.a1.
32. Han K., Ko H.K., Kim K.W., Won H.J., Shin Y.M., Kim P.N. Radiofrequency ablation in the treatment of unresectable intrahepatic cholangiocarcinoma: systematic review and meta-analysis. *J. Vasc. Interv. Radiol*. 2015; 26 (7): 943–948. DOI: 10.1016/j.jvir.2015.02.024.
33. Kim J.H., Won H.J., Shin Y.M., Kim P.N., Lee S.G., Hwang S. Radiofrequency ablation for recurrent intrahepatic cholangiocarcinoma after curative resection. *Eur. J. Radiol*. 2011; 80 (3): e221–225. DOI: 10.1016/j.ejrad.2010.09.019.
34. Park H.M., Yun S.P., Lee E.C., Lee S.D., Han S.S., Kim S.H., Park S.J. Outcomes for patients with recurrent intrahepatic cholangiocarcinoma after surgery. *Ann. Surg. Oncol*. 2016; 23 (13): 4392–4400. DOI: 10.1245/s10434-016-5454-2.
35. Sommer C.M., Kauczor H.U., Pereira P.L. Locoregional therapies of cholangiocarcinoma. *Visc. Med*. 2016; 32 (6): 414–420. DOI: 10.1159/000453010.
36. Schadde E., Ardiles V., Robles-Campos R., Malago M., Machado M., Hernandez-Alejandro R., Soubrane O., Schnitzbauer A.A., Raptis D., Tschuor C., Petrowsky H., De Santibanes E., Clavien P.A.; ALPPS Registry Group. Early survival and safety of ALPPS: first report of the International ALPPS Registry. *Ann. Surg*. 2014; 260 (5): 829–836; discussion 836–838. DOI: 10.1097/SLA.0000000000000947.
37. Jiao L.R., Hakim D.N., Gall T.M., Fajardo A., Pencavel T.D., Fan R., Sodergren M.H. A totally laparoscopic associating liver partition and portal vein ligation for staged hepatectomy assisted with radiofrequency (radiofrequency assisted liver partition with portal vein ligation) for staged liver resection. *Hepatobiliary Surg. Nutr*. 2016; 5 (4): 382–387. DOI: 10.21037/hbsn.2016.05.02.
38. Hong de F., Zhang Y.B., Peng S.Y., Huang D.S. Percutaneous microwave ablation liver partition and portal vein embolization for rapid liver regeneration: a minimally invasive first step of ALPPS for hepatocellular carcinoma. *Ann. Surg*. 2016; 264 (1): e1-2. DOI: 10.1097/SLA.0000000000001707.

Сведения об авторах [Authors info]

Мелехина Ольга Вячеславовна – канд. мед. наук, врач-хирург отделения рентгенохирургических методов диагностики и лечения МКНЦ им. А.С. Логинова.

Кулезнева Юлия Валерьевна – доктор мед. наук, руководитель отдела лучевых методов диагностики и лечения МКНЦ им. А.С. Логинова.

Ефанов Михаил Германович – доктор мед. наук, профессор, руководитель отдела гепатопанкреатобилиарной хирургии МКНЦ им. А.С. Логинова.

Мусатов Алексей Борисович – врач-хирург отделения рентгенохирургических методов диагностики и лечения МКНЦ им. А.С. Логинова.

Для корреспонденции*: Мелехина Ольга Вячеславовна – 111123, г. Москва, шоссе Энтузиастов, д. 86, Российская Федерация. Тел.: 8-926-185-34-87. E-mail: melekhina530@gmail.com

Olga V. Melekhina – Cand. of Med. Sci., Surgeon of the Interventional Radiology Department, Loginov Moscow Clinical Scientific Center.

Yulia V. Kulezneva – Doct. of Med. Sci., Head of the Interventional Radiology Department, Loginov Moscow Clinical Scientific Center.

Mikhail G. Efanov – Doct. of Med. Sci., Professor, Head of the Hepatopancreatobiliary Surgery Department, Loginov Moscow Clinical Scientific Center.

Alexey B. Musatov – Surgeon of the Interventional Radiology Department, Loginov Moscow Clinical Scientific Center.

For correspondence*: Olga V. Melekhina – 86, Highway Enthusiasts, Moscow, 111123, Russian Federation. Phone: 8-926-185-34-87. E-mail: melekhina530@gmail.com

Статья поступила в редакцию журнала 07.05.2018.
Received 07 May 2018.