Методы локальной деструкции новообразований в гепатопанкреатобилиарной хирургии
Local destruction of neoplasms in hepatopancreatobiliary surgery

ISSN 1995-5464 (Print); ISSN 2408-9524 (Online)
DOI: 10.16931/1995-5464.2018259-68

Необратимая электропорация при местнораспространенном раке поджелудочной железы

Астахов Д.А.[1, 2], Панченков Д.Н.[1, 2], Иванов Ю.В.[1, 2], Шабловский О.Р.[1, 2], Кедрова А.Г.[2], Соловьев Н.А.[1, 2], Нечунаев А.А.[1, 2], Злобин А.И.[1, 2], Лебедев Д.П.[1, 2]*

[1] *ФГБОУ ВО "Московский государственный медико-стоматологический университет имени А.И. Евдокимова" Министерства здравоохранения Российской Федерации; 127473, г. Москва, ул. Делегатская, д. 20, стр. 1, Российская Федерация*

[2] *ФГБУ Федеральный научно-клинический центр специализированных видов медицинской помощи и медицинских технологий Федерального медико-биологического агентства; 115682, г. Москва, ул. Ореховый бульвар, д. 28, Российская Федерация*

Цель. Оценка общей выживаемости и выживаемости до прогрессирования у пациентов с местнораспространенным раком поджелудочной железы, подвергшихся необратимой электропорации опухоли в сочетании с химиотерапией.

Материал и методы. Проведено проспективное исследование общей выживаемости 23 пациентов, подвергшихся необратимой электропорации по поводу нерезектабельного рака поджелудочной железы за период с мая 2012 г. по март 2017 г. Группа сравнения – 35 больных раком поджелудочной железы III стадии, получавших только стандартную химиотерапию.

Результаты. Возраст больных варьировал от 45 до 80 лет (средний возраст 61 год). Все пациенты перенесли процедуру успешно. У 15 пациентов опухоль была в головке поджелудочной железы, у 8 – в теле железы. Двадцать (86,9%) пациентов перед процедурой электропорации получали химиотерапию средней продолжительностью 4 мес. Семнадцать (73,9%) пациентов подверглись химиотерапии после процедуры электропорации. 90-дневная смертность в группе электропорации составила 1 (4,3%). При сравнении групп пациентов отметили улучшение времени без локального прогрессирования (12 и 6 мес соответственно, $p = 0,01$) и выживаемости без отдаленного прогрессирования (15 и 8 мес соответственно, $p = 0,03$). Общая выживаемость составила 18 и 11 мес соответственно ($p = 0,03$).

Заключение. Необратимая электропорация местнораспространенного рака поджелудочной железы является безопасной. У пациентов, подвергшихся стандартной индукционной терапии на протяжении минимум 4 мес, процедура может привести к хорошему локальному ответу и потенциально улучшить общую выживаемость по сравнению с больными, получавшими только химиотерапевтическое лечение. Валидация полученных результатов будет проведена в планируемом многоцентровом исследовании.

Ключевые слова: *поджелудочная железа, необратимая электропорация, комбинированное лечение, нанонож, миниинвазивная хирургия, рак поджелудочной железы.*

Ссылка для цитирования: Астахов Д.А., Панченков Д.Н., Иванов Ю.В., Шабловский О.Р., Кедрова А.Г., Соловьев Н.А., Нечунаев А.А., Злобин А.И., Лебедев Д.П. Необратимая электропорация при местнораспространенном раке поджелудочной железы. *Анналы хирургической гепатологии.* 2018; 23 (2): 59–68. DOI: 10.16931/1995-5464.2018259-68.

Авторы подтверждают отсутствие конфликтов интересов.

Irreversible electroporation for locally advanced pancreatic cancer

Astakhov D.A.[1, 2], Panchenkov D.N.[1, 2], Ivanov Yu.V.[1, 2], Shablovsky O.R.[1, 2], Kedrova A.G.[2], Soloviev N.A.[1, 2], Nechunayev A.A.[1, 2], Zlobin A.I.[1, 2], Lebedev D.P.[1, 2]*

[1] *Evdokimov Moscow State University of Medicine and Dentistry; 20, p. 1, Delegatskaya str., Moscow, 127473, Russian Federation*

[2] *Federal Research Clinical Center for Specialized Health Care and Medical Technologies of Federal Medical Biological Agency; 28, Orekhovy Boulevard str., Moscow, 115682, Russian Federation*

Aim. To assess overall survival and recurrence-free period in patients with locally advanced pancreatic cancer who underwent irreversible electroporation of the tumor in combination with chemotherapy.
Matherials and methods. It was performed a prospective analysis of overall survival in 23 patients who underwent irreversible electroporation of unresectable pancreatic cancer for the period from May 2012 to March 2017. Control group consisted of 35 patients with pancreatic cancer stage III who received standard chemotherapy alone.
Results. Mean age of patients was 61 years (range 45–80). All procedures were successful. Fifteen patients had pancreatic head cancer, 8 – cancer of pancreatic body. Preoperative chemotherapy has been applied in 20 (86.9%) patients for 4 months prior to surgery on the average. Seventeen (73%) patients underwent chemotherapy after electroporation procedure. 90-day mortality was 4.3% (n = 1) in electroporation group. Surgery was followed by improved local recurrence-free survival (12 and 6 months, respectively, p = 0.01) and distant recurrence-free survival (15 and 8 months, respectively, p = 0.03). Overall survival was 18 and 11 months, respectively (p = 0.03).
Conclusion. Irreversible electroporation of locally advanced pancreatic cancer is safe. Four-month chemotherapy followed by surgical procedure is associated with good local response and better overall survival compared with chemotherapy alone. These data will be validated in further multicenter study.

Keywords: *pancreas, irreversible electroporation, combined treatment, nano-knife, minimally invasive surgery, pancreatic cancer.*

For citation: Astakhov D.A., Panchenkov D.N., Ivanov Yu.V., Shablovsky O.R., Kedrova A.G., Soloviev N.A., Nechunayev A.A., Zlobin A.I., Lebedev D.P. Irreversible electroporation for locally advanced pancreatic cancer. *Annaly khirurgicheskoy gepatologii = Annals of HPB surgery*. 2018; 23 (2): 59–68. (In Russian). DOI: 10.16931/1995-5464.2018259-68.

There is no conflict of interests.

Введение

Местнораспространенный рак поджелудочной железы (ПЖ) III стадии – тяжелое заболевание, сопровождающееся высоким уровнем смертности и общей пятилетней выживаемостью, не превышающей 5% [1, 2]. Основные цели лечения при местнораспространенном раке ПЖ – это облегчение хронического болевого синдрома и улучшение общей выживаемости. Большинство исследований однокомпонентной или комбинированной химиотерапии у пациентов с местнораспространенным раком ПЖ демонстрирует ограниченное число клинических ответов с невысокой воспроизводимостью результатов по общей выживаемости или улучшению качества жизни. Более привычные методы локальной деструкции, такие как инъекции спирта в опухоль, лучевая терапия, имеют эффективность не более 15–30%, время от времени заявляемую в экспериментальных работах с применением новых противоопухолевых агентов, но не подтверждающуюся в более крупных исследованиях [3]. Радиочастотная абляция опухолей ПЖ в условиях нерезектабельной болезни была описана в серии исследований, но внедрение этой технологии ограничено рисками термического повреждения смежных органов и сосудов [4].

Необратимая электропорация (НЭ) – это технология, в которой короткие высоковольтные импульсы воздействуют на ткани и приводят к пермеабилизации клеточной мембраны. НЭ является нетепловым методом воздействия, его можно применять при расположении опухоли вблизи жизненно важных структур, таких как уретра, крупные кровеносные сосуды, нервы, и вызывать абляцию без их повреждения [5–7]. В Российской Федерации впервые метод необратимой нетепловой электропорации при раке ПЖ применен профессором Д.Н. Панченковым и соавт. в хирургической клинике ФНКЦ ФМБА России в 2012 г. [8, 9]. Ранее уже были опубликованы данные о безопасности НЭ при лечении опухолей ПЖ [9]. Процедура хорошо переносится и сопровождается быстрым разрешением воспалительных изменений в ПЖ при сохранении сосудистых структур. Получив результаты применения метода у первых 7 пациентов с местнораспространенным раком ПЖ, пришли к выводу, что НЭ таких опухолей является безопасным и осуществимым методом первичного лечения пациентов с нерезектабельным процессом [5–7, 9].

Механизм нетепловой НЭ. Применяется мощное внешнее электрическое поле, воздействующее на клетки, что приводит к повышению трансмембранного потенциала и индуцирует образование пор в мембране. Формирование проницаемой поры становится возможным только после достижения критического порогового уровня, который зависит от типа клетки и обычно находится в диапазоне 200–300 мВ/см. Мощность импульса и его длительность, превосходящая пороговый уровень устойчивости клеточной мембраны, приводят к формированию множества нанопор. Сформировавшиеся в мембране под воздействием электрического поля нанопоры остаются постоянно открытыми. Эти изменения ведут к клеточной гибели вследствие неспособности мембраны вернуться к исходному гомеостатическому состоянию. Клетки тесно и плотно связаны билипидными плазматическими мембранами, обеспечивающими регуляцию внутри- и внеклеточного транспорта растворенных веществ (рис. 1а). Когда внешнее электрическое поле воздействует на клетку, оно распространяется вокруг клетки, а не через нее.



Рис. 1. Молекулярная модель электропорации: а – бифосфолипидный слой в равновесии; б – начальный этап формирования поры, единичные контакты между гидрофильными поверхностями бислоя в момент подачи напряжения; в – поздняя фаза формирования поры, стабилизация фосфолипидных полярных головок между наружным и внутренним слоями мембраны; г – топология пор, вид сверху; д – топология пор, вид сбоку. В молекулах воды кислород обозначен красным цветом, водород – белым, молекулы фосфолипидов окрашены желтым цветом, молекулы азота – зеленым, липидные головные группы – желтым, гидрофобные цепи – голубым [10].

Fig. 1. Molecular model of electroporation: a – phospholipid bilayer in equilibrium; b – initial stage of pore formation, single contacts between hydrophilic surfaces of bilayer at the moment of voltage; c – late stage of pore formation, stabilization of phospholipid polar heads between outer and inner layers of the membrane; d – topology of pores, top view; e – topology of pores, side view. Watermolecules (oxygen – red, hydrogen – white), phospholipids – yellow, nitrogen – green, lipid head groups – yellow, hydrophobic chains – blue [10].

Это создает разность плотности тока на поверхности клетки и внутри нее и приводит к появлению разности потенциалов на мембране. Когда трансмембранный потенциал достигает определенного критического уровня, клетка становится нестабильной и плазматическая мембрана подвергается разрушению или перестройке с формированием нанопор (рис. 1б–г), обеспечивающих пассивный входящий ионный поток (рис. 1д) [10]. В связи с тем что мембрана стала проницаемой, в клетке возрастают энергетические потребности для поддержания разности

трансмембранной концентрации ионов. Проводимость плазматической мембраны резко возрастает, и, если АТФ-зависимые ионные насосы неспособны компенсировать диффузию ионов через поры в плазматической мембране, наступает энергетическое истощение и прекращение биохимических процессов – так называемый биохимический арест, приводящий к гибели клетки. Необратимо поврежденные клетки элиминируются иммунной системой. Ряд авторов показали, что ультракороткие (более 100 в наносекунду) и высокоинтенсивные (200–300 кВ/см) импульсы напрямую воздействуют на внутриклеточные органеллы без необратимого повреждения клеточных мембран. Клеточная смерть при этом обусловлена апоптозом, индуцируемым митохондриями, и связана с высвобождением кальция из эндоплазматической сети и повреждением ДНК [10–12]. Прецизионные механизмы клеточной гибели при НЭ до сих пор являются предметом обсуждений. Однако считают, что оба механизма – и некроз, и апоптоз – могут играть роль в клеточной деструкции. Последние данные указывают на возрастание маркеров апоптоза в тканях, подвергшихся НЭ. Апоптоз инициирует врожденную клеточную регенерацию. В результате требуется меньше времени для восстановления тканей, чем при некрозе. В дополнение к изложенному, при апоптозе в меньшей степени обнаруживаются фиброзные изменения в областях, подвергшихся абляции, чем при некрозе. Это предотвращает дальнейшее повреждение органов, подвергшихся абляции, и подтверждается экспериментальными данными.

Цель исследования – оценить общую выживаемость и время до прогрессирования у пациентов с местнораспространенным раком ПЖ, прошедших НЭ на фоне системного лечения со стандартными режимами химиотерапии.

Материал и методы

Проведена проспективная оценка результатов лечения пациентов, перенесших НЭ по поводу местнораспространенного рака ПЖ с мая 2012 г. по март 2017 г. Диагноз был установлен в соответствии с 7-м изданием системы стадирования AJCC для рака ПЖ, характеризующегося распространением на магистральные артерии: чревный ствол или верхнюю брыжеечную артерию [13]. У всех пациентов, перенесших НЭ, диагноз был верифицирован морфологически. НЭ не применяли пациентам с потенциально резектабельными процессами. Группу НЭ в сочетании с химиотерапией сравнивали с пациентами, которые получали стандартную химиотерапию в течение того же периода времени, группы сопоставимы на уровне 1 : 1,5. Сопоставление выполняли через 4 мес после индукционной терапии на основании ковариантного анализа, с оценками на основе возраста пациентов, размера опухоли, работоспособности (соматического статуса по шкале Карновского), сопутствующих заболеваний сердца и легких (для уточнения переносимости хирургического вмешательства). Указанные переменные были выбраны эмпирически на основании факторов, которые могут вызывать смещение выборки, а также для подтверждения того, что все пациенты в равной мере могли подвергнуться хирургической процедуре через 4 мес после начала индукционной химиотерапии и не имели метастатического поражения. Более избирательные параметры сравнения, такие как специфическая область поражения, не включали, поскольку это затруднило бы достижение адекватного соответствия сравниваемых групп. Причину, по которой контрольную группу не подвергали НЭ, обосновывали решением онколога, лучевого терапевта, хирурга и (или) пациента. Проведено сравнение групп по демографическим показателям, краткосрочному исходу, времени до прогрессирования и общей выживаемости. Основные сопутствующие заболевания оценивали с использованием индекса коморбидности Чарльсона [14]. Хирургические осложнения оценивали согласно классификации Clavien–Dindo. Все статистические процедуры выполняли с использованием версии SAS 9.3 с заданным уровнем значимости $p < 0,05$.

Хирургическая техника и процедура электропорации. Решение выполнить НЭ принимали хирург и онколог на основе предоперационной оценки переносимости вмешательства, сопутствующих заболеваний, предыдущего лечения и согласия пациента. В 3 наблюдениях при ревизии органов брюшной полости выявили метастатическое поражение в брюшной полости, поэтому НЭ не проводили и в анализ пациентов не включили. Все послеоперационные осложнения до 90 дней контролировали и оценивали проспективно по пятибалльной шкале в соответствии с классификацией Clavien–Dindo. Регистрировавшиеся побочные эффекты, обусловленные проводимой химиотерапией, классифицировались согласно общим терминологическим критериям шкал токсичности NCI CTC[1] после первых 4 мес терапии. Индукционная химиотерапия перед процедурой НЭ позволяла уточнить морфологический диагноз, распространенность и исключить заболевание на IV стадии.

Процедуру НЭ осуществляли под эндотрахеальным наркозом. После лапаротомии выполняли ревизию брюшной полости, мобилизацию панкреатодуоденального комплекса по Кохеру. При отсутствии иных новообразований в органах

[1] NCI CTC – National Cancer Institute Common Toxicity Criteria.

брюшной полости выполняли НЭ опухоли ПЖ системой “Нанонож” (Angiodynamics, Lanthan, NY) (рис. 2) под интраоперационным ультразвуковым наведением. В опухоль вводили 4 (4–6) монополярных электрода системы “Нанонож” на расстоянии 1,5 см, выполняли НЭ опухоли в режиме 80 импульсов – 70 микросекунд, силой тока 30 ампер (рис. 3). Время экспозиции зависело от размеров опухоли (рассчитывали автоматически) и с учетом калибровки аппарата в среднем составило 14 мин (6–45 мин). В качестве профилактики послеоперационного острого панкреатита всем пациентам назначались синтетические аналоги соматостатина (Октреотид) по схеме 100 мкг подкожно предоперационно, затем 25–50 мкг/ч внутривенно капельно в течение 3–5 дней. Последующее обследование для оценки безопасности проведенной процедуры выполняли в течение 1 нед после НЭ, а затем с интервалом в 3 мес. Успех абляции определяли как способность обеспечить запланированное лечение: НЭ в установленном режиме технических параметров работы аппарата с последующей химиотерапией и отсутствие признаков продолженного роста через 6 нед. Продолженный рост опухоли после проведенной абляции определяли в соответствии с критериями RECIST 1.1. Проводили сравнительную оценку жизнеспособности опухоли по данным КТ и МРТ в пред- и послеоперационном периоде. Для выявления локального рецидива учитывали также уровень онкомаркера CA 19-9, а также клинические проявления заболевания. Инструментальное обследование и адекватная оценка новообразования ПЖ после проведенной процедуры значительно затруднены в первые 10 дней ввиду воспалительных процессов, которые, сопровождая апоптоз, могут сохраняться на протяжении 6–8 нед после электропорации.

Результаты

В исследование было включено 58 пациентов, из которых 23 пациента получали химиотерапию и НЭ; 35 пациентам проводили стандартную химиотерапию. Сравнительная характеристика групп пациентов представлена в табл. 1. Предварительная системная химиотерапия варьировала между широким применением гемцитабина, иринотекана, оксалиплатина, капецитабина и их комбинаций. Большинство пациентов получали комбинированную химиотерапию препаратами гемцитабин, капецитабин, оксалиплатин.

Медиана времени с момента установления диагноза до хирургической абляции составила 5,1 мес, диапазон – от 1 до 32 мес. Пациенты, которым НЭ проведена на более ранних этапах, были преимущественно либо невосприимчивы к первой линии системной химиотерапии, либо отказались от химиотерапии на момент постановки диагноза. Наиболее часто применяли срединную лапаротомию, у двух пациентов доступ был лапароскопическим. У 6 пациентов во время ревизии выявлено меньшее исходное распространение опухолевого процесса без вовлечения чревного ствола или верхней брыжеечной артерии. Этим больным выполнена резекция ПЖ в адекватном объеме, и они были исключены из исследования. Во всех наблюдениях применяли

Рис. 2. Система необратимой электропорации “Нанонож” с набором электродов и кардиосинхронизатором.

Fig. 2. “Nano-knife” system for irreversible electroporation with a set of electrodes and cardiosynchronizer.

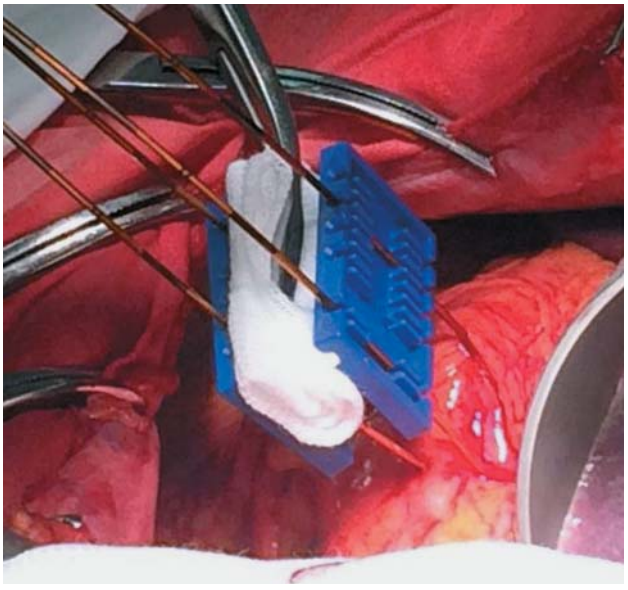

Рис. 3. Интраоперационное фото. Этап необратимой электропорации. Электроды установлены в опухоль головки ПЖ.

Fig. 3. Intraoperative photo. Stage of irreversible electroporation. Electrodes are deployed within tumor of pancreatic head.

Таблица 1. Сравнительная характеристика пациентов
Table 1. Patients' characteristics

Параметр	Группа химиотерапии	Группа НЭ с химиотерапией	*p*
Число наблюдений, абс.	35	23	
Число больных с опухолью в головке ПЖ, абс. (%)	24 (68,6)	15 (65,2)	0,11
Число больных с опухолью в теле/хвосте ПЖ, абс. (%)	11 (31,4)	8 (34,8)	
Аксиальный размер опухоли, см	3,1 (1,9–5)	3,2 (1–5,5)	0,14
Переднезадний размер опухоли, см	2,6 (1,1–5,1)	2,6 (1–4,7)	
Краниокаудальный размер опухоли, см	2,8 (1,5–5)	2,9 (1–4,9)	
Число больных с оценкой по шкале Карновского:			
– 100%, абс. (%)	24 (68,5)	16 (69,5)	0,06
– 90%, абс. (%)	6 (17,2)	4 (17,4)	
– 80%, абс. (%)	5 (14,3)	3 (13,1)	
Индекс коморбидности Чарлсона (медиана)	4 (1)	4 (1)	0,1
Число перенесших лечение гемцитабином, абс.	18	12	0,08
Число перенесших лечение по схеме GemCap, абс.	7	5	
Число перенесших лечение по схеме XelOx, абс.	2	1	
Число перенесших лечение по схеме XelIRI, абс.	5	4	
Число перенесших лечение по схеме FOLFIRINOX, абс.	3	1	

Таблица 2. Характеристика выявленных осложнений
Table 2. Characteristics of complications

Осложнение	Группа химиотерапии		Группа НЭ с химиотерапией	
	Число больных, абс.	Степень токсичности	Число больных, абс.	Степень токсичности
Гематологическая токсичность	12	2–4	8	2–4
Тромбоз глубоких вен ног	3	–	2	–
Тромбоз воротной вены	0	–	1	–
Пневмония	1	–	1	–
Почечная недостаточность	3	2–4	2	2–4
Асцит	2	–	1	–
Тошнота и (или) рвота	15	1–4	10	1–4
Диарея	5	1–4	3	1–4
Печеночная недостаточность	5	2,3	4	2,3
Острый панкреатит	0	–	1	–

Примечание: подсчет осложнений прекращали после подтверждения прогрессирования заболевания.

монополярные электроды. В 15 наблюдениях применили краниокаудальное направление при размещении иглы параллельно жизненно важным структурам во избежание их повреждения, в 8 – переднезаднее. Успешность выполнения процедуры НЭ определяли как воздействие не менее 90 импульсами при напряжении 1200 вольт, с силой тока не менее 20 ампер, что было достигнуто у всех 23 пациентов (табл. 2). Общее время оперативного вмешательства составило 74 мин (40–180 мин). Время процедуры НЭ варьировало в зависимости от размера опухоли и числа электродов (от 4 до 6), необходимых для перекрытия полей воздействия в пределах опухолевого поражения. Медиана общего времени процедуры НЭ составила 14 мин (6–45 мин). Во всех наблюдениях процедуру считали завершенной. Общая средняя продолжительность послеоперационного периода составила 7 дней (5–26 дней). У 15 (65,2%) из 23 получавших лечение в объеме химиотерапии в сочетании с НЭ отмечено в общей сложности 32 различных осложнения в течение последующих 90 дней. По достижении медианы наблюдения 15 мес у 7 из 23 пациентов отмечено появление локального рецидива заболевания, у 11 диагностированы отдаленные метастазы: у 3 больных – через 3 мес (локальный – у 2), у 2 больных – через 6 (локальный – у 1), у 5 больных – через 9 (локальный – у 4), у 1 больного – через год.

Сравнение побочных эффектов было начато через 4 мес от начала стандартной терапии (см. табл. 2). Целью было исключить смещение результатов по оценке осложнений и суммации осложнений, которые развивались у группы, получавшей стандартное лечение в указанные 4 мес предоперационного периода.

Семнадцати из 23 пациентов, подвергшихся операции НЭ, в послеоперационном периоде проводили химиотерапию на основе гемцита-

бина. В сравниваемых группах отмечали схожие токсические эффекты, такие как тошнота, диарея, признаки печеночной недостаточности и гематологическая токсичность. Один пациент в группе НЭ умер в течение 90-дневного наблюдения. У 1 пациента на 7-е сутки послеоперационного периода появились признаки острого панкреатита, разрешившиеся после проведения консервативной терапии. Учитывая значительный период времени, прошедшего после НЭ, связываем развившееся у пациента осложнение не с процедурой абляции, а с алиментарными причинами. Не было зарегистрировано ни одного летального исхода вследствие побочных эффектов проводимой химиотерапии ни в одной из сравниваемых групп. При сравнении групп пациентов, подвергшихся электропорации, с группой получавших стандартную химиотерапию выживаемость без локального прогрессирования составила 12 и 6 мес соответственно (p = 0,01), а выживаемость без отдаленного прогрессирования – 15 и 8 мес соответственно (p = 0,03). Также отмечено улучшение общей выживаемости в группе НЭ с последующей химиотерапией, которая составила 18 и 11 мес соответственно (p = 0,03), в сравнении с группой стандартной химиотерапии. Однако после 20 мес кривые выживаемости перекрываются, что происходит вследствие прогрессирования болезни в основном за счет отдаленного метастазирования.

Обсуждение

На момент постановки диагноза у 30–35% пациентов рак ПЖ носит местнораспространенный характер. Тем не менее в последнее время биологическая агрессивность заболевания III стадии была поставлена под сомнение. Предположительно, пациенты с локальным распространением могут иметь иные исходы по сравнению с генерализованной формой заболевания. В одном из исследований проведен анализ результатов аутопсий пациентов, страдавших раком ПЖ. Было установлено, что 30% пациентов умерли от локальных деструктивных процессов, сопровождающих прогрессирование болезни, без признаков отдаленного метастазирования [15]. Имеющиеся результаты исследований по применению химиолучевой терапии с использованием режимов на основе гемцитабина остаются малоэффективными и не удовлетворяют потребностям по ведению пациентов с местнораспространенным раком ПЖ [3, 4]. Поэтому существует необходимость в тестировании новых системных подходов с применением комбинаций химиопрепаратов в сочетании с эффективными методами локальной деструкции. Ранее мы сообщали о безопасности использования НЭ при местнораспространенном раке ПЖ [6, 9]. В настоящем исследовании получены результаты, подтверждающие преимущества сочетания системной терапии с НЭ, улучшающей показатели времени до прогрессирования и общей выживаемости в сравнении с текущими стандартными методами химиотерапии, что также соответствует данным литературы [16]. Таким образом, мнение о том, что пациентам с местнораспространенным процессом хирургическое лечение не показано, считаем необоснованным и рекомендуем более углубленно обследовать даже после первоначальной диагностики с тем, чтобы выделить группу пациентов с потенциально резектабельными процессами. С той же целью считаем необходимым повторные углубленные обследования пациентов с первично нерезектабельным местнораспространенным раком ПЖ каждые 3 мес на фоне проводимого лечения для уточнения резектабельности. Использование любого типа аблятивной техники при опухолях ПЖ имеет ряд потенциальных специфических осложнений. ПЖ окружена жизненно важными структурами, включая общий желчный проток, чревный ствол, верхнюю брыжеечную артерию и вену, воротную вену, желудок и двенадцатиперстную кишку. Однако при ясном понимании всех потенциальных осложнений не наблюдали ни одного осложнения, сопряженного с повреждением трубчатых структур при НЭ.

Исследование имеет определенные ограничения для анализа. В частности, объем и продолжительность химиотерапии до НЭ не были стандартизованы и значительно варьировали в связи с выбором химиотерапевтического режима лечащим врачом. Однако степень изменчивости этого параметра была одинаковой в обеих группах, что еще раз демонстрирует отсутствие действующего стандартного химиотерапевтического режима, который универсально одобрен в Российской Федерации. Кроме того, группа пациентов, получавших стандартную химиотерапию, не прошла окончательную лапароскопическую диагностику. Таким образом, существует вероятность того, что не исключена мелкая диссеминация по брюшине, недоступная инструментальным методам диагностики (КТ, МРТ, УЗИ), что в целом могло отразиться на оценке выживаемости пациентов при включении их в анализируемую группу.

Заключение

Считаем, что метод нетепловой НЭ местнораспространенного рака ПЖ безопасен. Рекомендованный срок применения метода после проведения стандартной химиотерапии – минимум 4 мес. Пациенты, которые проходят процедуру НЭ в сочетании со стандартной химиотерапией, имеют лучший локорегиональный контроль над течением заболевания и лучшие показатели общей выживаемости по сравнению с группой стандартной химиотерапии. Дальнейшая оценка

результатов работы необходима в проспективном рандомизированном исследовании для подтверждения этих первоначальных обнадеживающих результатов.

Участие авторов

Астахов Д.А. – ведение пациентов в качестве лечащего врача, участие в операциях, создание базы данных пациентов и подготовка первичного материала к анализу в статье.

Панченков Д.Н. – проведение операций у пациентов по представленной методике, создание базы данных пациентов и ее анализ. Редактирование статьи.

Иванов Ю.В. – проведение операций у пациентов по представленной методике, создание базы данных пациентов и ее анализ. Редактирование статьи.

Шабловский О.Р. – проведение операций у пациентов по представленной методике, создание базы данных пациентов и ее анализ.

Кедрова А.Г. – проведение операций у пациентов по представленной методике, создание базы данных пациентов и ее анализ.

Соловьев Н.А. – проведение операций у пациентов по представленной методике, создание базы данных пациентов и ее анализ.

Нечунаев А.А. – ведение пациентов в качестве лечащего врача, участие в операциях, создание базы данных пациентов.

Злобин А.И. – ведение пациентов в качестве лечащего врача, участие в операциях, создание базы данных пациентов.

Лебедев Д.П. – создание базы данных пациентов и ее анализ.

Список литературы

1. Онкология. Клинические рекомендации. Под ред. М.И. Давыдова. М.: РОНЦ, 2015. 680 с.
2. Давыдов М.И., Аксель Е.М. Статистика злокачественных новообразований 2014. Евразийский онкологический журнал. 2016; 4: 692–879.
3. Chin V., Nagrial A., Sjoquist K., O'Connor C.A., Chantrill L., Biankin A.V., Scholten R.J., Yip D. Chemotherapy and radiotherapy for advanced pancreatic cancer. *Cochrane Database Syst. Rev.* 2018; 3: CD011044. DOI: 10.1002/14651858.CD011044.pub2.
4. Sahay A., Sahay N., Kapoor A., Kapoor J., Chatterjee A. Percutaneous image-guided radiofrequency ablation of tumors in inoperable patients – immediate complications and overall safety. *Indian J. Palliat. Care.* 2016; 22 (1): 67–73. DOI: 10.4103/0973-1075.173951.
5. Marsanic P., Mellano A., Sottile A., De Simone M. Irreversible electroporation as treatment of locally advanced and as margin accentuation in borderline resectable pancreatic adenocarcinoma. *Med. Biol. Eng. Comput.* 2017; 55 (7): 1123–1127. DOI: 10.1007/s11517-016-1603-9.
6. Martin R.C. 2nd, Kwon D., Chalikonda S., Sellers M., Kotz E., Scoggins C., McMasters K.M., Watkins K. Treatment of 200 locally advanced (stage III) pancreatic adenocarcinoma patients with irreversible electroporation: safety and efficacy. *Ann. Surg.* 2015; 262 (3): 486–494; discussion 492–494. DOI: 10.1097/SLA.0000000000001441.
7. Martin R.C. 2nd, McFarland K., Ellis S., Velanovich V. Irreversible electroporation therapy in the management of locally advanced pancreatic adenocarcinoma. *J. Am. Coll. Surg.* 2012; 215 (3): 361–369. DOI: 10.1016/j.jamcollsurg.2012.05.021.
8. Панченков Д.Н., Иванов Ю.В., Пикунов Д.Ю., Забозлаев Ф.Г., Нечунаев А.А., Кочиева М.П., Алексанян Г.Б. Необратимая электропорация метастазов колоректального рака в печень с использованием системы “NANOKNIFE”. Клиническая практика. 2013; 13 (1): 37–42.
9. Панченков Д.Н., Иванов Ю.В., Соловьев Н.А., Астахов Д.А., Нечунаев А.А. Необратимая электропорация с использованием системы “nanoknife” в лечении рака поджелудочной железы (клиническое наблюдение). Анналы хирургической гепатологии. 2014; 19 (1): 50–54.
10. Tarek M. Membrane electroporation: A molecular dynamics simulation. *Biophys J.* 2005; 88 (6): 4045–4053. DOI: 10.1529/biophysj.104.050617.
11. Meaking W.S., Edgerton J., Wharton C.W., Meldrum R.A. Electroporation induced damage in mammalian cell DNA. *Biochim. Biophys. Acta.* 1995; 1264 (3): 357–362. DOI: 10.1016/0167-4781(95)00177-8.
12. Beebe S.J., Blackmore P.F., White J., Joshi R.P., Schoenbach K.H. Nanosecond pulsed electric fields modulate cell function through intracellular signal transduction mechanisms. *Physiol. Meas.* 2004; 25 (4): 1077–1093.
13. Атлас по классификации стадий злокачественных опухолей: прил. к 7-му изд. Руководства по (TNM) классификации стадий злокачественных опухолей и Справочника AJCC. Пер. с англ. под ред. А.Д. Каприна, А.Х. Трахтенберга. 2-е изд. М.: Практическая медицина, 2014. 649 с.
14. Charlson M.E., Pompei P., Ales K.L., McKenzie C.R. A new method of classifying prognostic comorbidity in longitudinal studies: development and validation. *J. Chron. Dis.* 1987; 40 (5): 373–383.
15. Iacobuzio-Donahue C.A., Fu B., Yachida S., Luo M., Abe H., Henderson C.M., Vilardell F., Wang Z., Keller J.W., Banerjee P., Herman J.M., Cameron J.L., Yeo C.J., Halushka M.K., Eshleman J.R., Raben M., Klein A.P., Hruban R.H., Hidalgo M., Laheru D. DPC4 gene status of the primarycarcinoma correlates with patterns of failure in patients with pancreatic cancer. *J. Clin. Oncol.* 2009; 27 (11): 1806–1813. DOI: 10.1200/JCO.2008.17.7188.
16. Bhutiani N., Agle S., Li Y., Li S., Martin R.C. 2nd. Irreversible electroporation enhances delivery of gemcitabine to pancreatic adenocarcinoma. *J. Surg. Oncol.* 2016; 114 (2): 181–186. DOI: 10.1002/jso.24288.

References

1. *Oncologiia. Klinicheskie rekomendatsii* [Oncology. Clinical guidelines]. Pod red. M.I. Davidova. Moscow: RONTs, 2015. 680 p. (In Russian)
2. Davydov M.I., Aksel' E.M. Malignant neoplasm statistics in 2014. *Evrazijskij onkologicheskij zhurnal.* 2016; 4: 692–879. (In Russian)
3. Chin V., Nagrial A., Sjoquist K., O'Connor C.A., Chantrill L., Biankin A.V., Scholten R.J., Yip D. Chemotherapy and radiotherapy for advanced pancreatic cancer. *Cochrane Database Syst. Rev.* 2018; 3: CD011044. DOI: 10.1002/14651858.CD011044.pub2.

4. Sahay A., Sahay N., Kapoor A., Kapoor J., Chatterjee A. Percutaneous image-guided radiofrequency ablation of tumors in inoperable patients – immediate complications and overall safety. *Indian J. Palliat. Care*. 2016; 22 (1): 67–73. DOI: 10.4103/0973-1075.173951.
5. Marsanic P., Mellano A., Sottile A., De Simone M. Irreversible electroporation as treatment of locally advanced and as margin accentuation in borderline resectable pancreatic adenocarcinoma. *Med. Biol. Eng. Comput*. 2017; 55 (7): 1123–1127. DOI: 10.1007/s11517-016-1603-9.
6. Martin R.C. 2nd, Kwon D., Chalikonda S., Sellers M., Kotz E., Scoggins C., McMasters K.M., Watkins K. Treatment of 200 locally advanced (stage III) pancreatic adenocarcinoma patients with irreversible electroporation: safety and efficacy. *Ann. Surg*. 2015; 262 (3): 486–494; discussion 492–494. DOI: 10.1097/SLA.0000000000001441.
7. Martin R.C. 2nd, McFarland K., Ellis S., Velanovich V. Irreversible electroporation therapy in the management of locally advanced pancreatic adenocarcinoma. *J. Am. Coll. Surg*. 2012; 215 (3): 361–369. DOI: 10.1016/j.jamcollsurg.2012.05.021.
8. Panchenkov D.N., Ivanov Yu.V., Pikunov D.Yu., Zabozlaev F.G., Nechunayev A.A., Kochieva M.P., Aleksanyan G.B. Irreversible electroporation of colorectal liver metastases with the "NANOKNIFE" system. *Klinicheskaja praktika*. 2013; 13 (1): 37–42. (In Russian)
9. Panchenkov D.N., Ivanov Yu.V., Soloviev N.A., Astakhov D.A., Nechunayev A.A. Irreversible electroporation with "NanoKnife" in managenment of pancreatic cancer (clinical case). *Annaly khirurgicheskoy gepatologii = Annals of HPB surgery*. 2014; 19 (1): 50–54. (In Russian)
10. Tarek M. Membrane electroporation: A molecular dynamics simulation. *Biophys J*. 2005; 88 (6): 4045–4053. DOI: 10.1529/biophysj.104.050617.
11. Meaking W.S., Edgerton J., Wharton C.W., Meldrum R.A. Electroporation induced damage in mammalian cell DNA. *Biochim. Biophys. Acta*. 1995; 1264 (3): 357–362. DOI: 10.1016/0167-4781(95)00177-8.
12. Beebe S.J., Blackmore P.F., White J., Joshi R.P., Schoenbach K.H. Nanosecond pulsed electric fields modulate cell function through intracellular signal transduction mechanisms. *Physiol. Meas*. 2004; 25 (4): 1077–1093.
13. *Atlas po klassifikacii stadij zlokachestvennyh opuholej: pril. k 7-mu izd. Rukovodstva po (TNM) klassifikacii stadij zlokachestvennyh opuholej i Spravochnika AJCC* [Atlas of the classification of stages of malignant tumors: adj. 7th ed. "Guidelines for the (TNM) classification of stages of malignant tumors" and "Handbook" AJCC] per. s angl. Pod red. A.D. Kaprina, A.H. Trahtenberga. 2-e izd. Moscow: Prakticheskaja medicina, 2014. 649 p. (In Russian)
14. Charlson M.E., Pompei P., Ales K.L., McKenzie C.R. A new method of classifying prognostic comorbidity in longitudinal studies: development and validation. *J. Chron. Dis*. 1987; 40 (5): 373–383.
15. Iacobuzio-Donahue C.A., Fu B., Yachida S., Luo M., Abe H., Henderson C.M., Vilardell F., Wang Z., Keller J.W., Banerjee P., Herman J.M., Cameron J.L., Yeo C.J., Halushka M.K., Eshleman J.R., Raben M., Klein A.P., Hruban R.H., Hidalgo M., Laheru D. DPC4 gene status of the primarycarcinoma correlates with patterns of failure in patients with pancreatic cancer. *J. Clin. Oncol*. 2009; 27 (11): 1806–1813. DOI: 10.1200/JCO.2008.17.7188.
16. Bhutiani N., Agle S., Li Y., Li S., Martin R.C. 2nd. Irreversible electroporation enhances delivery of gemcitabine to pancreatic adenocarcinoma. *J. Surg. Oncol*. 2016; 114 (2): 181–186. DOI: 10.1002/jso.24288.

Сведения об авторах [Authors info]

Астахов Дмитрий Анатольевич – канд. мед. наук, ведущий научный сотрудник лаборатории минимально инвазивной хирургии НИМСИ МГМСУ им. А.И. Евдокимова Минздрава России; врач-онколог отделения онкологии ФНКЦ ФМБА России.

Панченков Дмитрий Николаевич – доктор мед. наук, профессор, заведующий лабораторией минимально инвазивной хирургии НИМСИ МГМСУ им. А.И. Евдокимова Минздрава России.

Иванов Юрий Викторович – доктор мед. наук, профессор, заведующий отделением хирургии №1 ФНКЦ ФМБА России.

Шабловский Олег Радомирович – доктор мед. наук, профессор, советник по организации и оказанию хирургической помощи генерального директора ФНКЦ ФМБА России.

Кедрова Анна Генриховна – доктор мед. наук, профессор, заведующая отделением онкологии ФНКЦ ФМБА России.

Соловьев Николай Алексеевич – доктор мед. наук, профессор, заведующий отделением хирургии №2 ФНКЦ ФМБА России.

Нечунаев Алексей Александрович – канд. мед. наук, доцент кафедры эндоскопической хирургии МГМСУ им. А.И. Евдокимова Минздрава России.

Злобин Александр Иванович – канд. мед. наук, врач-хирург отделения хирургии №1 ФНКЦ ФМБА России, старший научный сотрудник лаборатории минимально инвазивной хирургии НИМСИ МГМСУ им. А.И. Евдокимова Минздрава России.

Лебедев Дмитрий Петрович – врач по рентгенэндоваскулярной диагностике и лечению отделения рентгенохирургических методов диагностики и лечения ФНКЦ ФМБА России.

Для корреспонденции*: Астахов Дмитрий Анатольевич – 115682, г. Москва, Ореховый бульвар, д. 28, каб. 734, Российская Федерация. Тел.: 8-926-014-13-65. E-mail: astakhovd@mail.ru

Dmitry A. Astakhov – Cand. of Med. Sci., Leading Researcher of the Laboratory of Minimally Invasive Surgery, Evdokimov Moscow State University of Medicine and Dentistry of Healthcare Ministry of the Russian Federation, Oncologist of the Oncology Department, Federal Research Clinical Center of FMBA of Russia.

Dmitry N. Panchenkov – Doct. of Med. Sci., Professor, Head of the Laboratory of Minimally Invasive Surgery, Evdokimov Moscow State University of Medicine and Dentistry of Healthcare Ministry of the Russian Federation.

Yury V. Ivanov – Doct. of Med. Sci., Professor, Head of the Department of Surgery №1, Federal Research Clinical Center of FMBA of Russia.

Oleg R. Shablovsky – Doct. of Med. Sci., Professor, Adviser for Surgery, Federal Research Clinical Center of FMBA of Russia.

Anna G. Kedrova – Doct. of Med. Sci., Professor, Head of the Oncology Department, Federal Research Clinical Center of FMBA of Russia.

Nikolay A. Soloviev – Doct. of Med. Sci., Professor, Head of the Department of Surgery №2, Federal Research Clinical Center of FMBA of Russia.

Alexey A. Nechunayev – Cand. of Med. Sci., Associate Professor of the Chair of Endoscopic Surgery, Evdokimov Moscow State University of Medicine and Dentistry of Healthcare Ministry of the Russian Federation.

Alexander I. Zlobin – Cand. of Med. Sci., Senior Researcher of the Laboratory of Minimally Invasive Surgery, Evdokimov Moscow State University of Medicine and Dentistry of Healthcare Ministry of the Russian Federation.

Dmitry P. Lebedev – Surgeon of the Department of Endovascular Diagnosis and Treatment, Federal Research Clinical Center of FMBA of Russia.

For correspondence*: Dmitry A. Astakhov – apt. 734, 28, Orekhovy Boulevard str., Moscow, 115682, Russian Federation. Phone: 8-926-014-13-65. E-mail: astakhovd@mail.ru

Статья поступила в редакцию журнала 19.04.2018.
Received 19 April 2018.