*Возможности резекционной хирургии и трансплантации печени в лечении опухолевых и паразитарных заболеваний / Possibilities of resection surgery and liver transplantation for malignant and parasitic diseases*

ISSN 1995-5464 (Print); ISSN 2408-9524 (Online)
DOI: 10.16931/1995-5464.2018433-44

# "Большие мелочи" обширных резекций печени при альвеококкозе

*Загайнов В.Е.[1, 2], Киселев Н.М.[1, 2]*, Бельский В.А.[1], Рыхтик П.И.[1], Бобров Н.В.[1, 2]*

[1] *ФГБОУ ВО "Приволжский исследовательский медицинский университет" Министерства здравоохранения Российской Федерации; 603005, г. Нижний Новгород, пл. Минина и Пожарского, д. 10/1, Российская Федерация*

[2] *ФБУЗ "Приволжский окружной медицинский центр" ФМБА России; 603109, г. Нижний Новгород, ул. Ильинская, д. 14, Российская Федерация*

**Цель.** Анализ технических приемов, применяемых при обширных резекциях печени с использованием трансплантационных технологий, непосредственно влияющих на результаты операции при распространенном альвеококкозе печени.
**Материал и методы.** С 2008 по 2018 г. лечение провели 65 пациентам с массивным осложненным альвекококкозом печени. В 53 (82%) наблюдениях выполнена радикальная операция. Механическая желтуха отмечена у 45% пациентов, синдром портальной гипертензии – у 25%, паллиативные операции в анамнезе были у 58% больных. У 33 (50,8%) пациентов было распространенное паразитарное поражение с вовлечением афферентных и (или) эфферентных сосудов. Отдаленные метастазы выявлены у 6 больных: у 5 обнаружено метастатическое поражение легких, у 1 – поражение головного мозга и легких.
**Результаты.** Выполнено 47 резекционных вмешательств R0 с применением трансплантационных технологий, из них 4 экстракорпоральных резекции и 6 трансплантаций печени. Реконструкция магистральных афферентных и эфферентных сосудов сопровождала 47% резекций печени: нижнюю полую вену реконструировали в 25 наблюдениях, воротную вену – также в 25. В 33 наблюдениях выполнена резекция внепеченочных желчных протоков. Осложнения в послеоперационном периоде развились у 26 пациентов: II по Clavien–Dindo – у 5, IIIb – у 13, IVb – у 2, V – у 6. Желчеистечение согласно ISGLS класса B выявлено у 6 больных, класса C – у 11.
**Заключение.** Обширная резекция с применением трансплантационных технологий и трансплантация печени или ее фрагмента позволяют достичь радикального излечения 82% пациентов. Обширные операции оправданы при массивном альвеококкозе, поскольку позволяют добиться хороших отдаленных результатов. Для выполнения подобных вмешательств существует множество технических приемов, позволяющих избежать большинства досадных осложнений.

**Ключевые слова:** *печень, желчные протоки, альвеококкоз, экстракорпоральная резекция, трансплантация, гепатэктомия, противопаразитарная терапия, осложнения.*
**Ссылка для цитирования:** Загайнов В.Е., Киселев Н.М., Бельский В.А., Рыхтик П.И., Бобров Н.В. "Большие мелочи" обширных резекций печени при альвеококкозе . *Анналы хирургической гепатологии.* 2018; 23 (4): 33–44. DOI: 10.16931/1995-5464.2018433-44.
**Авторы заявляют об отсутствии явных и потенциальных конфликтов интересов, связанных с публикацией настоящей статьи.**

# "Big trifles" of advanced liver resections for alveococcosis

*Zagaynov V.E.[1, 2], Kiselev N.M.[1, 2]*, Belskiy V.A.[1], Rykhtik P.I.[1], Bobrov N.V.[1, 2]*

[1] *Privolzhskiy Research Medical University of Ministry of Health of the Russian Federation; 10/1, Minin and Pozharsky str., Nizhny Novgorod, 603005, Russian Federation*

[2] *Privolzhskiy Regional Medical Center of FMBA of Russia; 14, Ilinskaya str., Nizhny Novgorod, 603109, Russian Federation*

**Aim.** Analysis of the techniques of advanced liver resections involving transplantation technologies which affect the results of surgery for advanced liver alveococcosis.
**Material and methods.** There were 65 patients with massive complicated liver alveococcosis for the period from 2008 to 2018. Radical procedures were applied in 82% of cases ($n$ = 53). Mechanical jaundice was observed in 45% of

patients, portal hypertension – in 25%. Previous palliative surgery was applied in 58% of patients. Thirty-three patients (50.8%) had advanced parasitic lesion with involvement of afferent and (or) efferent vascular structures. Distant metastases were detected in 6 patients: metastatic lung lesions occurred in 5 of them, simultaneous injury of brain and lungs – in 1 case.

**Results.** There were 47 R0-resections with application of transplantation technologies including 4 extracorporeal resections and 6 orthotropic liver transplantations. Reconstruction of great afferent and efferent vascular structures was performed in 47% of cases: IVC repair – 25 cases, PV repair – 25 cases. Resection of extrahepatic bile ducts was made in 33 cases. Postoperative complications occurred in 26 cases: Clavien-Dindo type II – 5, IIIb – 13, IVb – 2, V – 6. Bile leakage ISGLS class B occurred in 6 cases, class C – in 11 cases.

**Conclusion.** Transplantation technologies for advanced liver resections and liver or its segment transplantation allow to achieve radical surgery in 82% of patients. Advanced operations are indicated for advanced liver alveococcosis due to good outcomes. There are various technical aspects of such operations which are useful to avoid most of complications.

**Keywords:** *liver, bile ducts, alveococcosis, extracorporeal resection, transplantation, hepatectomy, antiparasitic therapy, complications.*

**For citation:** Zagaynov V.E., Kiselev N.M., Belskiy V.A., Rykhtik P.I., Bobrov N.V. "Big trifles" of advanced liver resections for alveococcosis. *Annaly khirurgicheskoy gepatologii = Annals of HPB surgery*. 2018; 23 (4): 33–44. (In Russian).
DOI: 10.16931/1995-5464.2018433-44.

**There is no conflict of interests.**

*Внимание к мелочам рождает совершенство,*
*а вот совершенство уже не мелочь.*
Микеланджело Буонарроти

## Введение

Более века прошло после первого описания альвеококкоза печени немецким ученым Franz Buhl в 1852 г. Паразитарная природа заболевания доказана его соотечественником Rudolf Ludwig Karl Virchow в 1855 г. Несмотря на значительный прогресс в медицине и технические достижения, проблема альвеококкоза печени не решена. Совершенствование анатомо-физиологических знаний о печени, накопление опыта, достижения анестезиологического и реанимационного сопровождения привели к значительным успехам в хирургии печени, сделав подобные операции рутинными [1]. В крупных специализированных центрах послеоперационная летальность варьирует от 0 до 2%, что позволяет рассматривать резекцию печени как безопасную [2, 3]. Пионером в резекционной хирургии печени при альвеококкозе считают Victor von Bruns (1896).

Согласно мониторингу ВОЗ, существует тенденция к уменьшению частоты выполняемых оперативных вмешательств, при этом отмечается существенное увеличение доли радикальных оперативных вмешательств. К примеру, в Ульме (Германия) до 2000 г. 49% пациентов было подвергнуто оперативному лечению с установленным альвеококкозом печени, радикальных вмешательств из них было всего лишь 9%. После 2000 г. только 22% пациентов было оперировано, из них 25% составляли радикальные вмешательства (по данным K. Buttenschoen). Однако распространенность процесса, осложнения, редкость заболевания, порой малый опыт резекций послужили предпосылкой к развитию направления циторедуктивных и паллиативных вмешательств [2, 4]. Сравнительный анализ показал отсутствие преимуществ циторедуктивных вмешательств по выживаемости в отдаленном периоде по сравнению с лекарственной терапией альбендазолом, а частота рецидива после циторедуктивных вмешательств с развитием осложнений существенно ухудшает качество жизни пациентов [2, 4–6].

С внедрением в клиническую практику трансплантации печени (Starzl, 1967) как метода лечения неизлечимых заболеваний печени и внедрением трансплантационных приемов в резекционную хирургию печени хирургия альвеококкоза получила новый виток развития [7]. Резекционные вмешательства активно стали сочетать с резекционно-реконструктивными вмешательствами на афферентных и (или) эфферентных сосудистых структурах [8–12]. Существенным фактором, ограничивавшим резекционную хирургию, стало время полной сосудистой изоляции печени для сохранения функционально пригодной культи органа.

В 1988 г. в Ганновере Рудольфом Пихльмайром впервые была выполнена экстракорпоральная резекция печени *ex vivo, ex situ*. Тем самым был преодолен временной барьер. Экстракорпоральная резекция печени за счет продленной холодовой консервации значительно увеличила технические возможности реконструкции сосудистых структур. Первая экстракорпоральная резекция по поводу альвеококкоза выполнена 19 мая 2011 г. китайским хирургом H. Wen [13], с последующими двумя сериями наблюдений [14, 15]. Безусловно, что с внедрением холодовой экстракорпоральной консервации печени резектабельность стала существенно больше, что позволило сократить число нуждающихся в ортотопической трансплантации печени (ОТП). По сравнению с трансплантацией резек-

ционные вмешательства являются экономически более целесообразными ввиду отсутствия необходимости пожизненной иммуносупрессивной терапии, постоянного наблюдения и лечения кризов отторжения [16].

Первая трансплантация печени по поводу альвеококкоза была выполнена Gillet в 1986 г. [17]. С тех пор метод применяют пациентам с нерезектабельным процессом [18]. Противопоказанием к трансплантации печени при альвеококкозе считают невозможность удаления всех очагов альвеококка в брюшной полости и (или) нерезектабельные отдаленные метастазы (легкие, головной мозг) [19, 20]. Влияние иммуносупрессивной терапии после ОТП на рецидивирование и прогрессирование альвеококкоза не изучено [21–23]. На фоне дефицита донорских органов в начале 2000-х гг. появились публикации с анализом результатов трансплантации от живого родственного донора [21, 24, 25]. Для профилактики рецидива заболевания после резекции и трансплантации печени рекомендована адъювантная терапия альбендазолом [26]. Двадцатилетняя выживаемость после радикального оперативного лечения и адъювантной лекарственной терапии на протяжении 2 лет достигает 98,9%, а рецидив заболевания развивается в 5,6% наблюдений [27–29]. Трансплантация печени, по данным мультицентрового исследования, также демонстрирует приемлемые показатели: выживаемость составляет 90, 85 и 75% через год, 5 и 10 лет после ОТП [30].

Обращает внимание ограниченное число центров, в которых выполняют обширную резекцию печени с применением трансплантационных технологий и трансплантацию, что свидетельствует о существовании особенностей и трудностей их выполнения.

**Цель работы.** Анализ особенностей технических приемов, применяемых при обширной резекции печени с использованием трансплантационных технологий при распространенном альвеококкозе печени.

## Материал и методы

С 2008 по 2018 г. в ФБУЗ “Приволжский окружной медицинский центр” ФМБА России под наблюдением находилось 65 пациентов с альвеококкозом печени. Выполнено 53 (82%) радикальных оперативных вмешательства – 4,2% от общего числа резекций печени в клинике ($n$ = 1272). Семь (11%) пациентов ожидают трансплантации печени. Большая резектабельность (93%) достигнута за счет привнесения трансплантационных технологий в резекционную хирургию печени и оптимизации подходов к маршрутизации пациентов согласно предложенной классификации альвеококкоза (табл. 1). Возраст пациентов варьировал от 18 до 65 лет (средний возраст – 38,7 года). Мужчин было 18, женщин – 47. Практически у половины пациентов отмечено осложненное течение альвеококкоза печени: механическая желтуха выявлена в 45% наблюдений, синдром портальной гипертензии – в 25%. Следует отметить, что больше половины пациентов (58%) ранее перенесли хирургические вмешательства, преимущественно паллиативного характера, диагностическую лапаротомию, различные варианты наружных дренирующих операций (табл. 2).

Особого внимания требует группа погранично-резектабельных пациентов, доля которых наибольшая в общей когорте. Лечение таких пациентов остается прерогативой high-volume гепатологических центров с развитой трансплантационной программой. Именно эта группа является резервом резекционной хирургии альвеококкоза. Резекции печени у этой категории пациентов отличаются большим объемом и серьезным риском развития тяжелых осложнений. Особенности выполнения резекции печени, способы профилактики осложнений и являются предметом настоящей публикации. Выполнение столь сложных оперативных вмешательств оправдано ввиду благоприятного потенциала отдаленной выживаемости. Не менее важно и то, что эти операции являются альтернативой транс-

**Таблица 1.** Классификация больных альвеококкозом печени (Новосибирск, 2017)

**Table 1.** Classification of patients with liver alveococcosis (Novosibirsk, 2017)

| Характеристика ПП | Объем сохранной паренхимы печени | Поражение ВПЖП, вовлечение соседних органов | Вовлечение магистральных сосудов (ВВ, ПВ, НПВ) | Отдаленные метастазы (легкие, головной мозг) | Состояние паренхимы печени по Метавир |
|---|---|---|---|---|---|
| Резектабельный | Достаточный | Нет/да | Нет | Резектабельные, нерезектабельные | F0-1 |
| Погранично-резектабельный | Достаточный | Да | Да | Резектабельные, нерезектабельные | F0-1 |
| Нерезектабельный | Любой | Да | Да | Резектабельные | F3-4 |
| Неизлечимый | Любой | Да | Нет/да | Нерезектабельные | F1-4 |

*Примечание.* Здесь и далее ПП – паразитарный процесс, ВПЖП – внепеченочные желчные протоки, ВВ – воротная вена, ПВ – печеночная вена, НПВ – нижняя полая вена.

**Таблица 2.** Осложнения альвеококкоза печени

**Table 2.** Complications of liver alveococcosis

| Признак | Число наблюдений, абс. (%) | | | | |
|---|---|---|---|---|---|
| | Резектабельный ПП (*n* = 14) | Погранично-резектабельный ПП (*n* = 33) | Нерезектабельный ПП (*n* = 13) | Неизлечимый ПП (*n* = 5) | Всего (*n* = 65) |
| Механическая желтуха | 4 (28,5) | 15 (45,4) | 7 (53,8) | 3 (60) | 29 (44,6) |
| Портальная гипертензия | – | 6 (18,2) | 6 (46,2) | 4 (80) | 16 (24,6) |
| Внепеченочные очаги альвеококкоза (легкие) | – | 3 (9) | – | 2 (40) | 5 (7,7) |
| Операции в анамнезе | 3 (21,4) | 22 (67) | 10 (77) | 3 (60) | 38 (58,4) |
| Дефицит паренхимы | – | – | 13 (100) | 1 (20) | 14 (21,5) |

плантации печени, выполнение которой ограничено ввиду дефицита донорских органов и по экономическим причинам для жителей эндемичных регионов государств Средней Азии. Для погранично-резектабельной группы больных наиболее оправдано применение трансплантационных технологий. Такие технологии – комплекс приемов при выполнении резекции печени и сопряженные с ней комбинированные реконструкции афферентных и (или) эфферентных сосудов органа и нижней полой вены (НПВ) в условиях тотальной сосудистой изоляции печени. Определенная последовательность приемов позволяет безопасно получить функционально пригодный остаток паренхимы.

Резекция печени с применением трансплантационных технологий имеет ряд ключевых особенностей, которые, безусловно, и относятся к “большим мелочам”. Как известно, истина, как и дьявол, кроется в деталях и мелочах.

*Предоперационное планирование.* При планировании резекционного вмешательства одним из ключевых вопросов считаем качество паренхимы перспективного фрагмента печени. При использовании всего спектра современных лабораторных и инструментальных методов диагностики особую клиническую ценность, по нашему опыту, показал метод ультразвуковой точечной эластографии сдвиговой волной (ARFI-эластометрия) и двухмерной эластографии сдвиговой волной (sSWE). Применение перечисленных методов позволяет неинвазивно количественно определить плотность паренхимы при измерении в разноудаленных точках от поверхности печени и сделать вывод о степени фиброзных изменений (рис. 1, 2). Применение этих методов помогает оценить состояние предполагаемого остатка паренхимы печени и уменьшить вероятность применения инвазивного метода, в частности тонкоигольной биопсии [31]. Исключение инвазивных методов диагностики актуально в ситуациях венозного стаза в культе печени, механической желтухи с развитием коагулопатии, портальной гипертензии с высоким риском геморрагических осложнений подобных манипуляций [32].

Наибольшие трудности возникают при определении качества предполагаемого остатка печени при вовлечении печеночных вен в патологический процесс. Ситуация венозного стаза

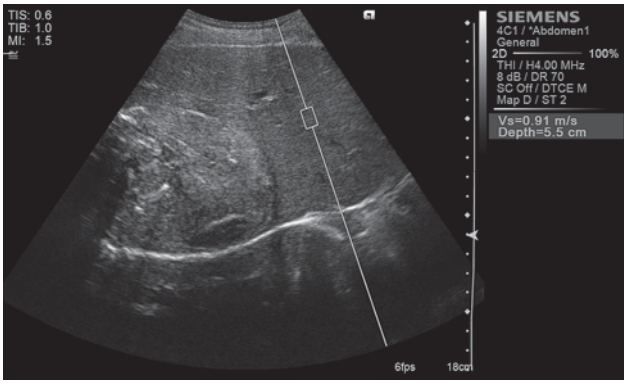


**Рис. 1.** Ультразвуковая сканограмма. Альвеококкоз печени. Режим эластографии. Жесткость сохранной паренхимы печени 3 кПа.

**Fig. 1.** US-scan. Liver alveococcosis. Elastography mode. Intact liver parenchyma stiffness near 3 kPa.

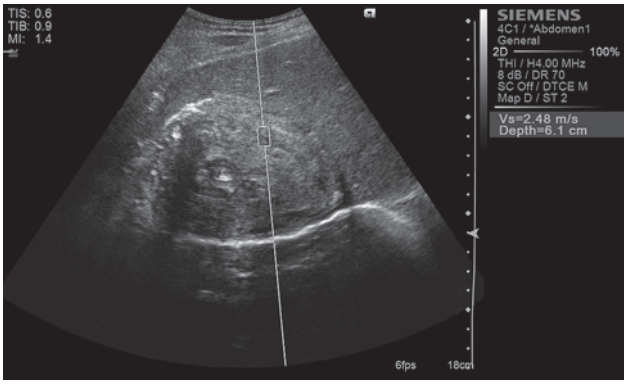


**Рис. 2.** Ультразвуковая сканограмма. Альвеококкоз печени. Режим эластографии. Жесткость паразитарного образования 40 кПа.

**Fig. 2.** US-scan. Liver alveococcosis. Elastography mode. Parasitic node stiffness near 40 kPa.

зачастую провоцирует ложноположительное заключение о формировании вторичного фиброза или цирроза планируемого остатка печени.

При анализе результатов ультразвуковой оценки состояния паренхимы и интраоперационных (включая биопсию) отметили расхождение данных у пациентов с нарушением венозного оттока от печеночного остатка, которые зачастую маскируются под выраженный фиброз F3-4. Также к недостаткам УЗИ можно отнести сложность оценки ультразвуковой картины ретроспективно или же дистанционно оперирующим хирургом для принятия решения о возможности оперативного вмешательства.

Для снижения рисков послеоперационной печеночной недостаточности целесообразно использовать синтетические аналоги Соматостатина (Октреотид) поэтапно: интраоперационно – 25–50 мкг/ч внутривенно капельно в зависимости от продолжительности операции, в послеоперационном периоде –25 мкг/ч внутривенно капельно, в течение 3 дней при наличии клинических и лабораторных признаков пострезекционной печеночной недостаточности.

## Результаты

*Оперативное лечение.* Радикально оперировано 53 пациента. Выполнено 47 резекционных вмешательств, 5 ОТП от посмертного донора и 1 трансплантация фрагмента печени от родственного донора (табл. 3). Превалировала обширная резекция печени с сосудистой и билиарной реконструкцией и резекцией смежных органов (табл. 4).

*Сосудистые реконструкции.* Практически каждая вторая резекция печени включала резекцию и реконструкцию магистральных сосудов афферентного и (или) эфферентного кровотока. Это является крайне ответственным этапом оперативного вмешательства, от которого зависят ближайшие и отдаленные результаты лечения.

*Тактика.* Считаем крайне важной оценку возможности и характера реконструкции венозного оттока от перспективного фрагмента печени. Создание максимально широкого гепатокавального анастомоза является ключевым техническим аспектом, заимствованным из трансплантации печени. При достаточном эфферентном кровотоке возможна адекватная функция культи печени с эффективной последующей викарной гипертрофией. При протяженном вовлечении в патологический процесс одной из стенок печеночной вены и необходимости протезирования НПВ применяем удобную технику “диагонального кроя” анастомоза (рис. 3). Следует отметить, что реконструкцию печеночной вены выполняем первой, затем при необходимости НПВ, воротной вены (ВВ). При

**Таблица 3.** Характер оперативных вмешательств
**Table 3.** Types of operations

| Оперативное вмешательство | Число наблюдений, абс. | | | |
|---|---|---|---|---|
| | Резектабельный ПП | Погранично-резектабельный ПП | Нерезектабельный ПП | Всего |
| Правосторонняя портальная гемигепатэктомия | 3 | 2 | – | 5 |
| Правосторонняя расширенная гемигепатэктомия | 3 | 23 | – | 26 |
| Левосторонняя портальная гемигепатэктомия | 1 | – | – | 1 |
| Левосторонняя расширенная гемигепатэктомия | – | 3 | – | 3 |
| Резекции *ex situ* | – | 4 | – | 4 |
| Трисегментэктомия | 1 | – | – | 1 |
| Бисегментэктомия | 4 | 1 | – | 5 |
| Сегментэктомия | 2 | – | – | 2 |
| ОТП | – | – | 6 | 6 |

**Таблица 4.** Особенности выполненных оперативных вмешательств
**Table 4.** Features of surgical interventions

| Оперативное вмешательство | Число наблюдений, абс. | | | |
|---|---|---|---|---|
| | Резектабельный ПП | Погранично-резектабельный ПП | Нерезектабельный ПП | Всего |
| Резекция и реконструкция НПВ | 0 | 21 | 4 | 25 |
| Резекция и реконструкция ВВ | 0 | 21 | 4 | 25 |
| Резекция ВПЖП | 6 | 22 | 5 | 33 |
| Резекция правого купола диафрагмы | 3 | 11 | 1 | 15 |

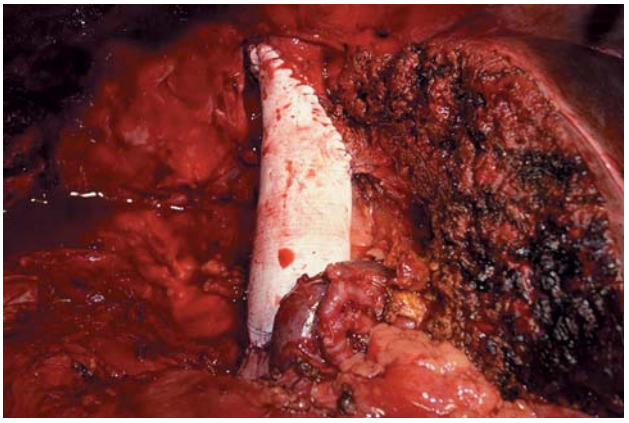

**Рис. 3.** Интраоперационное фото. Этап пластики левой печеночной вены с протезированием печеночного фрагмента НПВ.

**Fig. 3.** Intraoperative photo. Left hepatic vein repair with replacement of hepatic fragment of inferior vena cava.

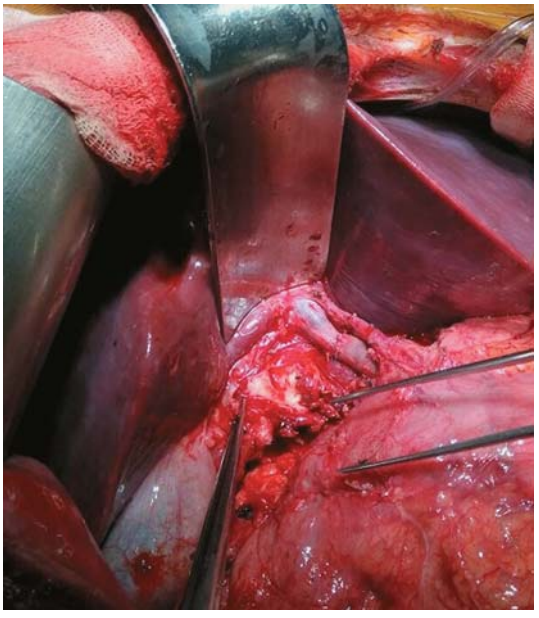

**Рис. 4.** Интраоперационное фото. Этап резекции и реконструкции ВВ.

**Fig. 4.** Intraoperative photo. Resection and reconstruction of portal vein.

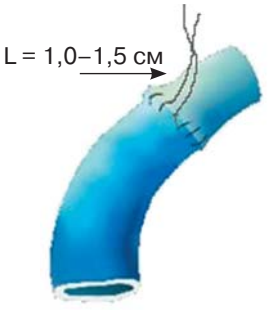


**Рис. 5.** Схематическое изображение узла с “фактором роста”.

**Fig. 5.** Scheme of the node with the “growth factor”.

необходимости реконструкции ВВ вследствие ее вовлечения в патологический процесс считаем, что предпочтение следует отдавать полной резекции с анастомозом “конец в конец” и избегать ушивания краевых дефектов любой ценой. При ушивании краевых дефектов, как правило, появляется избыток вены по длине, сосуд начинает “складываться”, образуя опасный угол. Правильнее создавать небольшое натяжение краев вены для лучших гемодинамических условий. Те же правила применимы и к реконструкции НПВ при пластике местными тканями.

*Техника.* При формировании венозного анастомоза “конец в конец” важным является техника сосудистого анастомоза с узлом, имеющим “фактор роста” (рис. 4). Прием заключается в том, что после завершения непрерывного циркулярного шва узел завязывают в 1,0–1,5 см от стенки сосуда (рис. 4, 5). После пуска кровотока в результате увеличения потока крови анастомоз расправляется, нить, несущая узел, втягивается и сужение типа “песочных часов” не образуется, тем более что на время резекции и реконструкции целенаправленно искусственно уменьшают воротный кровоток за счет рестрикции инфузии и медикаментозных средств. Эта техника не относится к анастомозам с синтетическими протезами.

*Позиционирование культи печени.* После успешной сосудистой реконструкции важным является правильное позиционирование культи печени. Выбор оптимального положения является ответственным этапом операции, который должен быть выполнен с использованием ряда объективных методов для исключения фактора “субъективизма”. В своей практике помимо визуального контроля используем интраоперационную УЗДГ с оценкой скорости воротного и печеночного кровотока, данные инвазивного мониторинга и при необходимости чреспищеводную ЭХО-КС.

*Анестезиологические особенности.* Гемодинамическая нестабильность после завершения резекции печени с сосудистой реконструкцией может быть вызвана различными причинами. Наиболее частыми являются некорректное позиционирование культи печени, эмболия легочной артерии (тромбоэмболия или воздушная эмболия), недостаточная инфузионная нагрузка во время второго этапа оперативного вмешательства. Диагностика эмболии легочной артерии во время операции сложна, однако значительное повышение центрального венозного давления, специфические признаки на ЭКГ и при чреспищеводной ЭХО-КС позволяют достаточно быстро поставить диагноз (рис. 6). Сложнее диагностировать нарушения, связанные с позиционированием культи печени. Они могут приводить к нарушению проходимости НПВ выше

и ниже впадения печеночных вен, к нарушению проходимости ВВ, печеночных вен и различным их сочетаниям. Нарушение оттока от печени в первую очередь можно заподозрить по внешнему состоянию культи. Она увеличивается в размерах, приобретает синюшный оттенок.

Нарушение кровотока по НПВ можно предположить по отсутствию положительной динамики при проведении инфузионной терапии. При этом сохраняется необходимость в высоких дозах вазопрессоров, регистрируют высокие показатели респираторных переменных: пульсового давления, систолического давления, амплитуды пульсоксиметрической волны, ударного объема. Эти признаки указывают на страдающую преднагрузку. Помощь в диагностике нарушения проходимости НПВ могут оказать специфические изменения формы кривой инвазивного артериального давления, изменение градиента давления в бассейне нижней и верхней полой вены (рис. 7), в норме не превышающего 2 мм рт.ст. При нарушениях проходимости, согласно собственным наблюдениям, он может достигать 12 мм рт.ст. Косвенно в диагностике этого нарушения могут помочь “классическая” и (или) транспульмональная термодилюция, но стандартом, безусловно, является чреспищеводная ЭХО-КС.

*Желчеистечение.* При анализе послеоперационного периода отметили более чем двукратное увеличение частоты желчеистечения (42,4%) по сравнению с общей группой резекций печени в центре. Желчные осложнения приводят к увеличению сроков госпитализации пациентов и риска развития инфекционных осложнений. Желчеистечение после обширной резекции печени с пластикой магистральных сосудов создает угрозу аррозивного кровотечения, особенно у пациентов, оперированных с применением синтетических имплантатов. Причинами желчеистечения после резекции печени с применением трансплантационных технологий следует считать временное нарушение функции печени и особенности техники резекции. Факт полной сосудистой изоляции печени (тепловой или холодовой) приводит к своеобразному “оглушению” печеночной паренхимы и временной ее гипофункции в первые сутки после операции и особенно в первые часы после восстановления кровотока. При этом отмечается уменьшение продукции желчи, вплоть до полного ее отсутствия в течение 1–2 ч.

К особенностям техники резекции следует отнести сложности анатомического ориентирования при выраженной гипертрофии, особенно при резекции *ex situ* и *ex situ, ex vivo*, что приводит к появлению “слепых” зон паренхимы, дренирующих желчь в мелкие протоки по линии резекции. При этом выявить тестами герметизм желч-

**Рис. 6.** Ультразвуковая сканограмма. Сужение НПВ выше печеночной вены вследствие позиционного давления культей печени.

**Fig. 6.** US-scan. IVC narrowing above hepatic vein due to positional pressure of liver remnant.

**Рис. 7.** Диаграмма. Градиент венозного давления в подключичной (А) и бедренной (В) вене.

**Fig. 7.** Diagram. Venous pressure gradient in subclavian (A) and femoral (B) veins.

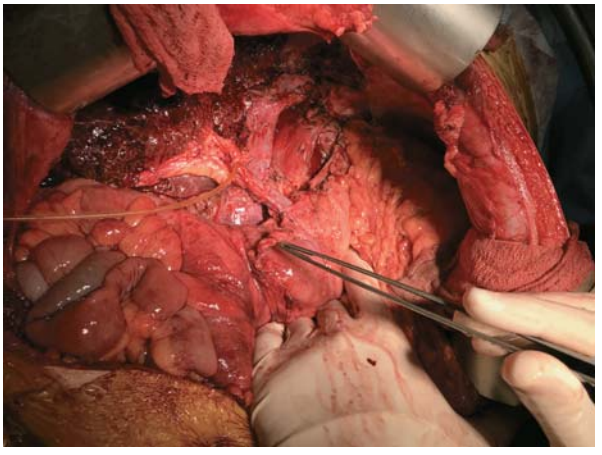

**Рис. 8.** Интраоперационное фото. Этап отсроченной билиарной реконструкции на вторые сутки.

**Fig. 8.** Intraoperative photo. Delayed biliary reconstruction on the 2nd day.

**Таблица 5.** Характер и структура осложнений
**Table 5.** Characteristics of complications

| Параметр | Число наблюдений, абс. | | | |
|---|---|---|---|---|
| | Резектабельный ПП | Погранично-резектабельный ПП | Нерезектабельный ПП | Всего |
| Осложнения по Clavien–Dindo | 3 | 21 | 2 | 26 |
| Grade II | 2 | 3 | – | 5 |
| Grade IIIb | 1 | 12 | – | 13 |
| Grade IVb | – | 2 | – | 2 |
| Grade V, госпитальная летальность | – | 4 | 2 | 6 |
| Желчеистечение по ISGLS | 2 | 14 | 1 | 17 |
| Класс B | 2 | 4 | – | 6 |
| Класс C | – | 10 | 1 | 11 |

ных протоков не представляется возможным. Выходом из ситуации считаем временное наружное дренирование видимых желчных протоков с отсроченной (24–48 ч) билиарной реконструкцией. Повторную операцию выполняем после стабилизации состояния пациента и восстановления адекватной продукции желчи по установленным дренажам. Это позволяет более тщательно контролировать желчеистечение. Кроме того, существенным является возможность повторного осмотра зоны операции second look для оценки состояния культи печени, эвакуации возможных гематом (рис. 8). Подобная тактика позволила сократить частоту желчеистечения до 18,4% в последней серии наблюдений. Структура и характер осложнений представлены в табл. 5.

## Обсуждение

Полное удаление паразитарных очагов с последующей адъювантной противопаразитарной терапией остается безальтернативным методом лечения при массивном альвеококкозе печени. Само заболевание в свою очередь является лучшей моделью приложения новейших достижений хирургической гепатологии ввиду хорошего прогноза отдаленной выживаемости. Выполнение обширных резекций печени при массивном альвеококкозе с резекцией и реконструкцией магистральных сосудов и с применением трансплантационных технологий остается наиболее сложным разделом хирургической гепатологии и требует индивидуального, крайне взвешенного подхода в каждом клиническом наблюдении. При выборе трансплантации или резекции необходимо учитывать возможности учреждения, опыт хирургов, техническую оснащенность, индивидуальные особенности пациента. Крайне важно найти тонкий баланс между целесообразностью и риском оперативного вмешательства. Несомненно, что лечение этой сложной категории больных является прерогативой крупных гепатологических центров с поставленной программой трансплантации печени.

Безусловно, интеграция трансплантационных технологий в хирургическую гепатологию и внедрение трансплантации печени как метода лечения пациентов с альвеококкозом печени позволили существенно расширить категорию излечимых пациентов, увеличить резектабельность. К сожалению, бессимптомное течение, поздняя обращаемость по-прежнему являются теми источниками, которые пополняют ряды неизлечимых больных.

Профилактика развития осложнений резекций печени, начиная с этапа планирования вмешательства, особенности техники выполнения резекции, удачные технические приемы являются важными составляющими успеха обширных резекций печени. Считаем, что уменьшение риска послеоперационных осложнений позволит расширить показания к оперативному лечению. Выполнение резекций печени *ex situ* при технической возможности можно считать альтернативой ОТП в группе больных с погранично-резектабельным ПП. Подобные резекции являются технически более сложными вмешательствами, но они позволяют избежать пожизненной иммуносупрессии и создают условия для хорошего качества жизни, являясь экономически более целесообразными.

При невозможности выполнения резекционного вмешательства пациентам с массивным изолированным поражением печени методом выбора остается трансплантация печени от посмертного или живого родственного донора. Потенциальная угроза прогрессирования заболевания на фоне иммуносупрессивной терапии диктует необходимость включения в лист ожидания пациентов с локализованными внутрипеченочными формами заболевания и резектабельными внепеченочными метастазами.

## Заключение

Резекция в объеме R0 при распространенном альвеококкозе печени в настоящее время остается методом выбора. Вмешательства отличаются сложностью и в 47% наблюдений сопровожда-

ются резекционно-пластическими манипуляциями на магистральных сосудах и желчных протоках. Экстракорпоральные резекции печени *ex situ* и *ex situ, ex vivo* являются альтернативой трансплантации печени у больных с погранично-резектабельным ПП. Резекция печени позволяет избежать пожизненной иммуносупрессии, риска отторжения, сохранить качество жизни и при этом является экономически более целесообразной. Знание особенностей обширных резекций печени позволит расширить круг учреждений, выполняющих подобные операции, и тем самым улучшить возможности оказания помощи этой сложной категории пациентов.

**Участие авторов:**

Загайнов В.Е. – написание текста, редактирование, утверждение окончательного варианта статьи, ответственность за целостность всех частей статьи.

Киселев Н.М. – сбор и обработка материала, статистическая обработка данных, написание текста, редактирование.

Бельский В.А. – написание текста, редактирование.

Рыхтик П.И. – написание текста, редактирование.

Бобров Н.В. – сбор и обработка материала, статистическая обработка данных, редактирование.

## Список литературы


1. Yong-de A., Wen-Jun Z., Ya-Min G., Xiu-Min H. Advances in surgical operation treatment of hepatic echinococcosis. *Zhongguo Xue Xi Chong Bing Fang Zhi Za Zhi*. 2018; 30 (1): 104–107. DOI: 10.16250/j.32.1374.2017168.
2. Joliat G., Melloul E., Petermann D., Demartines N., Gillet M., Uldry E., Halkic N. Outcomes after liver resection for hepatic alveolar echinococcosis: a single-center cohort study. *World J. Surg*. 2015; 39 (10): 2529–2534. DOI: 10.1007/s00268-015-3109-2.
3. Kawamura N., Kamiyama T., Sato N., Nakanishi K., Yokoo H., Kamachi H., Tahara M., Yamaga S., Matsushita M., Todo S. Long-term results of hepatectomy for patients with alveolar echinococcosis: a single-center experience. *J. Am. Coll. Surg*. 2011; 212 (5): 804–812. DOI: 10.1016/j.jamcollsurg.2011.02.007.
4. Ayifuhan A., Tuerganaili A., Jun C., Ying-Mei S., Xiang-Wei L., Hao W. Surgical treatment for hepatic alveolar echinococcosis: report of 50 cases. *Hepatogastroenterology*. 2012; 59 (115): 790–793. DOI: 10.5754/hge10545.
5. Frei P., Misselwitz B., Prakash M., Schoepfer A., Prinz Vavricka B., Müllhaupt B., Fried M., Lehmann K., Ammann R., Vavricka S. Late biliary complications in human alveolar echinococcosis are associated with high mortality. *World J. Gastroenterol*. 2014; 20 (19): 5881–5888. DOI: 10.3748/wjg.v20.i19.5881.
6. Piarroux M., Piarroux R., Giorgi R., Knapp J., Bardonnet K., Sudre B., Watelet J., Dumortier J., Gerard A., Beytout J., Abergel A., Mantion G., Vuitton D., Bresson-Hadni S. Clinical features and evolution of alveolar echinococcosis in France from 1982 to 2007: Results of a survey in 387 patients. *J. Hepatol*. 2011; 55 (5): 1025–1033. DOI: 10.1016/j.jhep.2011.02.018.
7. Mantion G., Vuitton D. Auto-versus allo-transplantation of the liver for end-stage alveolar echinococcosis? *Chin. Med. J. (Engl.)*. 2011; 124 (18): 2803–2805. PMID: 22040483.
8. He Y., Bai L., Jiang Y., Ji X., Tai Q., Zhao J., Zhang J., Liu W., Wen H. Application of a three-dimensional reconstruction technique in liver autotransplantation for end-stage hepatic alveolar echinococcosis. *J. Gastrointest. Surg. Off. J. Soc. Surg. Aliment. Tract*. 2015; 19 (8): 1457–1465. DOI: 10.1007/s11605-015-2842-z.
9. Hu H., Huang B., Zhao J., Wang W., Guo Q., Ma Y. Liver autotransplantation and retrohepatic vena cava reconstruction for alveolar echinococcosis. *J. Surg. Res*. 2017; 210: 169–176. DOI: 10.1016/j.jss.2016.11.023.
10. Qu B., Guo L., Sheng G., Yu F., Chen G., Wang Y., Shi Y., Zhan H., Yang Y., Du X. Management of advanced hepatic alveolar echinococcosis: report of 42 cases. *Am. J. Trop. Med. Hyg*. 2017; 96 (3): 680–685. DOI: 10.4269/ajtmh.16-0557.
11. Восканян С.Э., Артемьев А.И., Найденов Е.В., Забежинский Д.А., Чучуев Е.С., Рудаков В.С., Шабалин М.В., Щербин В.В. Трансплантационные технологии в хирургии местнораспространенного альвеококкоза печени с инвазией магистральных сосудов. Анналы хирургической гепатологии. 2016; 21 (2): 25–32. DOI: 10.16931/1995-5464.2016225-31.
12. Поршенников И.А., Быков А.Ю., Павлик В.Н., Карташов А.С., Щёкина Е.Е., Коробейникова М.А., Юшина Е.Г. Трансплантации и радикальные резекции печени с реконструкциями сосудов при распространенном альвеококкозе. Анналы хирургической гепатологии. 2016; 21 (2): 11–25. DOI: 10.16931/1995-5464.2016211-24.
13. Wen H., Dong J., Zhang J., Zhao J., Shao Y., Duan W., Liang Y., Ji X., Tai Q., Aji T., Li T. Ex vivo liver resection and liver autotransplantation for end-stage hepatic alveolar echinococcosis: a case report. *Chin. Med. J*. 2011; 124 (18): 2813e2817. PMID: 22040485.
14. Wang H., Liu Q., Wang Z., Zhang F., Li X., Wang X. Clinical outcomes of ex vivo liver resection and liver autotransplantation for hepatic alveolar echinococcosis. *J. Huazhong Univ. Sci. Technolog. Med. Sci*. 2012; 32 (4): 598–600. DOI: 10.1007/s11596-012-1003-9.
15. Wen H., Dong J., Zhang J., Duan W., Zhao J., Liang Y., Shao Y., Ji X., Tai Q., Li T., Gu H., Tuxun T., He Y., Huang J. Ex vivo liver resection and autotransplantation for end-stage alveolar echinococcosis: a case series. *Am. J. Transplant*. 2016; 16 (2): 615–624. DOI: 10.1111/ajt.13465.
16. Jianyong L., Jingcheng H., Wentao W., Lunan Y., Jichun Z., Bing H., Ding Y. Ex vivo liver resection followed by autotransplantation to a patient with advanced alveolar echinococcosis with a replacement of the retrohepatic inferior vena cava using autogenous vein grafting. *Medicine (Baltimore)*. 2015; 94 (7): e514. DOI: 10.1097/MD.0000000000000514.
17. Ammann R., Stumpe K., Grimm F., Deplazes P., Huber S., Bertogg K., Fischer D., Müllhaupt B. Outcome after discontinuing long-term benzimidazole treatment in 11 patients with non-resectable alveolar echinococcosis with negative FDG-PET/CT and anti-EmII/3-10 serology. *PLoS Negl. Trop. Dis*. 2015; 9 (9): e0003964. DOI: 10.1371/journal.pntd.0003964.
18. Aydinli B., Ozturk G., Arslan S., Kantarci M., Tan O., Ahıskalioglu A., Özden K., Colak A. Liver transplantation for alveolar echinococcosis in an endemic region. *Liver Transpl*. 2015; 21 (8): 1096–1102. DOI: 10.1002/lt.24195.

19. Hand J., Huprikar S. Liver transplantation for alveolar echinococcosis: Acceptable when necessary but is it preventable? *Liver Transplant. Off. Publ. Am. Assoc. Study Liver Dis. Int. Liver Transplant. Soc.* 2015; 21: 1013–1015. DOI: 10.1002/lt.24197.
20. Pang C., Chu Y. Recurrence of liver transplantation combined with lung and diaphragm resection for alveolar echinococcosis: a case report. *Transplant. Proc.* 2015; 47 (7): 2278–2281. DOI: 10.1016/j.transproceed.2015.06.013.
21. Hatipoglu S., Bulbuloglu B., Piskin T., Kayaalp C., Yilmaz S. Living donor liver transplantation for alveolar echinococcus is a difficult procedure. *Transplant. Proc.* 2013; 45 (3): 1028–1030. DOI: 10.1016/j.transproceed.2013.02.084.
22. Kantarci M., Pirimoglu B., Aydinli B., Ozturk G. A Rare reason for liver transplantation: hepatic alveoloar echinococcosis. *Transpl. Infect. Dis.* 2014; 16 (3): 450–452. DOI: 10.1111/tid.12222.
23. Oral A., Ozturk G., Aydinli B., Kantarci M., Salman A. An unusual presentation of alveolar echinococcosis in a 12-yr-old immunocompetent child. *Pediatr. Transplant.* 2012; 16 (8): E375–E378. DOI: 10.1111/j.1399-3046.2012.01735.x.
24. Demirbas T., Akyildiz M., Dayangac M., Yaprak O., Dogusoy G., Bassullu N., Yuzer Y., Tokat Y. Living donor right lobe liver transplantation as a treatment for hepatic alveolar echinococcosis: report of three cases. *Hepatogastroenterology.* 2015; 62 (137): 93–97. PMID: 25911875.
25. Ozturk G., Oral A., Aydinli B., Kantarci M., Yigiter M. Two-yr follow-up of a 12-yr-old girl after living donor liver transplantation due to hepatic alveolar echinococcosis. *Pediatr. Transplant.* 2015; 19 (6): 663–664. DOI: 10.1111/petr.12546.
26. Chen P., Wang W., Yan L., Yang J., Wen T., Li B., Zhao J., Xu M. Risk factors for first-year hospital readmission after liver transplantation. *Eur. J. Gastroenterol. Hepatol.* 2015; 27 (5): 600e606. DOI: 10.1097/MEG.0000000000000327.
27. Bresson-Hadni S., Blagosklonov O., Knapp J., Grenouillet F., Sako Y., Delabrousse E., Brientini M., Richou C., Minello A., Antonino A., Gillet M., Ito A., Mantion G., Vuitton D. Should possible recurrence of disease contraindicate liver transplantation in patients with end-stage alveolar echinococcosis? A 20-year follow-up study. *Liver Transplant. Off. Publ. Am. Assoc. Study Liver Int. Liver Transplant. Soc.* 2011; 17 (7): 855–865. DOI: 10.1002/lt.22299.
28. Ozdemir F., Ince V., Barut B., Onur A., Kayaalp C., Yilmaz S. Living donor liver transplantation for Echinococcus alveolaris: single-center experience. *Liver Transpl.* 2015; 21 (8): 1091–1095. DOI: 10.1002/lt.24170.
29. Perez-Saborido B., Pacheco-Sanchez D., Barrera-Rebollo A., Asensio-Diaz E., Pinto-Fuentes P., Sarmentero-Prieto J., Rodriguez-Vielba P., Martinez-Diaz R., Gonzalo-Martin M., Rodriguez M., Calero-Aguilar H., Pintado-Garrido R., Garcia-Pajares F., Anta-Roman A. Incidence, management, and results of vascular complications after liver transplantation. *Transplant. Proc.* 2011; 43 (3): 749e750. DOI: 10.1016/j.transproceed.2011.01.104.
30. Patkowski W., Kotulski M., Remiszewski P., Grat M., Zieniewicz K., Kobryn K., Najnigier B., Ziarkiewicz-Wroblewska B., Krawczyk M. Alveococcosis of the liver – strategy of surgical treatment with special focus on liver transplantation. *Transpl. Infect. Dis.* 2016; 18 (5): 661–666. DOI: 10.1111/tid.12574.
31. Nagolu H., Kattoju S., Natesan C., Krishnakumar M., Kumar S. Role of acoustic radiation force impulse elastography in the characterization of focal solid hepatic lesions. *J. Clin. Imaging. Sci.* 2018; 8: 5. DOI: 10.4103/jcis.JCIS_64_17.
32. Bora A., Alptekin C., Yavuz A., Batur A., Akdemir Z., Berköz M. Assessment of liver volume with computed tomography and comparison of findings with ultrasonography. *Abdom. Imaging.* 2014; 39 (6): 1153–1161. DOI: 10.1007/s00261-014-0146-5.

## References

1. Yong-de A., Wen-Jun Z., Ya-Min G., Xiu-Min H. Advances in surgical operation treatment of hepatic echinococcosis. *Zhongguo Xue Xi Chong Bing Fang Zhi Za Zhi.* 2018; 30 (1): 104–107. DOI: 10.16250/j.32.1374.2017168.
2. Joliat G., Melloul E., Petermann D., Demartines N., Gillet M., Uldry E., Halkic N. Outcomes after liver resection for hepatic alveolar echinococcosis: a single-center cohort study. *World J. Surg.* 2015; 39 (10): 2529–2534. DOI: 10.1007/s00268-015-3109-2.
3. Kawamura N., Kamiyama T., Sato N., Nakanishi K., Yokoo H., Kamachi H., Tahara M., Yamaga S., Matsushita M., Todo S. Long-term results of hepatectomy for patients with alveolar echinococcosis: a single-center experience. *J. Am. Coll. Surg.* 2011; 212 (5): 804–812. DOI: 10.1016/j.jamcollsurg.2011.02.007.
4. Ayifuhan A., Tuerganaili A., Jun C., Ying-Mei S., Xiang-Wei L., Hao W. Surgical treatment for hepatic alveolar echinococcosis: report of 50 cases. *Hepatogastroenterology.* 2012; 59 (115): 790–793. DOI: 10.5754/hge10545.
5. Frei P., Misselwitz B., Prakash M., Schoepfer A., Prinz Vavricka B., Müllhaupt B., Fried M., Lehmann K., Ammann R., Vavricka S. Late biliary complications in human alveolar echinococcosis are associated with high mortality. *World J. Gastroenterol.* 2014; 20 (19): 5881–5888. DOI: 10.3748/wjg.v20.i19.5881.
6. Piarroux M., Piarroux R., Giorgi R., Knapp J., Bardonnet K., Sudre B., Watelet J., Dumortier J., Gerard A., Beytout J., Abergel A., Mantion G., Vuitton D., Bresson-Hadni S. Clinical features and evolution of alveolar echinococcosis in France from 1982 to 2007: Results of a survey in 387 patients. *J. Hepatol.* 2011; 55 (5): 1025–1033. DOI: 10.1016/j.jhep.2011.02.018.
7. Mantion G., Vuitton D. Auto-versus allo-transplantation of the liver for end-stage alveolar echinococcosis? *Chin. Med. J. (Engl.).* 2011; 124 (18): 2803–2805. PMID: 22040483.
8. He Y., Bai L., Jiang Y., Ji X., Tai Q., Zhao J., Zhang J., Liu W., Wen H. Application of a three-dimensional reconstruction technique in liver autotransplantation for end-stage hepatic alveolar echinococcosis. *J. Gastrointest. Surg. Off. J. Soc. Surg. Aliment. Tract.* 2015; 19 (8): 1457–1465. DOI: 10.1007/s11605-015-2842-z.
9. Hu H., Huang B., Zhao J., Wang W., Guo Q., Ma Y. Liver autotransplantation and retrohepatic vena cava reconstruction for alveolar echinococcosis. *J. Surg. Res.* 2017; 210: 169–176. DOI: 10.1016/j.jss.2016.11.023.
10. Qu B., Guo L., Sheng G., Yu F., Chen G., Wang Y., Shi Y., Zhan H., Yang Y., Du X. Management of advanced hepatic alveolar echinococcosis: report of 42 cases. *Am. J. Trop. Med. Hyg.* 2017; 96 (3): 680–685. DOI: 10.4269/ajtmh.16-0557.
11. Voskanjan S.E., Artem'ev A.I., Najdenov E.V., Zabezhinskij D.A., Chuchuev E.S., Rudakov V.S., Shabalin M.V., Shherbin V.V. Transplantation technologies for surgical treatment of the locally advanced hepatic alveococcosis with invasion into great vessels. *Annaly khirurgicheskoy gepatologii = Annals of HPB surgery.* 2016; 21 (2): 25–32. DOI: 10.16931/1995-5464.2016225-31. (In Russian)
12. Porshennikov I.A., Bykov A.Ju., Pavlik V.N., Kartashov A.S., Shjokina E.E., Korobejnikova M.A., Jushina E.G. Liver trans-

plantation and liver resection with vascular reconstruction for advanced alveococcosis. *Annaly khirurgicheskoy gepatologii = Annals of HPB surgery*. 2016; 21 (2): 11–25. DOI: 10.16931/1995-5464.2016211-24. (In Russian)

13. Wen H., Dong J., Zhang J., Zhao J., Shao Y., Duan W., Liang Y., Ji X., Tai Q., Aji T., Li T. Ex vivo liver resection and liver autotransplantation for end-stage hepatic alveolar echinococcosis: a case report. *Chin. Med. J.* 2011; 124 (18): 2813e2817. PMID: 22040485.
14. Wang H., Liu Q., Wang Z., Zhang F., Li X., Wang X. Clinical outcomes of ex vivo liver resection and liver autotransplantation for hepatic alveolar echinococcosis. *J. Huazhong Univ. Sci. Technolog. Med. Sci.* 2012; 32 (4): 598–600. DOI: 10.1007/s11596-012-1003-9.
15. Wen H., Dong J., Zhang J., Duan W., Zhao J., Liang Y., Shao Y., Ji X., Tai Q., Li T., Gu H., Tuxun T., He Y., Huang J. Ex vivo liver resection and autotransplantation for end-stage alveolar echinococcosis: a case series. *Am. J. Transplant.* 2016; 16 (2): 615–624. DOI: 10.1111/ajt.13465.
16. Jianyong L., Jingcheng H., Wentao W., Lunan Y., Jichun Z., Bing H., Ding Y. Ex vivo liver resection followed by autotransplantation to a patient with advanced alveolar echinococcosis with a replacement of the retrohepatic inferior vena cava using autogenous vein grafting. *Medicine (Baltimore)*. 2015; 94 (7): e514. DOI: 10.1097/MD.0000000000000514.
17. Ammann R., Stumpe K., Grimm F., Deplazes P., Huber S., Bertogg K., Fischer D., Müllhaupt B. Outcome after discontinuing long-term benzimidazole treatment in 11 patients with non-resectable alveolar echinococcosis with negative FDG-PET/CT and anti-EmII/3-10 serology. *PLoS Negl. Trop. Dis.* 2015; 9 (9): e0003964. DOI: 10.1371/journal.pntd.0003964.
18. Aydinli B., Ozturk G., Arslan S., Kantarci M., Tan O., Ahıskalioglu A., Özden K., Colak A. Liver transplantation for alveolar echinococcosis in an endemic region. *Liver Transpl.* 2015; 21 (8): 1096–1102. DOI: 10.1002/lt.24195.
19. Hand J., Huprikar S. Liver transplantation for alveolar echinococcosis: Acceptable when necessary but is it preventable? *Liver Transplant. Off. Publ. Am. Assoc. Study Liver Dis. Int. Liver Transplant. Soc.* 2015; 21: 1013–1015. DOI: 10.1002/lt.24197.
20. Pang C., Chu Y. Recurrence of liver transplantation combined with lung and diaphragm resection for alveolar echinococcosis: a case report. *Transplant. Proc.* 2015; 47 (7): 2278–2281. DOI: 10.1016/j.transproceed.2015.06.013.
21. Hatipoglu S., Bulbuloglu B., Piskin T., Kayaalp C., Yilmaz S. Living donor liver transplantation for alveolar echinococcus is a difficult procedure. *Transplant. Proc.* 2013; 45 (3): 1028–1030. DOI: 10.1016/j.transproceed.2013.02.084.
22. Kantarci M., Pirimoglu B., Aydinli B., Ozturk G. A Rare reason for liver transplantation: hepatic alveoloar echinococcosis. *Transpl. Infect. Dis.* 2014; 16 (3): 450–452. DOI: 10.1111/tid.12222.
23. Oral A., Ozturk G., Aydinli B., Kantarci M., Salman A. An unusual presentation of alveolar echinococcosis in a 12-yr-old immunocompetent child. *Pediatr. Transplant.* 2012; 16 (8): E375–E378. DOI: 10.1111/j.1399-3046.2012.01735.x.
24. Demirbas T., Akyildiz M., Dayangac M., Yaprak O., Dogusoy G., Bassullu N., Yuzer Y., Tokat Y. Living donor right lobe liver transplantation as a treatment for hepatic alveolar echinococcosis: report of three cases. *Hepatogastroenterology*. 2015; 62 (137): 93–97. PMID: 25911875.
25. Ozturk G., Oral A., Aydinli B., Kantarci M., Yigiter M. Two-yr follow-up of a 12-yr-old girl after living donor liver transplantation due to hepatic alveolar echinococcosis. *Pediatr. Transplant.* 2015; 19 (6): 663–664. DOI: 10.1111/petr.12546.
26. Chen P., Wang W., Yan L., Yang J., Wen T., Li B., Zhao J., Xu M. Risk factors for first-year hospital readmission after liver transplantation. *Eur. J. Gastroenterol. Hepatol.* 2015; 27 (5): 600e606. DOI: 10.1097/MEG.0000000000000327.
27. Bresson-Hadni S., Blagosklonov O., Knapp J., Grenouillet F., Sako Y., Delabrousse E., Brientini M., Richou C., Minello A., Antonino A., Gillet M., Ito A., Mantion G., Vuitton D. Should possible recurrence of disease contraindicate liver transplantation in patients with end-stage alveolar echinococcosis? A 20-year follow-up study. *Liver Transplant. Off. Publ. Am. Assoc. Study Liver Int. Liver Transplant. Soc.* 2011; 17 (7): 855–865. DOI: 10.1002/lt.22299.
28. Ozdemir F., Ince V., Barut B., Onur A., Kayaalp C., Yilmaz S. Living donor liver transplantation for Echinococcus alveolaris: single-center experience. *Liver Transpl.* 2015; 21 (8): 1091–1095. DOI: 10.1002/lt.24170.
29. Perez-Saborido B., Pacheco-Sanchez D., Barrera-Rebollo A., Asensio-Diaz E., Pinto-Fuentes P., Sarmentero-Prieto J., Rodriguez-Vielba P., Martinez-Diaz R., Gonzalo-Martin M., Rodriguez M., Calero-Aguilar H., Pintado-Garrido R., Garcia-Pajares F., Anta-Roman A. Incidence, management, and results of vascular complications after liver transplantation. *Transplant. Proc.* 2011; 43 (3): 749e750. DOI: 10.1016/j.transproceed.2011.01.104.
30. Patkowski W., Kotulski M., Remiszewski P., Grat M., Zieniewicz K., Kobryn K., Najnigier B., Ziarkiewicz-Wroblewska B., Krawczyk M. Alveococcosis of the liver – strategy of surgical treatment with special focus on liver transplantation. *Transpl. Infect. Dis.* 2016; 18 (5): 661–666. DOI: 10.1111/tid.12574.
31. Nagolu H., Kattoju S., Natesan C., Krishnakumar M., Kumar S. Role of acoustic radiation force impulse elastography in the characterization of focal solid hepatic lesions. *J. Clin. Imaging. Sci.* 2018; 8: 5. DOI: 10.4103/jcis.JCIS_64_17.
32. Bora A., Alptekin C., Yavuz A., Batur A., Akdemir Z., Berköz M. Assessment of liver volume with computed tomography and comparison of findings with ultrasonography. *Abdom. Imaging.* 2014; 39 (6): 1153–1161. DOI: 10.1007/s00261-014-0146-5.

## Сведения об авторах [Authors info]

**Загайнов Владимир Евгеньевич** – доктор мед. наук, главный специалист по хирургии ФБУЗ ПОМЦ ФМБА России, заведующий кафедрой факультетской хирургии и трансплантологии ФГБОУ ВО ПИМУ Минздрава России.

**Киселев Николай Михайлович** – ассистент кафедры факультетской хирургии и трансплантологии ФГБОУ ВО ПИМУ Минздрава России, врач-хирург онкологического отделения ФБУЗ ПОМЦ ФМБА России.

**Бельский Владислав Александрович** – главный специалист по анестезиологии-реаниматологии ФБУЗ ПОМЦ ФМБА России.

**Рыхтик Павел Иванович** – канд. мед. наук, главный специалист по лучевой диагностике ФБУЗ ПОМЦ ФМБА России.

**Бобров Николай Викторович** – ассистент кафедры факультетской хирургии и трансплантологии ФГБОУ ВО ПИМУ Минздрава России, врач-хирург онкологического отделения ФБУЗ ПОМЦ ФМБА России.

***Для корреспонденции*:*** Киселев Николай Михайлович – 603109, г. Нижний Новгород, ул. Ильинская, д. 14, Российская Федерация. Тел.: +7-910-147-37-22. E-mail: kiselev_1989@mail.ru

**Vladimir E. Zagaynov** – Doct. of Med. Sci., Chief Specialist for Surgery of Privolzhskiy Regional Medical Center of FMBA of Russia, Head of the Chair of Faculty-Based Surgery and Transplantology of Privolzhskiy Research Medical University of Ministry of Health of the Russian Federation.

**Nikolay M. Kiselev** – Assistant of the Chair of Faculty-Based Surgery and Transplantology of Privolzhskiy Research Medical University of Ministry of Health of the Russian Federation, Oncologist of the Privolzhskiy Regional Medical Center of FMBA of Russia.

**Vladislav A. Belskiy** – Chief Specialist for Anesthesiology and Intensive Care, Privolzhskiy Regional Medical Center of FMBA of Russia.

**Pavel I. Rykhtik** – Cand. of Med. Sci., Chief Specialist for Radiological Diagnosis, Privolzhskiy Regional Medical Center of FMBA of Russia.

**Nikolay V. Bobrov** – Assistant of the Chair of Faculty-Based Surgery and Transplantology of Privolzhskiy Research Medical University of Ministry of Health of the Russian Federation, Oncologist of the Privolzhskiy Regional Medical Center of FMBA of Russia.

***For correspondence*:*** Nikolay M. Kiselev – 14, Ilinskaya str., Nizhny Novgorod, 603109, Russian Federation.
Phone: +7-910-147-37-22. E-mail: kiselev_1989@mail.ru

Статья поступила в редакцию журнала 23.11.2018.
Received 23 November 2018.