ISSN 1995-5464 (Print); ISSN 2408-9524 (Online)
DOI: 10.16931/1995-5464.2019171-82

Травмы желчевыводящих протоков и системный подход к их устранению

Ромащенко П.Н.[1], Майстренко Н.А.[1], Прядко А.С.[1, 2], Алиев А.К.[1]*

[1] *ФГБВОУ ВПО "Военно-медицинская академия им. С.М. Кирова" МО РФ, 194044, Санкт-Петербург, ул. Акад. Лебедева, д. 6, Российская Федерация*

[2] *ГБУЗ Ленинградская областная клиническая больница, 194291, Санкт-Петербург, пр. Луначарского, д. 45-49, Российская Федерация*

Цель. Представить программу обследования и лечения пациентов с повреждениями желчевыводящих протоков, соответствующую уровню международного протокола и современным требованиям качества оказания медицинской помощи.
Материал и методы. Изучены результаты обследования и лечения 77 пациентов с повреждениями желчевыводящих протоков. Проведена оценка эффективности их устранения при оперативных вмешательствах: реконструктивно-восстановительных – у 44,3% больных, восстановительных – у 36,7% и наружном дренировании – у 19%.
Результаты. Разработан программный подход по оказанию помощи больным с повреждениями желчевыводящих протоков в условиях гражданского здравоохранения на разных уровнях оказания хирургической помощи.
Заключение. Реализация программы обеспечивает своевременную диагностику повреждений желчевыводящих протоков и уменьшение частоты послеоперационных осложнений на втором и третьем уровнях оказания хирургической помощи. Определено, что рациональным подходом к уменьшению числа повреждений желчевыводящих протоков является их профилактика путем безукоризненного соблюдения методики оперативного вмешательства на органах верхнего этажа брюшной полости, а для уменьшения числа негативных последствий – соблюдение предложенного алгоритма диагностики и лечения.

Ключевые слова: *желчный пузырь, желчные протоки, холецистэктомия, повреждения, уровень медицинской помощи.*
Ссылка для цитирования: Ромащенко П.Н., Майстренко Н.А., Прядко А.С., Алиев А.К. Травмы желчевыводящих протоков и системный подход к их устранению. *Анналы хирургической гепатологии.* 2019; 24 (1): 71–82. DOI: 10.16931/1995-5464.2019171-82.
Авторы подтверждают отсутствие конфликтов интересов.

Bile duct injuries and systemic approach to the treatment

Romashchenko P.N.[1], Maystrenko N.A.[1], Pryadko A.S.[1, 2], Aliev A.K.[1]*

[1] *Kirov Military Medical Academy of the Ministry of Defense of the Russian Federation; 6, Akad. Lebedeva str., St. Petersburg, 194044, Russian Federation*

[2] *Leningrad Regional Clinical Hospital; 45-49, Lunacharskogo Ave., St. Petersburg, 194291, Russian Federation*

Aim. Present a program of examination and treatment of patients with biliary duct injury, corresponding to the level of the international protocol and modern requirements for the quality of medical care.
Material and methods. The results of examination and treatment of 77 patients with bile ducts injuries are analyzed. The analysis of the main surgical interventions for the elimination of bile ducts injuries is given: reconstructive operations in 44.3% of patients, recovery operations – in 36.7% and external drainage – in 19%.
Results. A program approach has been developed to assist patients with bile duct injuries in civil health care at various levels of surgical care.
Conclusions. The implementation of this program provides timely diagnosis of damage to the bile duct and minimizing the number of postoperative complications at the second and third levels of surgical care. It was determined that a rational approach to reduce the number of injuries of the bile ducts is their prevention by perfect adherence to the technique of surgical intervention on the organs of the upper floor of the abdominal cavity, and to reduce the number of negative consequences, the proposed algorithm for diagnosis and treatment.

Keywords: *cholecystectomy, bile duct injury, level of medical care.*
For citation: Romashchenko P.N., Maystrenko N.A., Pryadko A.S., Aliev A.K. Bile duct injuries and systemic approach to the treatment. *Annaly khirurgicheskoy gepatologii = Annals of HPB surgery.* 2019; 24 (1): 71–82. (In Russian). DOI: 10.16931/1995-5464.2019171-82.
There is no conflict of interests.

Введение

Холецистэктомия (ХЭ) – наиболее распространенное хирургическое вмешательство, выполняемое в мире. В США выполняют порядка 750 000 операций в год, подавляющее большинство – лапароскопически [1]. Число ХЭ, в том числе лапароскопических, в РФ на фоне масштабного внедрения эндовидеохирургических технологий также значительно возросло и составляет порядка 200 000 в год [2]. Повреждения желчевыводящих протоков (ПЖП) являются самыми тяжелыми, инвалидизирующими осложнениями холецистэктомии [3]. Учитывая, что ПЖП встречаются в 0,1–1,0% наблюдений при выполнении открытой ХЭ и лапароскопической – в 0,4–3,5%, то при пересчете средней частоты ПЖП на число выполняемых ХЭ в год получаем тысячи больных с ПЖП ежегодно [4–6].

Увеличение частоты ПЖП связывают с отсутствием единой стратегии их профилактики у больных желчнокаменной болезнью (ЖКБ) при широком внедрении эндовидеохирургических технологий [6]. Последние, наряду с общеизвестными преимуществами минимально инвазивной хирургии, усложнили характер травмы. Если при открытой ХЭ основными механизмами травмы являются пересечение и лигирование, то при лапароскопической ХЭ к ним добавляются клипирование и диатермокоагуляция [7]. Вместе с тем при анализе историй болезни оценить важные детали таких повреждений не всегда возможно, а в ряде ситуаций ПЖП скрывают под различными диагнозами, такими как синдром Мириззи, воспалительная стриктура общего желчного протока (ОЖП) и т.д. [8]. Именно поэтому необходимо прибегать к общепризнанным классификациям ПЖП, включающим оценку всех факторов травмы для планирования рационального варианта лечения [9, 10]. Трудности ранней диагностики ПЖП и выбора рациональной дифференцированной хирургической тактики объясняют большое число послеоперационных осложнений (48,7%), высокую летальность (13–25%) и неудовлетворительные отдаленные результаты (4,4–30%) [11].

Недооценка таких признаков, как желчеистечение, желтуха, болевой синдром в послеоперационном периоде, обусловливает позднюю диагностику и выполнение неадекватного оперативного вмешательства, не учитывающего сроки выявления ПЖП, уровень, объем их повреждения и механизм травмы [9]. Анализ результатов лечения пациентов с ПЖП свидетельствует о недопустимости развития подобных осложнений в хирургии ЖКБ и необходимости применения техники безопасной лапароскопической ХЭ [10, 12].

Выбор рационального варианта оперативного вмешательства в зависимости от места оказания хирургической помощи представляет определенную сложность и требует уточнения действий хирурга, столкнувшегося с ПЖП, в зависимости от возможностей медицинского учреждения.

Материал и методы

В клинике факультетской хирургии им. С.П. Федорова ВМедА им. С.М. Кирова и на ее клинической базе (хирургическое отделение Ленинградской областной клинической больницы) накоплен опыт обследования и лечения 280 пациентов с различными вариантами ПЖП, полученными во время операций на органах гепатопанкреатодуоденальной зоны в стационарах Санкт-Петербурга и Ленинградской области. Появление современных классификационных подходов позволило отобрать 77 пациентов с ПЖП, полученными во время ХЭ в период с 2005 по 2017 г., и провести детальный анализ результатов их обследования и лечения [8].

Для определения программы обследования и лечения пациентов с ПЖП использовали современную систему оказания медицинской помощи населению РФ, построенную по трехуровневому принципу [13]. Первый уровень представлен первичной медико-санитарной помощью и в статье рассмотрен не будет. Второй уровень (ВУ) включает оказание специализированной круглосуточной стационарной медицинской помощи в муниципальных, межмуниципальных лечебно-диагностических центрах и отделениях. Третий уровень (ТУ) включает оказание медицинской помощи в специализированных центрах с применением высоких технологий. Основным контингентом больных были пациенты, поступившие из центральных районных больниц, клинических межрайонных больниц Ленинградской области, которые соответствуют второму уровню, и из стационаров Санкт-Петербурга, соответствующих третьему уровню.

ПЖП происходили при выполнении открытой ХЭ и лапароскопической ХЭ по поводу различных форм ЖКБ: хронического калькулезного холецистита – у 59 больных, острого калькулезного холецистита – у 18. Лапароскопическая ХЭ была выполнена 59 пациентам, открытая ХЭ – 18 [8].

Для характеристики ПЖП руководствовались классификацией АТОМ [9], согласно которой больные были распределены следующим образом (рис. 1). Полное пересечение ОЖП выявлено у 32 больных, в 13 наблюдениях выявлен дефект ткани. Повреждение выявлено у 61 больного после операции: в раннем послеоперационном периоде – у 42 больных, в позднем – у 19. По механизму в 46 наблюдениях было механическое повреждение, в 31 – в результате электрокоагуляции.

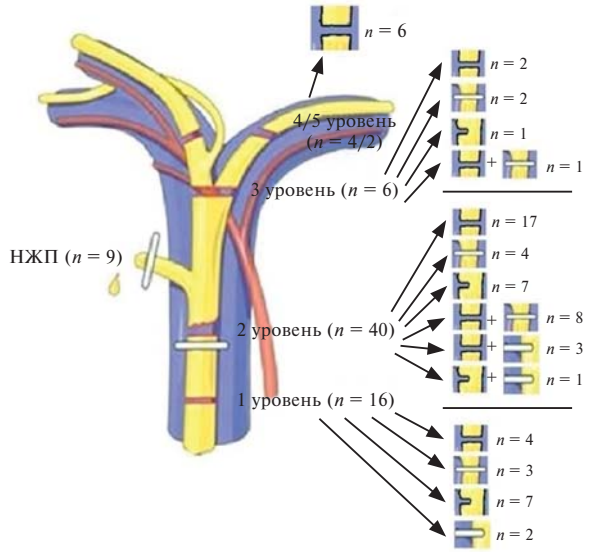

Рис. 1. Распределение ПЖП по уровню и масштабу повреждения согласно классификации ATOM:
– полное пересечение;
– полная окклюзия;
– частичное пересечение;
– частичная окклюзия;
+ – сочетание полного пересечения и полной окклюзии;
+ – сочетание полного пересечения и частичной окклюзии;
+ – сочетание частичного пересечения и частичной окклюзии.

Fig. 1. Distribution of bile duct injuries by level and severity according to the ATOM classification:
– complete intersection;
– complete occlusion;
– partial intersection;
– partial occlusion;
+ – combination of complete intersection and complete occlusion;
+ – combination of complete intersection and partial occlusion;
+ – combination of partial intersection and partial occlusion.

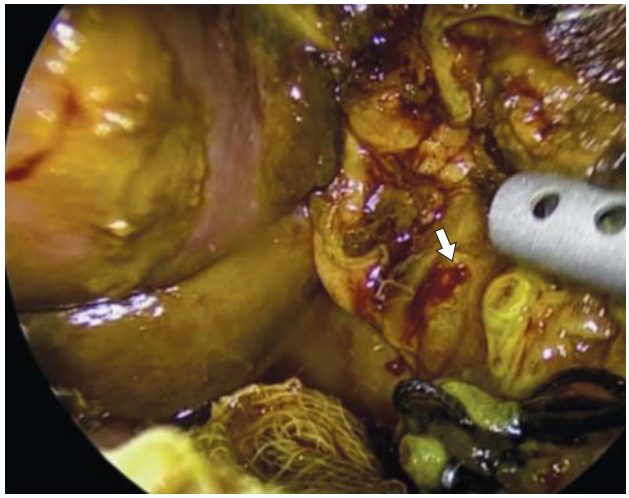

Рис. 2. Эндофото. Повреждение желчного протока: культя пересеченного добавочного протока.

Fig. 2. Endoscopic photo. Bile duct injury: the stump of intersected accessory duct.

В диагностике применяли фистулографию, чрескожную чреспеченочную или интраоперационную холангиографию (ЧЧХГ, ИОХГ), релапароскопию, УЗИ, МРХПГ, ЭРХПГ [8]. Изучение отдаленных результатов реконструктивно-восстановительных, восстановительных и дренирующих операций у больных ПЖП проведено с использованием классификации Visick (1948), адаптированной Э.И. Гальпериным (1982) [14].

Результаты и обсуждение

Диагностика ПЖП во время операции и в послеоперационном периоде. Основанием к обнаружению ПЖП во время операции стало желчеистечение в области операции у 7 больных, появление в операционном поле желчи с видимым нарушением целостности ОЖП у 9 больных (рис. 2). Визуально и при помощи инструментальной ревизии у 6 пострадавших диагностировано полное пересечение ОЖП, подтвержденное ИОХГ. Повреждение ОЖП у остальных 10 больных выявлено только после выполнения ИОХГ, что позволило установить его полное пересечение у 4 пациентов, частичное пересечение – у 5, частичную окклюзию – у 1. Изучение клинических проявлений ПЖП, развившихся у пострадавших в послеоперационном периоде, позволило выделить три ведущих признака – желтуху у 19 больных, наружный желчный свищ – у 24, желчный перитонит – у 18.

Развитие при ПЖП механической желтухи коррелировало с гипербилирубинемией, повышением активности АлАТ и АсАТ, а развитие желчного перитонита – с лейкоцитозом и сдвигом лейкоцитарной формулы влево, повышением СОЭ ($p < 0,05$). Вместе с тем у больных с наружным желчным свищом характерных изменений лабораторных показателей не установлено [8, 15].

УЗИ выполняли всем пациентам, что позволяло выявлять косвенные признаки ПЖП – наличие свободной жидкости в брюшной полости и расширение внутрипеченочных желчных протоков (рис. 3). При развитии механической желтухи определяющим методом диагностики стала МРХПГ, которая позволила определить уровень и масштаб повреждения (рис. 4). Причиной механической желтухи стали повреждения, связанные с окклюзией ОЖП: полная окклюзия у 18 больных, частичная – у 1.

Течение послеоперационного периода у пациентов с наружным желчным свищом характеризовалось желчеистечением по контрольному

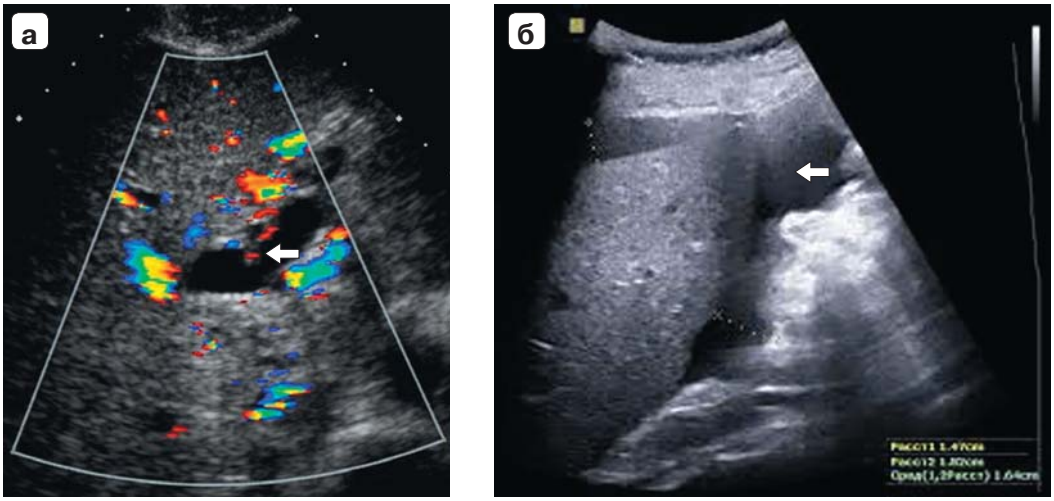

Рис. 3. Ультразвуковая сканограмма. Повреждение ОЖП: а – расширение внутрипеченочных желчных протоков, признаки обструкции ОЖП; б – свободная жидкость в брюшной полости.

Fig. 3. US-scan. Injury of common bile duct: a – intrahepatic bile ducts enlargement, signs of common bile duct obstruction; b – fluid in abdominal cavity.

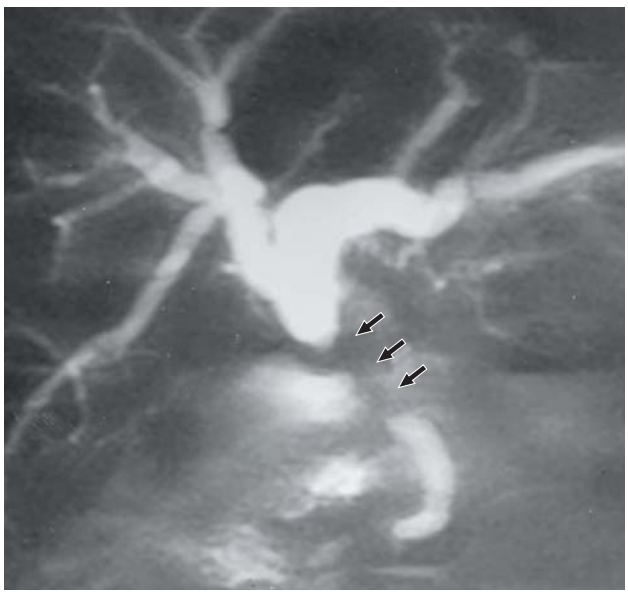

Рис. 4. Магнитно-резонансная холангиограмма. Окклюзия общего желчного протока, механическая желтуха. Зона окклюзии ОЖП указана стрелками.

Fig. 4. MR cholangiogram. Occlusion of common bile duct, obstructive jaundice. Occlusion is indicated by the arrow.

Рис. 5. Холангиограмма. Повреждение ОЖП, наружное желчеистечение. Проксимальная культя пересеченного ОЖП указана стрелкой.

Fig. 5. Cholangiogram. Injury of common bile duct, external bile leakage. Proximal stump of intersected common bile duct is indicated by the arrow.

дренажу, установленному во время выполнения ХЭ, в объеме 361,5 ± 196,1 мл/сут. Для диагностики ПЖП у пострадавших с наружным желчным свищом выполняли фистулографию через дренаж (рис. 5). Полипозиционная фистулография позволила установить характер и уровень повреждения только у 8 больных, у остальных 16 пациентов в связи с недостаточной информативностью исследование дополнено МРХПГ (n = 8), ЭРХПГ (n = 2) и диагностической лапароскопией с ИОХГ (n = 6). Причиной формирования наружного желчного свища стало полное пересечение ОЖП у 12 больных, частичное – у 6, пересечение неосновных желчных протоков (НЖП) – у 6.

В связи с отсутствием характерной клинической симптоматики при желчном перитоните (n = 18) диагностика его распространенной формы осуществлена на 1, 3, 6, 8 и 12-е сутки, отграниченной – на 14-е сутки (рис. 6). Всем пациентам было выполнено УЗИ, при котором наличие свободной жидкости в брюшной полости выявлено у 15 больных и отграниченное скопление жидкости под печенью – у 3.

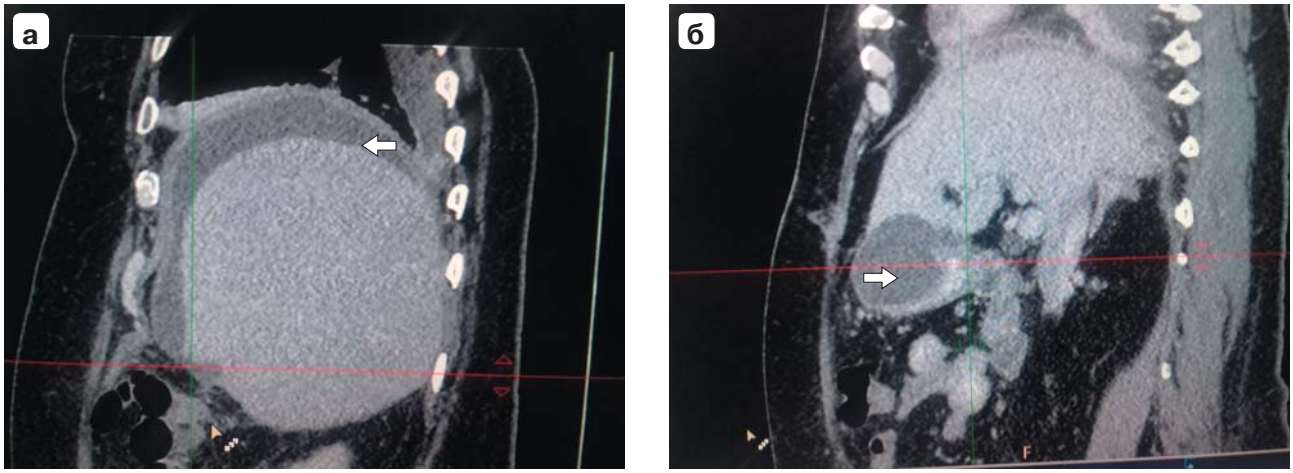

Рис. 6. Компьютерная томограмма. Повреждение желчного протока: а – затек желчи под диафрагмой справа; б – затек желчи под печенью слева.

Fig. 6. CT-scan. Bile duct injury: a – bile accumulation in the right subphrenic space; b – bile accumulation in the left subhepatic space.

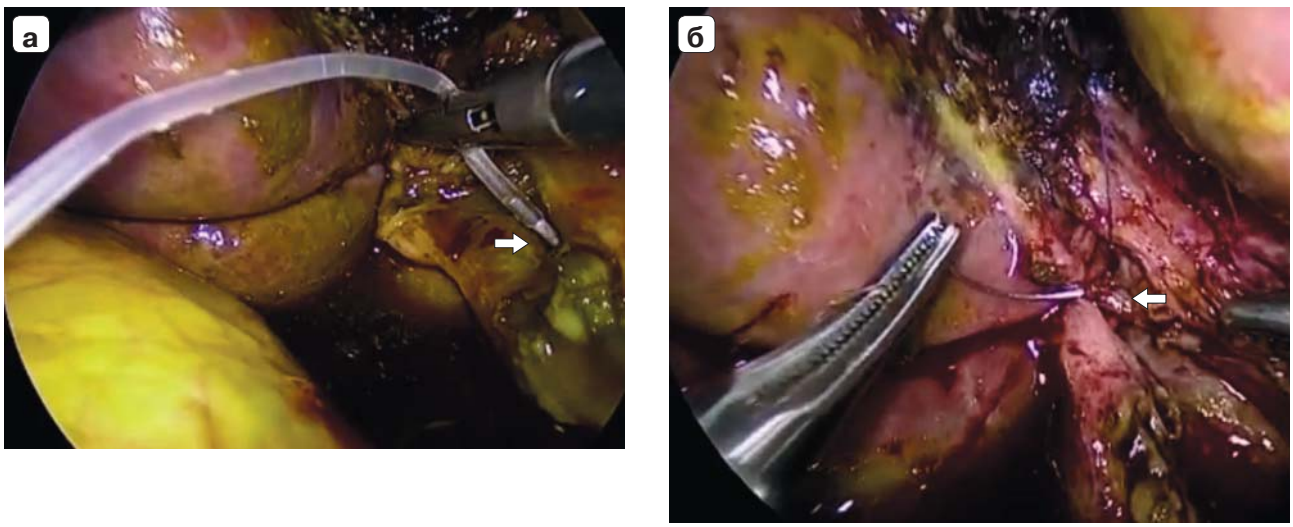

Рис. 7. Эндофото. Повреждение добавочного желчного протока: а – канюляция культи добавочного желчного протока; б – ушивание культи добавочного желчного протока.

Fig. 7. Endoscopic photo. Injury of additional bile duct: a – cannulation of the stump of accessory bile duct; b – closure of the stump of accessory bile duct.

Релапаротомия выполнена в 13 наблюдениях, релапароскопия – в 5 (рис. 7). Причиной развития желчного перитонита стало пересечение разной степени ОЖП и НЖП. Исследование механизмов ПЖП позволило установить, что более чем у 1/3 больных ПЖП произошло при использовании электрокоагуляции. У 50 больных диаметр ОЖП превышал 6 мм, средний диаметр составил 7,6 ± 3,0 мм.

Анализ полученных результатов позволил обосновать рациональный алгоритм обследования (рис. 8).

Следовательно, основанием к обнаружению ПЖП во время операции является желчеистечение в области операции и появление в операционном поле желчи с видимым нарушением целостности ОЖП, что согласуется с данными литературы [16, 17]. Диагностику ПЖП, заподозренного во время ХЭ, выполняют при осмотре и при помощи инструментальной ревизии. Появление желчеистечения в области операции строго диктует применение ИОХГ для подтверждения (исключения) повреждения и его анатомической характеристики, что совпадает с мнением других исследователей [18].

Полученные данные подтверждают результаты некоторых авторов, считающих, что послеоперационную диагностику ПЖП необходимо основывать на выявлении основных клинических форм: желтушной, с желчным перитонитом и с наружным желчным свищом [15, 19]. УЗИ является скрининговым методом диагностики ПЖП на основании косвенных признаков: наличия свободной жидкости в брюшной полости и расширения внутрипеченочных желчных протоков [8]. При развитии механической желтухи у

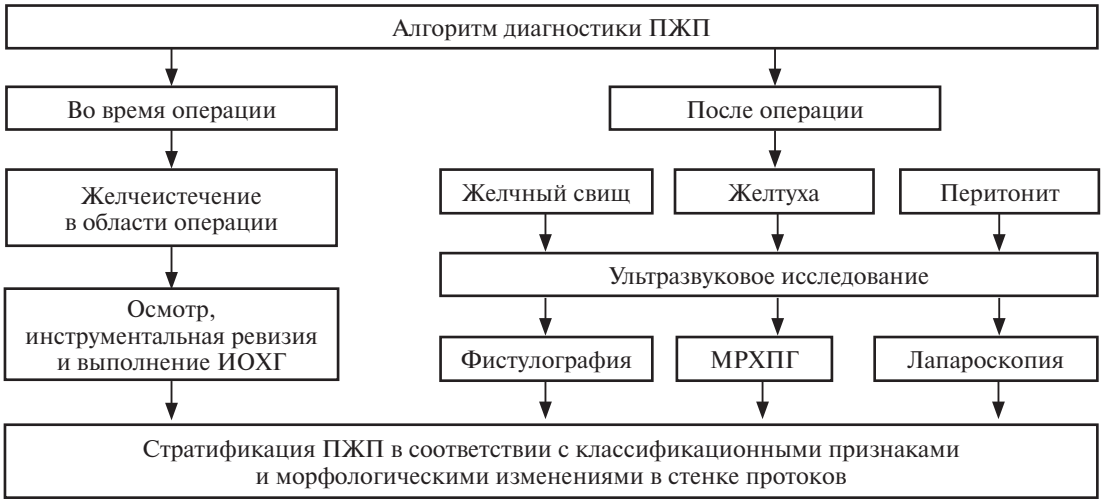

Рис. 8. Алгоритм диагностики ПЖП.

Fig. 8. Algorithm for diagnosis of bile duct injury.

пациентов с ПЖП определяющим методом диагностики является МРХПГ [8]. Исчерпывающей диагностикой при желчном перитоните является оценка клинических сведений, лабораторных показателей крови, данных УЗИ и (или) КТ о наличии свободной жидкости в брюшной полости [19]. При получении недостаточных данных для верификации повреждения целесообразно выполнять диагностическую лапароскопию. Желчеистечение по контрольному дренажу после ХЭ обязывает предпринимать активную тактику, которая сводится к исключению ПЖП. Для диагностики ПЖП у пострадавших с наружным желчным свищом рациональным является выполнение фистулографии через дренаж, а при ее неинформативности – МРХПГ и (или) ЭРХПГ [8].

Изучение механизмов ПЖП свидетельствует, что в 11–32,3% наблюдений ПЖП возникает при использовании электрокоагуляции, что обязывает выполнять резекцию культи ОЖП в пределах здоровых тканей [20–24]. Нами и другими исследователями установлено, что диаметр поврежденного ОЖП в большинстве наблюдений (67,3–72,0%) превышал 6 мм и позволял сформировать гепатикоеюноанастомоз (ГЕА) достаточной ширины. При этом диаметр ОЖП менее 6 мм выявлен в 17,9–24,5% наблюдений, что при полном пересечении ОЖП требует выполнения наружного дренирования во всех наблюдениях.

Особенности хирургического лечения пострадавших с ПЖП. Необходимо отметить, что все оперативные вмешательства по устранению ПЖП, диагностированных во время операции, выполняли в стационарах ВУ, где и были допущены повреждения. Вмешательства при полных повреждениях ОЖП, выявленных во время операции (1-я группа), представлены в табл. 1.

Восстановительные операции в виде формирования билиобилиарного анастомоза (ББА) были выполнены 3 больным, реконструктивно-восстановительное формирование ГЕА на отключенной по Ру петле тонкой кишки выполнено 3 другим больным с полным термическим пересечением ОЖП, наружное дренирование общего печеночного протока выполнено 4 пациентам.

Изучение результатов хирургического лечения лиц с ПЖП 2-й группы позволило установить, что своевременная диагностика частичного повреждения ОЖП ($n = 6$) диаметром до 3,7 ± 0,8 мм во время операции позволила произвести ушивание дефекта в стенке ОЖП на Т-образном дренаже открытым путем.

Отдаленные результаты были прослежены в сроки от 1 до 9 лет у всех ($n = 16$) пострадавших с ПЖП, выявленными во время операции.

Таблица 1. Основные варианты оперативных вмешательств при ПЖП, выявленных интраоперационно

Table 1. Main surgical interventions for intraoperatively diagnosed bile duct injuries

Группа	Число наблюдений, абс.							
	Всего	Восстановительные операции	Наружное дренирование	Реконструктивно-восстановительные операции	Инфекционные осложнения	ASA IV	Диаметр ОЖП <6 мм	Термическое повреждение
I	10	3/3**	4/3*	3/3**	–	1	3	5
II	6	6/5**	–	–	–	1	1	2

Примечание: * – в том числе вторым этапом выполнена реконструктивно-восстановительная операция; ** – в том числе больные, оперированные повторно в отдаленном периоде в связи со стриктурой ОЖП или ГЕА.

Хорошие результаты отмечены у 2 человек, удовлетворительные – у 3 и неудовлетворительные – у 11. Развитие неудовлетворительных результатов связано с развитием стриктур ББА у 3 больных, стриктур ГЕА – у 3 и стриктур ОЖП после ушивания частичного повреждения на Т-образном дренаже – у 5. Стриктуры ГЕА сформировались у 3 человек после реконструктивно-восстановительных вмешательств без учета термического характера повреждения ОЖП. Причиной развития стриктур после восстановительных операций на ОЖП стало преждевременное удаление Т-образного дренажа на 9–10-е сутки.

Таким образом, формирование порочных ББА при ПЖП, выявленных во время операции, не оправдано в связи с его полным рубцеванием в послеоперационном периоде, что также отмечают другие авторы [22, 25]. Нами установлено, что выполнение наружного дренирования ОЖП как первого этапа лечения при узком ОЖП, высоком операционно-анестезиологическом риске (ASA IV) исключает риск грозных осложнений и позволяет выполнить успешную реконструктивно-восстановительную операцию через 3,5 ± 1,2 мес с хорошими отдаленными результатами. Это совпадает и с результатами других авторов [25]. Выполнение наружного желчеотведения является единственным прогностически адекватным оперативным вмешательством при выявлении ПЖП в стационарах второго уровня.

Оперативные вмешательства по устранению ПЖП, диагностированных в послеоперационном периоде у 51 пациента, выполняли в медицинских учреждениях ТУ, а в учреждениях ВУ – у 10, в том числе 1 оперативное вмешательство выполнено борт-хирургом учреждения ТУ. При полном повреждении ОЖП, выявленном в послеоперационном периоде (3-я группа), восстановительные операции выполнены в 6 наблюдениях (из них 3 пациентам в медицинских учреждениях ВУ): формирование ББА выполнено 3 больным, снятие лигатуры с ОЖП и последующее дренирование ОЖП Т-образным дренажом – 3. ББА были сформированы на фоне термического повреждения 2 больным, механического – 1 (табл. 2).

Реконструктивно-восстановительные операции при полном пересечении ОЖП выполнены 29 больным: 9 пациентам в качестве основного этапа лечения, 20 – в качестве второго этапа после наружного дренирования. Необходимость наружного дренирования была связана с опасностью развития тяжелых осложнений на фоне диаметра пересеченного протока менее 6 мм у 8 больных и наличия инфекционно-гнойных осложнений – у 12. У 3 из 12 пациентов с развитием инфекционно-гнойных осложнений был высокий операционно-анестезиологический риск (ASA IV). Кроме того, в 12 наблюдениях из 20, в которых было выполнено наружное дренирование, также было нанесено термическое повреждение ОЖП. Полное ПЖП, выявленное в послеоперационном периоде при наличии инфекционно-гнойных осложнений, побуждало осуществлять двухэтапные вмешательства: первым этапом – наружное дренирование, вторым – формирование ГЕА на отключенной по Ру петле тонкой кишки на каркасном дренаже у 12 пострадавших.

Наружное дренирование ОЖП выполнено 5 больным после термического повреждения. Через 2,5–3 мес всем пациентам выполнен ГЕА на отключенной по Ру петле тонкой кишки.

Изучение результатов хирургического лечения больных с ПЖП 4-й группы позволило установить, что при частичных повреждениях, выявленных в послеоперационном периоде (n = 12), выполнено 11 восстановительных (из них 5 в медицинских учреждениях ВУ, в том числе 1 борт-хирургом медицинского учреждения ТУ) и 1 реконструктивная операция.

В 5-й группе, включавшей 9 пациентов с повреждением НЖП, выявленным в послеоперационном периоде, желчеистечение было остановлено при релапароскопии клипированием добавочных желчных протоков (n = 5) и рекли-

Таблица 2. Основные варианты оперативных вмешательств при ПЖП, выявленных в послеоперационном периоде

Table 2. Main surgical interventions for postoperatively diagnosed bile duct injuries

Группа	Число наблюдений, абс.								
	Всего	Восстановительные операции	Наружное дренирование	Реконструктивно-восстановительные операции	Реклипирование НЖП	Инфекционно-гнойные осложнения	ASA IV	Диаметр ОЖП <6 мм	Термическое повреждение
III	40	6/3**	5	29/20*/1**	–	12	3	8	12
IV	12	11/4**	–	1	–	5	–	1	5
V	9	–	–	–	9/1**	3	–	–	5

Примечание: * – в том числе первым этапом выполнено наружное дренирование; ** – в том числе больные, оперированные повторно.

пированием культи пузырного протока (n = 4), из них 1 в медицинском учреждении ВУ.

Отдаленные результаты хирургического лечения пострадавших с ПЖП, выявленными в послеоперационном периоде, прослежены в сроки от 1 до 9 лет у 51 из 61 пациентов. Отличные и хорошие результаты отмечены у 36 пациентов, удовлетворительные – у 6 и неудовлетворительные – у 9. Развитие неудовлетворительных результатов связано со стриктурами ББА – у 3 больных (оперированы в медицинских учреждениях ВУ), стриктурой ГЕА – у 1 (оперирован в медицинском учреждении ТУ), стриктурами ОЖП после ушивания частичного повреждения на Т-образном дренаже – у 4 и неадекватным реклипированием пузырного протока – у 1 (все оперированы в медицинских учреждениях ВУ). Причины развития стриктур во время формирования ББА такие же, что и во время формирования ББА при ПЖП, выявленном во время операции. Стриктура ГЕА развилась вследствие его микронесостоятельности в раннем послеоперационном периоде в связи с формированием анастомоза с культей ОЖП после его термического повреждения. Причиной развития стриктур после восстановительных операций на ОЖП стало преждевременное удаление Т-образного дренажа. Необходимо отметить, что восстановительное оперативное вмешательство (ушивание на Т-образном дренаже) при частичном повреждении ОЖП, выполненное борт-хирургом ЛОКБ, завершилось выздоровлением пациентки с отличным отдаленным результатом, в том числе благодаря адекватной продолжительности дренирования (7 мес).

Анализ результатов хирургического лечения пациентов с ПЖП, выявленными в послеоперационном периоде, свидетельствует о том, что большинство неудовлетворительных отдаленных результатов (n = 8) было связано с попыткой устранения ПЖП в медицинских учреждениях ВУ, что также отмечают в своих работах и другие авторы, упоминающие учреждения, в которых отсутствует специализированная медицинская помощь [8, 16]. При детальном изучении причины неудовлетворительного отдаленного результата (n = 1) в медицинском учреждении ТУ выявлено отсутствие учета термического механизма повреждения. Это привело в последующем к формированию стриктуры ГЕА и повторному формированию соустья. Своевременная консультация с вышестоящим медицинским учреждением и привлечение из стационара ТУ хирурга, обладающего опытом в области гепатобилиарной хирургии, позволяет своевременно и одномоментно добиваться хороших результатов лечения. Наглядная оценка эффективности устранения ПЖП по отдаленным результатам лечения в зависимости от уровня медицинского учреждения представлена в табл. 3.

Установлено, что интраоперационная диагностика позволяет своевременно устранить ПЖП и избежать грозных осложнений. Вместе с тем неадекватная попытка и выбор радикального хирургического вмешательства в лечебных учреждениях ВУ приводят к возникновению послеоперационных осложнений в виде стриктур ББА, несостоятельности ГЕА, что ведет к неудовлетворительным отдаленным результатам и необходимости выполнения повторных оперативных вмешательств.

Изучение данных диагностики ПЖП, экспериментального исследования морфологических изменений в зависимости от механизма повреждения, а также анализ непосредственных и отдаленных результатов различных вариантов хирургического лечения при ПЖП позволили установить ведущие критерии, влияющие на выбор рационального варианта оперативного вмешательства (p < 0,05) [17, 20]. К общим критериям следует относить операционно-анестезиологический риск и наличие инфекционно-гнойных осложнений, к локальным – масштаб повреждения желчного протока, механизм повреждения и диаметр поврежденного протока.

Наружное дренирование необходимо выполнять при полном ПЖП, выявленном во время операции или после нее, целесообразно при узком ОЖП, наличии инфекционно-гнойных осложнений, высоком операционно-анестезио-

Таблица 3. Зависимость отдаленных результатов лечения пациентов с ПЖП от уровня медицинского учреждения, оказавшего медицинскую помощь, и сроков выявления

Table 3. Correlation of long-term results of treatment of bile duct injuries, level of hospital and time of diagnosis

Отдаленные результаты	Число наблюдений, абс.		
	медицинское учреждение второго уровня		медицинское учреждение третьего уровня
	ПЖП выявлено интраоперационно	ПЖП выявлено после операции	ПЖП выявлено после операции
Отличные			17
Хорошие	2	–	19
Удовлетворительные	3	–	6
Неудовлетворительные	11	8	1

Рис. 9. Холангиограмма. Повреждение ОЖП. Стрелкой указана проксимальная культя ОЖП.

Fig. 9. Cholangiogram. Injury of common bile duct. Proximal stump of common bile duct is indicated by the arrow.

Рис. 10. Схема формирования ГЕА на отключенной по Ру петле тонкой кишки.

Fig. 10. Roux-en-Y hepaticojejunostomy scheme.

логическом риске (ASA IV), термическом характере повреждения, которое позволяет избежать развития грозных осложнений и обеспечивает возможность выполнения успешной реконструктивно-восстановительной операции через 3,5 ± 1,2 мес (рис. 9). Реконструктивно-восстановительное оперативное вмешательство в виде формирования гепатикоеюноанастомоза по Ру целесообразно считать операцией выбора по устранению полных повреждений ОЖП, выявленных как во время первичной операции, так и после нее, только при диаметре ОЖП более 6 мм, отсутствии инфекционно-гнойных осложнений, ASA I–III (рис. 10).

Восстановительное оперативное вмешательство целесообразно выполнять при выявлении частичного (краевого) повреждения ОЖП или его окклюзии (клипсой, лигатурой) как во время операции, так и после нее (рис. 11). Выполняют ушивание на каркасном Т-образном дренаже со сроком дренирования не менее 6 мес с целью профилактики рубцовой стриктуры. Эндоскопическое транспапиллярное стентирование при частичном (краевом) повреждении ОЖП является альтернативой продолжительному применению Т-образного дренажа. Устранение желчеистечения из НЖП достигается их клипированием или ушиванием.

Таким образом, проведенный анализ позволил предложить программу диагностики и устранения ПЖП в зависимости от уровня медицинских учреждений согласно законодательству РФ. Реализация данной программы позволяет обеспечить своевременную диагностику ПЖП,

Рис. 11. Холангиограмма. Стентирование ОЖП.

Fig. 11. Cholangiogram. Stenting of common bile duct.

минимизировать число ранних и поздних послеоперационных осложнений с отличными, хорошими и удовлетворительными отдаленными результатами. Залогом уменьшения числа ПЖП является профилактика и недопущение их. Детализация диагностического и лечебного алгоритмов продолжается в условиях проспективного исследования, результаты которого будут предметом следующего сообщения.

Заключение

Оказание помощи при ПЖП в медицинских учреждениях второго уровня следует завершать выполнением наружного дренирования с дальнейшей эвакуацией больного в лечебные учреждения третьего уровня после стабилизации его состояния.

Выполнение реконструктивно-восстановительных оперативных вмешательств необходимо осуществлять в лечебных учреждениях третьего уровня, специализирующихся в выполнении подобных операций на желчевыводящих протоках.

Ранняя диагностика повреждений желчевыводящих протоков и адекватный выбор оперативного вмешательства, с учетом всех характеристик повреждения, позволят добиваться благоприятных результатов и хорошего качества жизни в отдаленном периоде у всех пострадавших.

Участие авторов

Ромащенко П.Н. – концепция и дизайн исследования, утверждение окончательного варианта статьи.

Майстренко Н.А. – редактирование.

Прядко А.С. – редактирование.

Алиев А.К. – сбор и обработка материала, статистическая обработка данных, написание текста, ответственность за целостность всех частей статьи.

Authors' participation

Romashchenko P.N. – concept and design of the study, approval of the final article.

Maistrenko N.A. – editing.

Pryadko A.S. – editing.

Aliev A.K. – collection and processing of material, statistical analysis, writing text, responsibility for the integrity of all parts of the article.

Список литературы

1. Alexander H.C., Bartlett A.S., Wells C.I., Hannam J.A., Moore M.R., Poole G.H., Merry A.F. Reporting of complications after laparoscopic cholecystectomy: a systematic review. *HPB (Oxford)*. 2018; 20 (9): 786–794. http://doi.org/10.1016/j.hpb.2018.03.004. Epub 2018 Apr 9.
2. Ильченко А.А. Болезни желчного пузыря и желчных путей: Руководство для врачей. 2-е изд., перераб. и доп. М.: Медицинское информационное агентство, 2011. 880 с.
3. Hariharan D., Psaltis E., Scholefield J., Lobo D.N. Quality of life and medico-legal implications following iatrogenic bile duct injuries. *World J. Surg*. 2017; 41 (1): 90–99. http://doi.org/10.1007/s00268-016-3677-9.
4. Абдоминальная хирургия. Краткое издание национального руководства под ред. И.И. Затевахина, А.И. Кириенко, В.А. Кубышкина. М.: ГЭОТАР-Медиа, 2016. 912 с.
5. Чернышев В.Н., Романов В.Е. Повреждения и рубцовые сужения желчных протоков. Самара: Офорт, 2001. 208 с.
6. Lillemoe K.D., Melton G.B., Cameron J.L., Pitt H.A., Campbell K.A., Talamini M.A., Sauter P.A., Coleman J., Yeo C.J. Postoperative bile duct strictures: management and outcome in the 1990-s. *Ann. Surg*. 2000; 232 (3): 430–441.
7. Ничитайло М.Е., Скумс А.В. Хирургическое лечение повреждений и стриктур желчных протоков после холецистэктомии. Альманах Института хирургии им. А.В. Вишневского. 2008; 3 (3): 71–76.
8. Майстренко Н.А., Ромащенко П.Н., Прядко А.С., Алиев А.К. Обоснование хирургической тактики при ятрогенных повреждениях желчевыводящих протоков. Вестник хирургии имени И.И. Грекова. 2015; 174 (5): 22–31.
9. Fingerhut A., Dziri C., Garden O., Gouma D., Millat B., Neugebauer E., Paganini A., Targarona E. ATOM, the all-inclusive, nominal EAES classification of bile duct injuries during cholecystectomy. *Surg. Endosc*. 2013; 27 (12): 4608–4619. http://doi.org/10.1007/s00464-013-3081-6.
10. Strasberg S.M., Brunt L.M. Rationale and use of the critical view of safety in laparoscopic cholecystectomy. *J. Am. Coll. Surg*. 2010; 211 (1): 132–138. http://doi.org/10.1016/j.jamcollsurg.2010.02.053.
11. Schmidt S.C., Langrehr J.M., Hintze R.E., Neuhaus P. Long-term results and risk factors influencing outcome of major bile duct injuries following chjlecystectomy. *Br. J. Surg*. 2005; 92 (1): 76–82.
12. Майстренко Н.А., Ромащенко П.Н., Алиев А.К. Способ безопасной лапароскопической холецистэктомии. Приоритетная справка №2016128391 от 12.07.2016 г.
13. Федеральный закон "Об основах охраны здоровья граждан в Российской Федерации" от 21.11.2011 № 323-ФЗ (последняя редакция). http://www.consultant.ru/document/cons_doc_LAW_121895.
14. Гальперин Э.И., Кузовлев Н.Ф., Корагюлян С.Р. Рубцовые стриктуры желчных протоков. М.: Медицина, 1982. 240 с.
15. Maystrenko N., Romashchenko P., Aliev A., Sibirev S. Acute injury of bile ducts. *Res. J. Med. Sci*. 2016; 10 (1): 740–744. http://doi.org/10.3923/rjmsci.2016.740-744.
16. Felekouras E., Petrou A., Neofytou K., Moris D., Dimitrokallis N., Bramis K., Griniatsos J., Pikoulis E., Diamantis T. Early or delayed intervention for bile duct injuries following laparoscopic cholecystectomy? A dilemma looking for an answer. *Gastroenterol. Res. Pract*. 2015; 2015: 104235. http://doi.org/10.1155/2015/104235.
17. Sahajpal A.K., Chow S.C., Dixon E., Greig P.D., Gallinger S., Wei A.C. Bile duct injuries associated with laparoscopic cholecystectomy: timing of repair and long-term outcomes. *Arch. Surg*. 2010; 145 (8): 757–763. http://doi.org/10.1001/archsurg.2010.153.
18. Donatelli G., Vergeau B.M., Derhy S., Dumont J.L., Tuszynski T., Dhumane P., Meduri B. Combined endoscopic and radiologic approach for complex bile duct injuries. *Gastrointest. Endosc*. 2014; 79 (5): 855–864. http://doi.org/10.1016/j.gie.2013.12.034.
19. Sikora S.S. Postcholecystectomy benign biliary stricture: surgery is the gold standard. *J. Dig. Endosc*. 2012; 3 (5): 36–39. http://doi.org/10.4103/0976-5042.95029.
20. Майстренко Н.А., Ромащенко П.Н., Алиев А.К., Сибирев С.А. Острое повреждение желчевыводящих протоков. Вестник Российской военно-медицинской академии. 2016; 53 (1): 124–130.
21. Bektas H., Kleine M., Tamac A., Klempnauer J., Schrem H. Clinical application of the Hanover classification for iatrogenic bile duct lesions. *HPB Surg*. 2011; 612384. http://doi.org/10.1155/2011/612384. Epub 2012 Jan 5.
22. Nuzzo G., Giuliante F., Giovannini I., Ardito F., D'Acapito F., Vellone M., Murazio M., Capelli G. Bile duct injury during

laparoscopic cholecystectomy: results of an Italian national survey on 56591 cholecystectomies. *Arch. Surg.* 2005; 140 (10): 986–992.
23. Strasberg S.M. Avoidence of biliary injury during laparoscopic cholecystectomy. *J. Hepatobiliary Pancreatic. Surg.* 2002; 9 (5): 543–547.
24. Stewart L., Way L.W. Laparoscopic bile duct injuries: timing of surgical repair does not influence success rate. A multivariate analysis of factors influencing surgical outcomes. *HPB.* 2009; 11 (6): 516–522. http://doi.org/10.1111/j.1477-2574.2009.00096.x.
25. Красильников Д.М., Фаррахов А.З., Курбангалеев А.И. Хирургическая тактика при ятрогенных повреждениях желчевыводящих протоков. Практическая медицина. 2010; 47 (8): 20–29.

References

1. Alexander H.C., Bartlett A.S., Wells C.I., Hannam J.A., Moore M.R., Poole G.H., Merry A.F. Reporting of complications after laparoscopic cholecystectomy: a systematic review. *HPB (Oxford)*. 2018; 20 (9): 786–794. http://doi.org/10.1016/j.hpb.2018.03.004. Epub 2018 Apr 9.
2. Ilchenko A.A. *Bolezni zhelchnogo puzyrya i zhelchnyh putej: Rukovodstvo dlya vrache* [Diseases of the gall bladder and bile ducts: handbook for doctors]. the 2nd prod., reslave. and additional. Moscow: Meditsinskoye informatsionnoye agentstvo, 2011. 880 p. (In Russian)
3. Hariharan D., Psaltis E., Scholefield J., Lobo D.N. Quality of life and medico-legal implications following iatrogenic bile duct injuries. *World J. Surg.* 2017; 41 (1): 90–99. http://doi.org/10.1007/s00268-016-3677-9.
4. *Abdominal'naya khirurgiya. Kratkoe izdanie nacional'nogo rukovodstva* [Abdominal surgery]. The short edition of national leaders under the editorship of I.I. Zatevakhin, A.I. Kiriyenko, V.A. Kubyshkin. Moscow: GEOTAR-media, 2016. 912 p. (In Russian)
5. Chernyshev V.N., Romanov V.E. *Povrezhdeniya i rubcovye suzheniya zhelchnyh protokov.* [Damage and cicatricial stenosis of the bile ducts]. Samara: Ofort, 2001. 208 p. (In Russian)
6. Lillemoe K.D., Melton G.B., Cameron J.L., Pitt H.A., Campbell K.A., Talamini M.A., Sauter P.A., Coleman J., Yeo C.J. Postoperative bile duct strictures: management and outcome in the 1990-s. *Ann. Surg.* 2000; 232 (3): 430–441.
7. Nichitaylo M.E., Skums A.V. Surgical treatment of injuries and strictures of the bile ducts after cholecystectomy. *Al'manah Instituta khirurgii im. A.V. Vishnevskogo.* 2008; 3 (3): 71–76. (In Russian)
8. Maystrenko N.A., Romashchenko P.N., Pryadko A.S., Aliyev A.K. Justification of surgical tactics for iatrogenic injuries of bile ducts. *Vestnik khirurgii imeni I.I. Grekova.* 2015; 174 (5): 22–31. (In Russian)
9. Fingerhut A., Dziri C., Garden O., Gouma D., Millat B., Neugebauer E., Paganini A., Targarona E. ATOM, the all-inclusive, nominal EAES classification of bile duct injuries during cholecystectomy. *Surg. Endosc.* 2013; 27 (12): 4608–4619. http://doi.org/10.1007/s00464-013-3081-6.
10. Strasberg S.M., Brunt L.M. Rationale and use of the critical view of safety in laparoscopic cholecystectomy. *J. Am. Coll. Surg.* 2010; 211 (1): 132–138. http://doi.org/10.1016/j.jamcollsurg.2010.02.053.
11. Schmidt S.C., Langrehr J.M., Hintze R.E., Neuhaus P. Long-term results and risk factors influencing outcome of major bile duct injuries following chjlecystectomy. *Br. J. Surg.* 2005; 92 (1): 76–82.
12. Maystrenko N.A., Romashchenko P.N., Aliyev A.K. *Sposob bezopasnoj laparoskopicheskoj holecistehktomii* [The method of safe laparoscopic cholecystectomy]. Priority reference No. 2016128391 of 12.07.2016. (In Russian)
13. *Ob osnovakh okhrany zdorov'ya grazhdan v Rossiyskoy Federatsii* [Federal Law "On the Principles of the Protection of the Health of Citizens in the Russian Federation" of 21.11.2011 N 323-FZ (last revised)]. http://www.consultant.ru/document/cons_doc_LAW_121895. (In Russian)
14. Galperin E.I., Kuzovlev N.F., Koragyulyan S.R. *Rubcovye striktury zhelchnyh protokov* [Cicatricial strictures of the bile ducts]. Moscow: Medicine, 1982. 240 p. (In Russian)
15. Maystrenko N., Romashchenko P., Aliev A., Sibirev S. Acute injury of bile ducts. *Res. J. Med. Sci.* 2016; 10 (1): 740–744. http://doi.org/10.3923/rjmsci.2016.740-744.
16. Felekouras E., Petrou A., Neofytou K., Moris D., Dimitrokallis N., Bramis K., Griniatsos J., Pikoulis E., Diamantis T. Early or delayed intervention for bile duct injuries following laparoscopic cholecystectomy? A dilemma looking for an answer. *Gastroenterol. Res. Pract.* 2015; 2015: 104235. http://doi.org/10.1155/2015/104235.
17. Sahajpal A.K., Chow S.C., Dixon E., Greig P.D., Gallinger S., Wei A.C. Bile duct injuries associated with laparoscopic cholecystectomy: timing of repair and long-term outcomes. *Arch. Surg.* 2010; 145 (8): 757–763. http://doi.org/10.1001/archsurg.2010.153.
18. Donatelli G., Vergeau B.M., Derhy S., Dumont J.L., Tuszynski T., Dhumane P., Meduri B. Combined endoscopic and radiologic approach for complex bile duct injuries. *Gastrointest. Endosc.* 2014; 79 (5): 855–864. http://doi.org/10.1016/j.gie.2013.12.034.
19. Sikora S.S. Postcholecystectomy benign biliary stricture: surgery is the gold standard. *J. Dig. Endosc.* 2012; 3 (5): 36–39. http://doi.org/10.4103/0976-5042.95029.
20. Maystrenko N.A., Romashchenko P.N., Aliyev A.K., Sibirev S.A. Acute injury of the bile ducts. *Vestnik Rossijskoj voenno-medicinskoj akademii.* 2016; 53 (1): 124–130. (In Russian)
21. Bektas H., Kleine M., Tamac A., Klempnauer J., Schrem H. Clinical application of the Hanover classification for iatrogenic bile duct lesions. *HPB Surg.* 2011; 612384. http://doi.org/10.1155/2011/612384. Epub 2012 Jan 5.
22. Nuzzo G., Giuliante F., Giovannini I., Ardito F., D'Acapito F., Vellone M., Murazio M., Capelli G. Bile duct injury during laparoscopic cholecystectomy: results of an Italian national survey on 56591 cholecystectomies. *Arch. Surg.* 2005; 140 (10): 986–992.
23. Strasberg S.M. Avoidence of biliary injury during laparoscopic cholecystectomy. *J. Hepatobiliary Pancreatic. Surg.* 2002; 9 (5): 543–547.
24. Stewart L., Way L.W. Laparoscopic bile duct injuries: timing of surgical repair does not influence success rate. A multivariate analysis of factors influencing surgical outcomes. *HPB.* 2009; 11 (6): 516–522. http://doi.org/10.1111/j.1477-2574.2009.00096.x.
25. Krasilnikov D.M., Farrakhov A.Z., Kurbangaleev A.I. Surgical tactics for iatrogenic injuries of the bile ducts. *Prakticheskaya medicina.* 2010; 47 (8): 20–29. (In Russian)

Сведения об авторах [Authors info]

Ромащенко Павел Николаевич – доктор мед. наук, профессор, член-корреспондент РАН, начальник кафедры и клиники факультетской хирургии им. С.П. Федорова ФГБВОУ ВПО “Военно-медицинская академия им. С.М. Кирова” МО РФ.

Майстренко Николай Анатольевич – доктор мед. наук, профессор, академик РАН, профессор кафедры факультетской хирургии им. С.П. Федорова ФГБВОУ ВПО “Военно-медицинская академия им. С.М. Кирова” МО РФ.

Прядко Андрей Станиславович – канд. мед. наук, ассистент кафедры факультетской хирургии им. С.П. Федорова ФГБВОУ ВПО “Военно-медицинская академия им. С.М. Кирова” МО РФ, заместитель главного врача по хирургической помощи ГБУЗ Ленинградская областная клиническая больница.

Алиев Арсен Камильевич – канд. мед. наук, преподаватель кафедры факультетской хирургии им. С.П. Федорова ФГБВОУ ВПО “Военно-медицинская академия им. С.М. Кирова” МО РФ.

Для корреспонденции*: Ромащенко Павел Николаевич – 194044, г. Санкт-Петербург, ул. Акад. Лебедева, д. 6.
Тел.: 8-812-2923485, 8-911-210-89-90 (моб.). E-mail: Romashchenko@rambler.ru

Pavel N. Romashchenko – Doct. of Med. Sci., Professor, Corresponding-Member of RAS, Head of the Fedorov Chair and Clinic of Faculty-Based Surgery of the Kirov Military Medical Academy.

Nikolay A. Maystrenko – Doct. of Med. Sci., Professor, Academician of RAS, Professor of the Fedorov Chair of Faculty-Based Surgery of the Kirov Military Medical Academy.

Andrey S. Pryadko – Cand. of Med. Sci., Assistant of the Fedorov Chair of Faculty-Based Surgery, Kirov Military Medical Academy, Deputy Chief Physician for Surgical Care at the Leningrad Regional Clinical Hospital.

Arsen K. Aliev – Cand. of Med. Sci., Lecturer of the Fedorov Chair of Faculty-Based Surgery, Kirov Military Medical Academy.

For correspondence*: Pavel N. Romashchenko – 6, Akad. Lebedeva str., St. Petersburg, 194044, Russian Federation.
Phone: +7-812-2923485, +7-911-210-89-90. E-mail: Romashchenko@rambler.ru

Статья поступила в редакцию журнала 07.10.2018. Принята к публикации 30.10.2018.
Received 7 October 2018. Accepted for publication 30 October 2018.