Миниинвазивные технологии при механической желтухе
Minimally invasive technologies for obstructive jaundice

ISSN 1995-5464 (Print); ISSN 2408-9524 (Online)
DOI: 10.16931/1995-5464.2019274-87

Современные подходы к лечению осложнений эндоскопических транспапиллярных вмешательств

*Шаповальянц С.Г.[1], Будзинский С.А.[1, 2], Федоров Е.Д.[1], Бордиков М.В.[1, 2], Захарова М.А.[3]**

[1] *Кафедра госпитальной хирургии №2 с научно-исследовательской лабораторией хирургической гастроэнтерологии и эндоскопии ФГБОУ ВО "Российский национальный исследовательский медицинский университет им. Н.И. Пирогова"; 117513, Москва, ул. Островитянова, д. 1, Российская Федерация*

[2] *Городская клиническая больница №31 Департамента здравоохранения г. Москвы; 119414, Москва, ул. Лобачевского, д. 42, Российская Федерация*

[3] *ФГБУ "Национальный медицинский исследовательский центр хирургии им. А.В. Вишневского" Минздрава России; 117997, Москва, ул. Большая Серпуховская, д. 27, Российская Федерация*

Цель. Ретроспективно оценить результаты лечения осложнений эндоскопических ретроградных транспапиллярных вмешательств.

Материал и методы. С 01.01.2008 по 01.01.2019 выполнено 5701 ретроградное эндоскопическое вмешательство. Общая частота осложнений составила 1,5%, летальность – 0,24%. Кровотечение после эндоскопической папиллосфинктеротомии развилось в 13 (0,22%) наблюдениях, острый панкреатит осложнил течение послеоперационного периода в 49 (10,85%) наблюдениях, ретродуоденальная перфорация произошла у 24 (0,42%) больных.

Результаты. Кровотечение после эндоскопической папиллосфинктеротомии в большинстве наблюдений останавливали эндоскопически – инфильтрацией краев ампулы большого сосочка двенадцатиперстной кишки раствором адреналина и точечной коагуляцией. В 1 наблюдении развилось массивное интраоперационное кровотечение, эндоскопический гемостаз был неэффективным. Пациент оперирован, наступило выздоровление. Рецидивов кровотечения не было. Летальный исход отмечен у пациента с массивным кровотечением на 3-и сутки после вмешательства. Ретродуоденальная перфорация развилась у 24 (0,42%) пациентов. Эндоскопическое лечение предпринято в 16 наблюдениях, оказалось эффективным в 15 (93,75%). Летальность в группе перфораций составила 20,8%. Стентирование протока поджелудочной железы при постманипуляционном панкреатите предпринято в 30 (61,2%) наблюдениях, технически осуществлено – в 28 (93,3%). У 26 (86,7%) больных процедура привела к выздоровлению. В 2 наблюдениях, несмотря на успешное панкреатическое стентирование, отмечено прогрессирование острого панкреатита и летальный исход. Летальность составила 25%.

Заключение. Лечение при осложнениях ЭРХПГ является продолжительным, трудоемким и дорогостоящим. Крайне важна своевременная диагностика осложнения, оценка его тяжести. Необходимо выбрать адекватный способ его ликвидации. Для сокращения числа осложнений следует тщательно учитывать факторы риска, четко определять показания к ЭРПХПГ, строго соблюдать технику вмешательства. Считаем необходимым стремиться устранять осложнения миниинвазивным эндоскопическим способом, поскольку хирургическое лечение сопровождается более высокой послеоперационной летальностью, увеличением продолжительности и стоимости лечения.

Ключевые слова: *печень, желчные протоки, поджелудочная железа, проток поджелудочной железы, большой сосочек двенадцатиперстной кишки, ЭРХПГ, ЭПСТ, кровотечение, панкреатит, перфорация, гемостаз, стентирование, клипирование.*

Ссылка для цитирования: Шаповальянц С.Г., Будзинский С.А., Федоров Е.Д., Бордиков М.В., Захарова М.А. Современные подходы к лечению осложнений эндоскопических транспапиллярных вмешательств. *Анналы хирургической гепатологии.* 2019; 24 (2): 74–87. DOI: 10.16931/1995-5464.2019274-87.

Авторы подтверждают отсутствие конфликтов интересов.

Current approaches to the treatment of complications of endoscopic transpapillary interventions

*Shapovaliyants S.G.[1], Budzinskiy S.A.[1, 2], Fedorov E.D.[1], Bordikov M.V.[1, 2], Zakharova M.A.[3]**

[1] *Chair of Hospital-Based Surgery №2 with Research Laboratory of Surgical Gastroenterology and Endoscopy, Pirogov Russian National Research Medical University; 1, Ostrovitianova str., Moscow, 117513, Russian Federation*

[2] *Municipal Clinical Hospital №31 of Moscow Department of Health; 42, Lobachevskogo str., Moscow, 119414, Russian Federation*

[3] *Vishnevsky National Medical Research Center for Surgery of Ministry of Health of Russia; 27, Bolshaya Serpukhovskaya str., Moscow, 117997, Russian Federation*

Objective. Retrospective analysis of the treatment of complications after endoscopic retrograde transpapillary interventions.

Material and methods. There were 5701 endoscopic retrograde interventions for the period from 01.01.2008 to 01.01.2019. Overall incidence of complications was 1.5%, mortality rate – 0.24%. Bleeding after endoscopic papillosphincterotomy developed in 13 (0.22%) cases, acute postoperative pancreatitis in 49 (10.85%) cases, ERCP-associated perforation in 24 (0.42%) patients.

Results. Endoscopic approach (epinephrine injection into the edges of major duodenal papilla and cautery) was usually effective for bleeding after endoscopic retrograde cholangiopancreatography. Massive intraoperative bleeding required surgical treatment in one case with favorable outcome. There were no cases of recurrent bleeding. One patient died due to severe bleeding in 3 days after surgery. ERCP-associated ("retroduodenal") perforation occurred in 24 (0.42%) patients. Endoscopic treatment was undertaken in 16 cases and was effective in 15 (93.75%) cases. Overall mortality among patients with ERCP-induced perforation was 20.8%. An attempt of pancreatic duct stenting for postoperative pancreatitis was made in 30 cases; successful procedure was in 28 (93.3%) cases. Surgery resulted recovery in 26 (86.7%) patients. Progression of acute postoperative pancreatitis followed by death occurred in 2 cases despite successful pancreatic duct stenting. Mortality rate was 25%.

Conclusion. Treatment of ERCP-associated complication is lengthy, time-consuming and expensive. Timely diagnosis and assessment of severity of complications is essential. It is necessary to determine an adequate surgical approach. Everyone should keep in mind all possible risk factors, clearly define the indications for ERCP and follow the technique of the procedure strictly in order to reduce complication rate. In our opinion, endoscopic approach is advisable for post-ERCP complications, because conventional surgery results higher postoperative mortality, increased duration and cost of treatment.

Keywords: *liver, bile ducts, pancreas, pancreatic duct, major duodenal papilla, ERCP, EPT, bleeding, pancreatitis, perforation, hemostasis, stenting, clipping.*

For citation: Shapovaliyants S.G., Budzinskiy S.A., Fedorov E.D., Bordikov M.V., Zakharova M.A. Current approaches to the treatment of complications of endoscopic transpapillary interventions. *Annaly khirurgicheskoy gepatologii = Annals of HPB surgery*. 2019; 24 (2): 74–87. (In Russian). DOI: 10.16931/1995-5464.2019274-87.

No conflict of interests to declare.

Введение

Эндоскопические ретроградные транспапиллярные вмешательства широко применяются в повседневной практике в диагностике и лечении различных заболеваний органов гепатопанкреатодуоденальной зоны (ГПДЗ) и при ряде из них являются стандартом. Это связано в первую очередь с тем, что эндоскопическая ретроградная холангиопанкреатикография (ЭРХПГ) и лечебные вмешательства на большом сосочке двенадцатиперстной кишки (БСДПК), желчевыводящих протоках и протоковой системе поджелудочной железы (ПЖ) характеризуются высокой эффективностью, малой травматичностью и коротким реабилитационным периодом по сравнению с традиционными хирургическими вмешательствами [1].

К настоящему времени убедительно доказано, что базовый транспапиллярный лечебный метод – эндоскопическая папиллосфиктеротомия (ЭПСТ) – технически выполним в 83,9–97,6% наблюдений. Эффективность ЭПСТ при заболеваниях терминального отдела общего желчного протока (ОЖП) и БСДПК достигает 82–98,1%. При этом, как и любому другому инвазивному вмешательству, ЭПСТ неизбежно сопутствуют определенные специфические осложнения, в ряде наблюдений приводящие к летальному исходу. К наиболее частым осложнениям относят кровотечение (частота 1–10%), перфорацию ДПК, перипапиллярной зоны или желчных протоков и протоков ПЖ (0,1–0,6%) и острый постманипуляционный панкреатит (1,6–15,7%) [2–11]. При этом летальность в результате раз-

вития подобных осложнений может достигать, по данным литературы, 0,3, 4,5–31 и 3,1–22,5% соответственно [4, 10–12].

Именно это заставило нас тщательно изучить и проанализировать причины развития наиболее частых и серьезных осложнений ретроградных транспапиллярных вмешательств в нашей клинике, а также оценить результаты различных видов их коррекции.

Материал и методы

С января 2008 по январь 2019 г. в клинике госпитальной хирургии №2 РНИМУ им. Н.И. Пирогова на базе ГКБ №31 выполнено 5701 ретроградное эндоскопическое вмешательство на билиарном тракте и протоковой системе ПЖ. Общая частота возникших осложнений составила 1,5%, летальность – 0,24%.

Кровотечение из зоны ЭПСТ в послеоперационном периоде развилось в 13 (0,22%) наблюдениях. Мужчин было 5 (38%), женщин – 8 (62%). Возраст варьировал от 31 до 79 лет (средний – 53,5 ± 11,77 года). Показанием к ЭПСТ в 4 (30,8%) наблюдениях был холедохолитиаз, в 4 (30,8%) – стеноз БСДПК, в 3 (23,1%) – опухоль головки ПЖ с формированием стриктуры дистального отдела ОЖП, в 2 (15,4%) – новообразование БСДПК. При анализе сроков развития кровотечения установлено, что осложнение развилось интраоперационно в 1 наблюдении, в 1-е сутки после вмешательства – в 2, на 2-е сутки – в 3, на 3-и сутки – в 6, а еще в 1 наблюдении – на 6-е сутки после первичной операции. Клинико-лабораторная картина кровотечения легкой степени отмечена у 6 больных, средней степени – у 4, тяжелой – у 3 пациентов.

Перфорация, связанная с выполнением транспапиллярного вмешательства, произошла в 24 (0,42%) наблюдениях. В этой группе было 20 (83%) женщин и 4 (17%) мужчины в возрасте 29–85 лет (средний – 60,2 ± 17,7 года). Показаниями к ретроградным вмешательствам считали холедохолитиаз у 13 (54,2%) больных, стеноз БСДПК – у 5 (20,8%), в 1 (4,2%) наблюдении – в сочетании с хроническим индуративным панкреатитом. Опухоль БСДПК была показанием к транспапиллярному вмешательству у 2 (8,3%) больных, опухоль головки ПЖ – у 1 (4,2%), хронический панкреатит с компрессией дистальных отделов ОЖП – у 1 (4,2%). Стеноз проксимальных отделов общего печеночного протока с распространением на проток правой и левой доли печени, причиной которого была компрессия лимфоузлами печеночно-двенадцатиперстной связки, был показанием к вмешательству у 1 (4,2%) пациента, компрессия лимфоузлами стенки двенадцатиперстной кишки (ДПК) – также у 1 (4,2%) больного. Основным клиническим проявлением у больных этой группы была механическая желтуха, отмеченная в 22 (91,7%) наблюдениях.

При определении причин и характера перфораций, связанных с ЭРХПГ, применяли рекомендованную ESGE классификацию M. Stapfer, объединяющую локализацию повреждений с клинической картиной, степенью тяжести, а также тактикой лечения. Классификация включает 4 типа повреждений [13]:

- тип I – перфорация пищевода, желудка, медиальной или латеральной стенки ДПК на фоне проведения эндоскопа;
- тип II – периампулярная перфорация;
- тип III – перфорация дистальных отделов желчевыводящих протоков;
- тип IV – газ в забрюшинной клетчатке без клинических и эндоскопических признаков перфорации.

Таким образом, у 1 (4,2%) пациента перфорация произошла во время проведения дуоденоскопа через грубо деформированный бульбодуоденальный переход на фоне опухоли головки ПЖ (I тип). У 22 (91,7%) больных ретродуоденальная перфорация произошла во время папиллотомии (II тип), а у 1 (4,2%) пациента – в результате некорректной манипуляции струной при канюляции ОЖП (III тип).

У 21 (87,5%) пациента перфорация была диагностирована во время или сразу после вмешательства, а в 3 (12,5%) наблюдениях – позднее 24 часов. При этом в 17 (70,8%) наблюдениях дефект обнаружен при эндоскопическом осмотре, в 3 (12,5%) – при холангиографии, в 3 (12,5%) – при КТ, а еще в 1 (4,2%) – лишь при лапароскопии.

Острый постманипуляционный панкреатит (ОПМП) развился в 49 (0,85%) наблюдениях. Женщин было 42 (85,7%), мужчин – 7 (14,3%), возраст составил 29–85 лет (средний – 57,3 ± ± 13,05 года). Основным клиническим проявлением была механическая желтуха – 45 (91,8%) наблюдений. У остальных 4 (8,2%) больных отмечен болевой синдром на фоне билиарной гипертензии. При проведении ретроградных транспапиллярных вмешательств были выявлены следующие патологические изменения билиарного тракта, БСДПК и перипапиллярной зоны. Холедохолитиаз обнаружен в 20 наблюдениях (в том числе у 3 больных в сочетании со стенозом БСДПК, у 2 – с перипапиллярными дивертикулами), стеноз БСДПК – также в 20 наблюдениях (в том числе в 1 наблюдении в комбинации с интрадивертикулярным расположением БСДПК). Новообразование БСДПК диагностировано у 4 больных (в 1 наблюдении – рак БСДПК), рестеноз после ЭПСТ – у 2 пациентов, посттравматический папиллит на фоне прошедшего камня ОЖП – в 1 наблюдении. Перечень

Таблица 1. Структура эндоскопических вмешательств, после которых развился ОПМП
Table 1. Endoscopic interventions followed by postoperative pancreatitis

Эндоскопическое вмешательство	Число наблюдений, абс. (%)
Изолированная ЭПСТ	22 (44,9)
ЭПСТ с литэкстракцией	16 (32,6)
ЭПСТ с дополнительной вирсунготомией	4 (8,2)
ЭПСТ с баллонной дилатацией и литэкстракцией	3 (6,1)
Попытка канюляции БСДПК для ЭРХПГ	1 (2)
Удаление инкрустированного стента и ревизия ОЖП	1 (2)

вмешательств, после которых развился ОПМП, представлен в табл. 1.

Показательно, что в 31 (63,3%) наблюдении клиническая манифестация ОПМП была отмечена в течение 12 ч после эндоскопических ретроградных вмешательств. В то же время в 6 (12,24%) наблюдениях проявления ОПМП были обнаружены через 12–24 ч, в 8 (16,3%) – на 2-е сутки после первичной ЭПСТ, у 2 (4,1%) больных – на 3-и сутки, а у 2 (4,1%) пациентов – через 5 дней после вмешательства. Диагноз острого панкреатита был подтвержден лабораторными и инструментальными методами диагностики (повышение уровня амилазы, характерные изменения при УЗИ, КТ, а также при эндо-УЗИ). Степень тяжести развившегося ОПМП в большинстве ситуаций была расценена как средняя – 28 (57,2%) наблюдений. В то же время легкая степень отмечена у 11 (22,4%) пациентов, тяжелая – у 10 (20,4%).

Результаты и обсуждение

Клиницистам хорошо известно, что существует целый ряд факторов, увеличивающих риск различных осложнений ретроградных транспапиллярных вмешательств. Среди факторов, увеличивающих риск кровотечения после эндоскопических транспапиллярных вмешательств, можно выделить следующие [7]:

- коагулопатия;
- применение антикоагулянтов в течение 72 ч после ЭПСТ;
- холангит;
- стеноз терминального отдела ОЖП;
- атипичная неканюляционная папиллотомия;
- малый опыт эндоскописта (1 или менее ЭРХПГ в неделю);
- проводимый в ближайшие сроки до эндоскопической операции гемодиализ;
- высокий уровень механической желтухи (билирубин >200 мкмоль/л);
- кровотечение во время ЭПСТ;
- применение только режима “резание” во время ЭПСТ.

Впрочем, S.S. Bae и соавт., проведя мультивариантный анализ факторов, отметили, что только протяженность папиллотомии значимо влияет на риск развития кровотечения [14]. В обсуждаемом исследовании предрасполагающим фактором кровотечения у 9 пациентов была механическая желтуха (уровень билирубинемии в 8 наблюдениях >150 ммоль/л). При этом у 1 пациента блок желчных протоков, обусловленный холедохолитиазом, осложнился гнойным холангитом. Также в 4 наблюдениях во время вмешательства было отмечено интраоперационное кровотечение, которое в 3 наблюдениях было остановлено инфильтрационным методом, а в 1, учитывая многократные безуспешные попытки эндоскопического гемостаза различными методами и интраоперационную кровопотерю >800 мл, потребовало хирургического лечения в объеме дуоденотомии и трансдуоденальной сфинктеропластики. Помимо этого у 6 больных кровотечение развилось при ЭПСТ (в 2 наблюдениях – неканюляционной) на фоне стеноза БСДПК.

Показательно, что у 7 пациентов из 9 было сочетание нескольких факторов риска послеоперационного кровотечения. Выраженная гипербилирубинемия с интраоперационным кровотечением отмечена в 2 наблюдениях (в 1 – с гнойным холангитом), неканюляционная папиллотомия при стенозе БСДПК – в 2 наблюдениях, механическая желтуха >230 ммоль/л на фоне стенотических изменений БСДПК – у 1 пациента, а комбинация стеноза БСДПК с нарушениями функции свертывающей системы крови – у 1 больного.

Общепризнано, что одним из основных методов профилактики кровотечения после ЭПСТ при повышенном риске является изменение плана вмешательства. Среди таких приемов – выполнение баллонной дилатации БСДПК с последующей литэкстракцией или сочетание дозированной ЭПСТ и баллонной дилатации зоны выполненного рассечения сфинктерного аппарата БСДПК с дальнейшим удалением конкрементов из желчных протоков. Помимо этого при выраженной механической желтухе или гнойном холангите возможно двухэтапное вмешательство – первичное назобилиарное или билиодуоденальное дренирование, направленное на нормализацию оттока желчи, последующая ЭПСТ и при необходимости литэкстракция в отсроченном порядке [15].

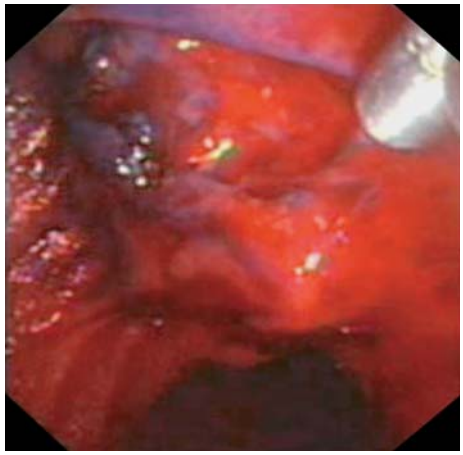

Рис. 1. Эндофото. Продолжающееся аррозивное кровотечение из зоны ЭПСТ.

Fig. 1. Endoscopic image. Ongoing arrosive bleeding from the area of EPT.

При развитии кровотечения после ретроградных операций существует несколько методов гемостаза – эндоскопические, рентгенэндоваскулярные и хирургические. Из эндоскопических методов остановки кровотечения из зоны ЭПСТ можно выделить [15, 16] компрессию сосуда инструментом, орошение холодным раствором с адреналином, компрессию зоны ЭПСТ дилатационными или ревизионными баллонами, инфильтрацию подслизистого слоя физиологическим раствором с адреналином, коагуляцию сосуда (рис. 1), клипирование сосуда, билиарное стентирование покрытым саморасширяющимся металлическим стентом. Наиболее распространенными и надежными способами эндоскопической остановки кровотечения после эндоскопических ретроградных манипуляций являются инфильтрационный и коагуляционный, а также клипирование сосуда.

В обсуждаемом исследовании при подозрении на кровотечение из зоны ЭПСТ во всех наблюдениях выполняли неотложную повторную ЭГДС, при которой в 7 наблюдениях было диагностировано продолжающееся кровотечение, в 6 – остановившееся. Всем больным осуществлен эндоскопический комбинированный гемостаз, включавший инъекционную инфильтрацию зоны ЭПСТ раствором адреналина и точечную элетрокоагуляцию сосуда в монополярном режиме. В 1 наблюдении после ЭПСТ, дополнительной баллонной дилатации области разреза и удаления крупных конкрементов ОЖП развилось массивное интраоперационное кровотечение. Миниинвазивный гемостаз был неэффективным, выполнено хирургическое вмешательство.

Рецидивов кровотечения не было. В 1 наблюдении летальный исход наступил в результате массивного кровотечения из зоны ЭПСТ, развившегося на 3-и сутки после первичного транспапиллярного вмешательства на фоне выраженных сопутствующих заболеваний и тяжелой постгеморрагической анемии.

По данным мировой литературы, риск одного из самых грозных осложнений ЭРХПГ– перфорации также увеличивается при наличии и особенно при сочетании ряда факторов (рис. 2, 3). При этом многие авторы выделяют две группы факторов риска этого осложнения эндоскопических транспапиллярных вмешательств [17–19]. Первая группа – факторы, связанные с пациентом: заподозренные или подтвержденные стенотические изменения БСДПК, в том числе дисфункция сфинктера Одди, женский пол, пожилой возраст, измененная анатомия верхних отделов ЖКТ (в том числе в результате хирургического вмешательства). Вторая группа – факторы, непосредственно связанные с транспапиллярным вмешательством: сложная канюляция, интрамуральное введение контрастного препарата, большая продолжительность вмешательства, выполнение сфинктеротомии и неканюляционной папиллотомии, механическая и баллонная дилатация билиарных стриктур, баллонная дилатация зоны ЭПСТ, небольшой опыт эндоскописта.

Анализируя анамнестические и интраоперационные данные пациентов с перфорацией в результате ЭРХПГ, пришли к выводу, что в пода-

Таблица 2. Факторы риска перфорации при эндоскопических транспапиллярных вмешательствах

Table 2. Risk factors of perforation after endoscopic transpapillary interventions

Фактор риска	Число наблюдений, абс. (%)
Пери- и парапапиллярные дивертикулы	7 (29,1)
Опухоль БСДПК с грубой деформацией продольной складки	2 (8,3)
Нарушенные топографо-анатомические ориентиры	2 (8,3)
Неканюляционная ЭПСТ	6 (25)
Крупный холедохолитиаз и узкий терминальный отдел ОЖП	2 (8,3)
Стеноз БСДПК и хронический индуративный панкреатит	1 (4,2)
Стеноз БСДПК и надсекающая ЭПСТ	1 (4,2)
Стеноз БСДПК	1 (4,2)
Выраженная компрессия ДПК лимфоузлами	1 (4,2)
Без факторов риска	1 (4,2)

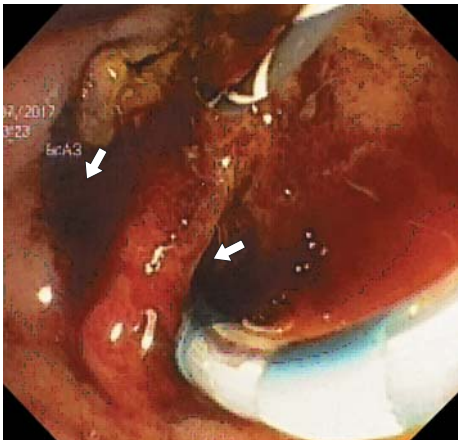

Рис. 2. Эндофото. Перфоративное отверстие (стрелка) после неканюляционной ЭПСТ.

Fig. 2. Endoscopic image. Perforation hole (arrow) after EPT without cannulation.

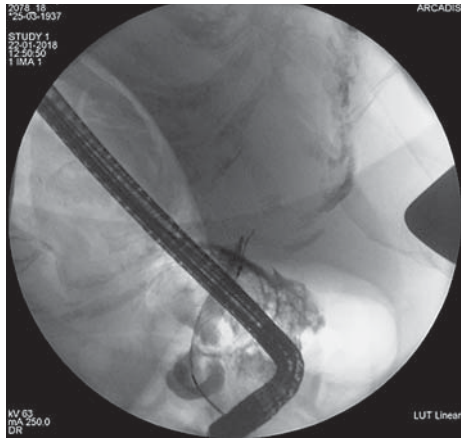

Рис. 3. Ретроградная холангиограмма. Ретродуоденальная перфорация.

Fig. 3. Retrograde cholangiogram. Retroduodenal perforation.

Рис. 4. Эндофото. Клипирование перфоративного отверстия (стрелка) после папиллэктомии.

Fig. 4. Endoscopic image. Clipping of perforation hole (arrow) after papillectomy.

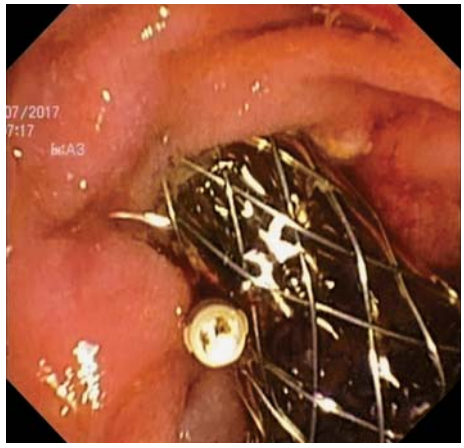

Рис. 5. Эндофото. Установка частично покрытого самораспрявляющегося стента и дополнительное клипирование при ретродуоденальной перфорации.

Fig. 5. Endoscopic image. Installation of partially covered SEMS and additional clipping for retroduodenal perforation.

вляющем большинстве наблюдений такие факторы риска или их сочетание были (табл. 2).

Тактические подходы к лечению пациентов с перфорацией после эндоскопических транспапиллярных вмешательств зависят от ряда ключевых факторов. К ним относят своевременную диагностику (до 24 ч), тип и механизм образования дефекта, его локализацию, размеры и степень повреждения, возможность эндоскопического лечения при выявлении перфорации, тяжесть клинического течения, выраженность и локализацию затека, наличие признаков перитонита, а также общее состояние пациента [20–25]. Среди эндоскопических методов ликвидации перфорации можно выделить назобилиарное дренирование [26, 27], клипирование дефекта [24, 28–31] (рис. 4), билиодуоденальное протезирование пластиковым или, предпочтительно, металлическим покрытым саморасширяющимся стентом с перекрытием зоны повреждения [11, 32–36] (рис. 5), укрытие перфорации ДПК фибриновым клеем [31, 37].

Характерно то, что при любом типе повреждений стенки ДПК или протоков печени и ПЖ крайне важным является комплексный подход к их устранению. После успешного эндоскопического устранения перфорации I типа, а также всем пациентам с перфорацией II, III и IV типов в качестве начального этапа показано комплексное консервативное лечение. Оно должно включать голод в течение 72 ч, внутривенное введение антибактериальных препаратов (цефалоспорины 3–4-го поколения, фторхинолоны, метронидазол), ингибиторов протонной помпы в высоких дозах, коррекцию нарушений водно-электролитного и кислотно-щелочного баланса, обезболивание, полное заместительное парентеральное питание и назогастральный или назо-

Таблица 3. Результаты лечения больных с перфорацией при ЭРХПГ
Table 3. Treatment of ERCP-associated perforation

Метод лечения		Число наблюдений, абс. (%)		
		всего	выздоровление	летальный исход
Эндоскопический	клипирование	4	4 (100)	
	клипирование и пластиковый билиарный стент	2	1 (50)	1 (6,25)
	клипирование и билиарный СРС	2	2 (100)	
	билиарный СРС	8	8 (100)	
Хирургический		5	1 (20)	4 (80)
Консервативный		3	3 (100)	–
Итого:		24	19 (79,2)	5 (20,8)

Примечание: СРС – саморасширяющийся (самораспрямляющийся) стент.

дуоденальный зонд для декомпрессии [38, 39]. При IV типе перфорации медикаментозная терапия может быть основным и даже единственным методом коррекции [40].

Своевременная интраоперационная диагностика осложнения позволила применить эндоскопические методы герметизации перфоративного отверстия в 16 (66,7%) из 24 наблюдений. Еще в 3 (12,5%) наблюдениях проводили интенсивную консервативную терапию. Пять (20,8%) больных были оперированы – выполнили ушивание перфорации и различные варианты дренирующих операций. Общая летальность составила 20,8%.

Различные варианты эндоскопического устранения перфораций после ЭРХПГ включали клипирование дефекта в 4 наблюдениях, комбинацию билиодуоденального дренирования пластиковым стентом и клипирования – в 2, клипирование и установку полностью покрытого билиарного саморасширяющегося металлического стента – также в 2, изолированное билиарное эндопротезирование полностью покрытым саморасширяющимся стентом – в 8.

Попытка эндоскопического устранения перфорации после транспапиллярных вмешательств была успешной в 15 (93,75%) из 16 наблюдений. Отмечен 1 (6,25%) летальный исход после неэффективного эндоскопического клипирования дефекта и билиодуоденального протезирования пластиковым стентом на фоне развития сепсиса и полиорганной недостаточности. Остальные пациенты в результате адекватной эндоскопической коррекции и полноценной консервативной терапии выздоровели. При этом проведение комплексного медикаментозного лечения без хирургических и эндоскопических вмешательств было эффективно во всех 3 наблюдениях, и летальных исходов отмечено не было.

В свою очередь при выполнении хирургических операций по поводу перфораций после эндоскопических ретроградных вмешательств летальность составила 80% (4 из 5 больных). Виды и результаты лечения больных с перфорацией после эндоскопических транспапиллярных вмешательств представлены в табл. 3.

Основываясь на полученных результатах, согласующихся с данными мировой литературы, можно утверждать, что комбинация эндоскопических и терапевтических подходов при перфорации после ретроградных вмешательств является более предпочтительной по сравнению с хирургическими вариантами коррекции. Исключением является развитие клинико-лабораторных признаков перитонита и крупных забрюшинных скоплений жидкости, когда применение хирургических методов лечения является первоочередным [41].

Еще одним частым и грозным осложнением эндоскопических транспапиллярных вмешательств является ОПМП. Необходимо учитывать, что риск этого нежелательного состояния также существенно увеличивается при наличии ряда провоцирующих факторов или их совокупности. По аналогии с ЭРХПГ-ассоциированной перфорацией возможные причины риска острого панкреатита разделяют на две группы: непосредственно связанные с эндоскопическим вмешательством и не относящиеся к ним. К первой группе принято относить эндоскопическую баллонную дилатацию БСДПК, атипичный (неканюляционный) характер ЭПСТ, вирсунготомию, более 5 попыток канюляции БСДПК и попытку литэкстракции из желчных протоков крупных конкрементов или их фрагментов [4, 5, 42–44]. Влияние режима работы электрохирургического блока на частоту ОПМП в ряде рандомизированных исследований не подтверждено [45]. Ко второй группе факторов относят стеноз БСДПК или дисфункцию сфинктера Одди, женский пол, перенесенный ранее острый панкреатит, молодой возраст (до 50 лет), нерасширенный желчный проток и нормальные показатели биохимического анализа крови [5, 42–44, 46].

В результате анализа результатов собственного исследования, соответствующих данным

Таблица 4. Характеристика факторов риска ОПМП и их сочетаний
Table 4. Risk factors of postoperative pancreatitis and their combinations

Факторы риска	Число наблюдений, абс. (%)
Женский пол, молодой возраст, стеноз БСДПК, неканюляционная ЭПСТ	3 (6,1)
Женский пол, молодой возраст, стеноз БСДПК	8 (16,3)
Женский пол, стеноз БСДПК, неканюляционная ЭПСТ	1 (2,05)
Женский пол, стеноз БСДПК	7 (14,3)
Молодой возраст, стеноз БСДПК	2 (4,1)
Женский пол, парапапиллярные дивертикулы, стеноз БСДПК	2 (4,1)
Молодой возраст, парапапиллярный дивертикул	1 (2,05)
Женский пол, молодой возраст, парапапиллярный дивертикул, интраампулярные образования БСДПК	1 (2,05)
Молодой возраст, интраампулярное образование	1 (2,05)
Интраампулярное образование, неканюляционная ЭПСТ	1 (2,05)
Женский пол, рестеноз зоны ранее выполненной ЭПСТ	2 (4,1)
Женский пол, молодой возраст	9 (18,4)
Женский пол, неканюляционная ЭПСТ	3 (6,1)
Женский пол, молодой возраст, эндоскопическая баллонная дилатация БСДПК	1 (2,05)
Женский пол	3 (6,1)
Женский пол, парапапиллярный дивретикул	2 (4,1)
Молодой возраст, баллонная дилатация	1 (2,05)
Острый панкреатит в анамнезе	1 (2,05)

многих авторов, было отмечено, что в большинстве ситуаций ОПМП развивался при сочетании нескольких провоцирующих факторов. Женщин было 42 (85,7%); 28 (57,1%) больных были моложе 50 лет. Помимо этого, у 39 (79,6%) больных с ОПМП был стеноз БСДПК, а парапапиллярные дивертикулы были выявлены в 4 (8,2%) наблюдениях, сочетавшиеся у 2 (4,1%) больных с фиброзными изменениями БСДПК. У 4 (8,2%) пациентов диагностирован рестеноз после выполненной ранее ЭПСТ, а интраампулярные образования БСДК выявлены в 3 (6,12%) наблюдениях. В то же время неканюляционная ЭПСТ была выполнена 8 (16,3%) больным, баллонная дилатация – 2 (4,1%) Сочетание различных провоцирующих развитие ОПМП факторов приведено в табл. 4.

В качестве профилактики послеоперационного острого панкреатита пациентам назначались синтетические аналоги Соматостатина (Октреотид) по схеме 100 мкг подкожно предоперационно, затем и 25–50 мкг/ч внутривенно-капельно в течение 3–5 дней. В настоящее время, наряду с медикаментозной профилактикой (ректальное введение нестероидных противовоспалительных препаратов, введение аналогов Соматостатина), эндоскопическое стентирование ППЖ является одним из наиболее надежных и признанных методов профилактики ОПМП. Эффективность метода подтверждена в ряде метаанализов: доказано, что профилактическое панкреатическое стентирование уменьшает вероятность развития ОПМП у пациентов группы риска. Частота ОПМП после профилактического стентирования составляет 3,2%, без стентирования – 13,6% [45–49]. В то же время в мировой клинической практике не существует единого мнения о стентировании ППЖ при уже развившемся ОПМП. Несмотря на то что основной причиной развития ОПМП является нарушение оттока панкреатического секрета на фоне прогрессирующего отека зоны ЭПСТ с вовлечением устья ППЖ [7, 8], многие специалисты опасаются выполнять экстренное панкреатическое стентирование [4]. В первую очередь это можно объяснить значительными техническими сложностями проведения панкреатикодуоденального дренирования в условиях нарастающего отека на фоне уже развившегося осложнения в виде острого панкреатита, а также потенциальным усугублением клинической картины ОПМП на фоне дополнительных манипуляций при технически безуспешной попытке эндопротезирования ППЖ [49–51].

В клинической практике придерживаемся стратегии ряда авторов, рекомендующих максимально раннее (от 12 ч до 3 сут после первичного ретроградного вмешательства) эндоскопическое стентирование ППЖ при появлении клинико-лабораторной и инструментальной картины ОПМП [52, 53] (рис. 6). Попытку неотложного эндоскопического дренирования ППЖ предпринимали в 30 (61,2%) наблюдениях из 49. Вмешательство удалось выполнить в полном объеме 28 (93,3%) больным. В 26 наблюдениях это позволило достичь восстановления адекватного оттока панкреатического секрета и привело к выздоровлению пациентов. В 2 наблюдениях, несмотря на успешно выполненное протезирование

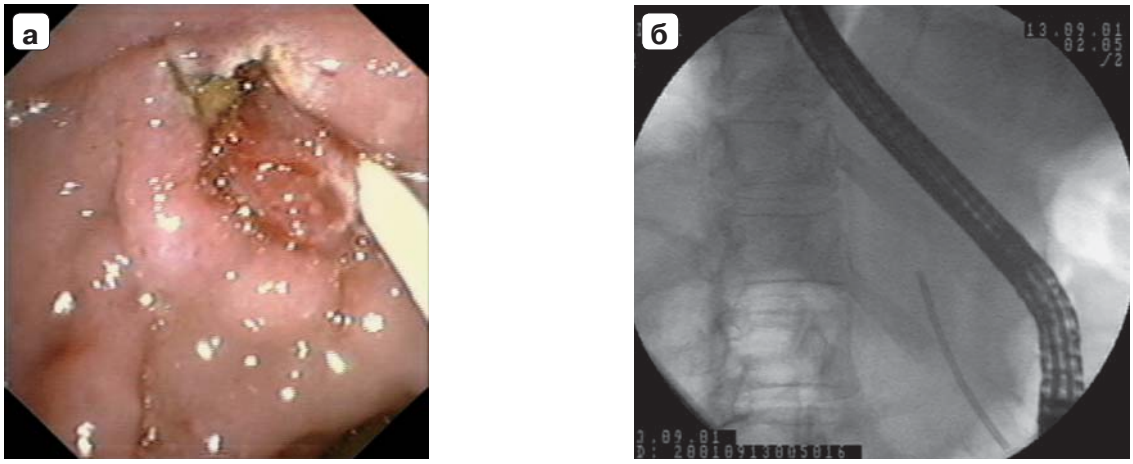

Рис. 6. Стентирование протока поджелудочной железы: а – эндофото; б – рентгенограмма.
Fig. 6. Pancreatic duct stenting: a – endoscopic image; b – X-ray-scan.

ППЖ и проведение интенсивной терапии в условиях реанимационного отделения, отмечено прогрессирование клинической картины острого панкреатита с последующим летальным исходом.

При выполнении панкреатикодуоденального протезирования применяли рентгеноконтрастные пластиковые стенты с боковыми отверстиями и крыльями-фиксаторами (Olympus, Wilson–Cook, Boston Scientific) 5 и 7 Fr, длиной 3–5 см. Сроки стентирования варьировали от 5 до 12 дней. Осложнений, связанных с панкреатикодуоденальным протезированием и извлечением эндодренажей, отмечено не было. В группе сравнения из 20 больных, которым стентирование не выполняли, выздоровление наступило у 15 (75%), в 5 (25%) наблюдениях отмечен летальный исход. В 1 (2,04%) наблюдении помимо интенсивной консервативной терапии потребовалось хирургическое вмешательство по поводу панкреонекроза. Несмотря на это, пациент скончался.

Заключение

Ретроградные транспапиллярные вмешательства имеют ряд серьезных, а иногда и фатальных, но типичных осложнений, в первую очередь таких как острый постманипуляционный панкреатит, перфорация и кровотечение.

Можно выделить ряд основополагающих принципов, соблюдение которых позволяет сократить число осложнений транспапиллярных процедур и улучшить прогноз при их развитии. К ним относят четкое соблюдение показаний к эндоскопическим ретроградным вмешательствам, надлежащую технику выполнения манипуляций, грамотную оценку факторов риска, своевременную диагностику развития осложнений и выбор оптимальной тактики их ликвидации. Эндоскопический комбинированный гемостаз (инъекция сосудосуживающих препаратов, диатермокоагуляция и эндоскопическое клипирование) в подавляющем большинстве наблюдений является надежным и эффективным методом остановки кровотечения, развившегося после эндоскопических ретроградных вмешательств. В представленном исследовании эндоскопическая остановка и профилактика интра- и послеоперационного кровотечения была эффективна у 92,3% пациентов.

При интраоперационной диагностике ЭРХПГ-ассоциированной перфорации считаем необходимым стремиться ликвидировать осложнение эндоскопически (клипирование дефекта и билиарное стентирование полностью покрытыми билиарными саморасширяющимися эндопротезами), что, согласно полученным результатам, возможно в 93,8% наблюдений. Хирургическое же лечение этой категории больных сопровождается более высокой послеоперационной летальностью.

Эндоскопическое панкреатическое стентирование в проведенном исследовании стало эффективным компонентом комплексного лечения и профилактики ОПМП. Вмешательство технически выполнимо в 93,3% наблюдений и должно осуществляться в минимальные сроки при развитии клинико-лабораторной картины этого осложнения.

Участие авторов

Шаповальянц С.Г. – редактирование, утверждение окончательного варианта статьи, ответственность за целостность всех частей статьи.

Будзинский С.А. – концепция и дизайн исследования, выполнение эндоскопических операций, написание текста.

Федоров Е.Д. – редактирование, утверждение окончательного варианта статьи.

Бордиков М.В. – сбор и обработка материала, статистическая обработка данных, написание текста.

Захарова М.А. – написание текста, подготовка иллюстративного материала.

Authors' participation

Shapovalyants S.G. – editing, approval of the final version of the article, responsibility for the integrity of all parts of the article.

Budzinsky S.A. – concept and design of the study, endoscopic operations, writing text.

Fedorov E.D. – editing, approval of the final version.

Bordikov M.V. – collection and analysis of data, statistical analysis, writing text.

Zakharova M.A. – writing text, illustrative materials.

Список литературы

1. Zhou X.D., Chen Q.F., Zhang Y.Y., Yu M.J., Zhong C., Liu Z.J., Li G.H., Zhou X.J., Hong J.B., Chen Y.X. Outcomes of endoscopic sphincterotomy vs open choledochotomy for common bile duct stones. *World J. Gastroenterol.* 2019; 25 (4): 485–497. http://doi.org/10.3748/wjg.v25.i4.485.
2. Afridi F., Rotundo L., Feurdean M., Ahlawat S. Trends in post-therapeutic endoscopic retrograde cholangiopancreatography gastrointestinal hemorrhage, perforation and mortality from 2000 to 2012: a nationwide study. *Digestion*. 2018: 1–9. http://doi.org/10.1159/000494248.
3. Cotton P.B., Eisen G.M., Aabakken L., Baron T.H., Hutter M.M., Jacobson B.C., Mergener K., Nemcek A. Jr., Petersen B.T., Petrini J.L., Pike I.M., Rabeneck L., Romagnuolo J., Vargo J.J. A lexicon for endoscopic adverse events: report of an ASGE workshop. *Gastrointest. Endosc.* 2010; 71 (3): 446–454. http://doi.org/10.1016/j.gie.2009.10.027.
4. Freeman M.L. Understanding risk factors and avoiding complications with endoscopic retrograde cholangiopancreatography. *Curr. Gastroenterol. Rep.* 2003; 5 (2): 145–153.
5. Dumonceau J.-M., Andriulli A., Deviere J., Mariani A., Rigaux J., Baron T.H., Testoni P.A. European Society of Gastrointestinal Endoscopy (ESGE) Guideline: Prophylaxis of post-ERCP pancreatitis. *Endoscopy.* 2010; 42 (6): 503–515. http://doi.org/10.1055/s-0029-1244208.
6. Mine T., Morizane T., Kawaguchi Y., Akashi R., Hanada K., Ito T., Kanno A., Kida M., Miyagawa H., Yamaguchi T., Mayumi T., Takeyama Y., Shimosegawa T. Clinical practice guideline for post-ERCP pancreatitis. *J. Gastroenterol.* 2017; 52 (9): 1013–1022. http://doi.org/10.1007/s00535-017-1359-5.
7. Li G.Z., Wang F., Fang J., Zha H.L., Zhao Q. Risk factors for post-endoscopic retrograde cholangiopancreatography pancreatitis: evidence from 1786 cases. *Med. Sci. Monit.* 2018; 24: 8544–8552. http://doi.org/10.12659/MSM.913314.
8. Leerhøy B., Elmunzer B.J. How to avoid post-endoscopic retrograde cholangiopancreatography pancreatitis. *Gastrointest. Endosc. Clin. N. Am.* 2018; 28 (4): 439–454. http://doi.org/10.1016/j.giec.2018.05.007.
9. Coughlin S., Roth L., Lurati G., Faulhaber M. Somatostatin analogues for the treatment of enterocutaneous fistulas: a systematic review and meta-analysis. *World J. Surg.* 2012; 36 (5): 1016–1029. http://doi.org/10.1007/s00268-012-1494-3.
10. Kumbhari V., Sinha A., Reddy A., Afghani E., Cotsalas D., Patel Y.A., Storm A.C., Khashab M.A., Kalloo A.N., Singh V.K. Algorithm for the management of ERCP-related perforations. *Gastrointest. Endosc.* 2016; 83 (5): 934–943. http://doi.org/10.1016/j.gie.2015.09.039.
11. Jin Y.J., Jeong S., Kim J.H., Hwang J.C., Yoo B.M., Moon J.H., Park S.H., Kim H.G., Lee D.K., Jeon Y.S., Lee D.H. Clinical course and proposed treatment strategy for ERCP-related duodenal perforation: a multicenter analysis. *Endoscopy.* 2013; 45 (10): 806–812. http://doi.org/10.1055/s-0033-1344230.
12. Kim B.S., Kim I.G., Ryu B.Y., Kim J.H., Yoo K.S., Baik G.H., Kim J.B., Jeon J.Y. Management of endoscopic retrograde cholangiopancreatography-related perforations. *J Korean Surg. Soc.* 2011; 81 (3): 195–204. http://doi.org/10.4174/jkss.2011.81.3.195.
13. Stapfer M., Selby R.R., Stain S.C., Katkhouda N., Parekh D., Jabbour N., Garry D. Management of duodenal perforation after endoscopic retrograde cholangiopancreatography and sphincterotomy. *Ann. Surg.* 2000; 232 (2): 191–198. PMID: 10903596.
14. Bae S.S., Lee D.W., Han J., Kim H.G. Risk factor of bleeding after endoscopic sphincterotomy in average risk patients. *Surg. Endosc.* 2019; Jan 2. http://doi.org/10.1007/s00464-018-06623-8.
15. Baron T.H. Endoscopic management of biliary disorders: diagnostic and therapeutic. *Surg. Clin. North Am.* 2014; 94 (2): 395–411. http://doi.org/10.1016/j.suc.2013.12.005.
16. Anderson M.A., Fisher L., Jain R., Evans J.A., Appalaneni V., Ben-Menachem T., Cash B.D., Decker G.A., Early D.S., Fanelli R.D., Fisher D.A., Fukami N., Hwang J.H., Ikenberry S.O., Jue T.L., Khan K.M., Krinsky M.L., Malpas P.M., Maple J.T., Sharaf R.N., Shergill A.K., Dominitz J.A. Complications of ERCP. *Gastrointest. Endosc.* 2012; 75 (3): 467–473. http://doi.org/10.1016/j.gie.2011.07.010.
17. Chandrasekhara V., Khashab M.A., Muthusamy V.R., Acosta R.D., Agrawa L.D., Bruining D.H., Eloubeidi M.A., Fanelli R.D., Faulx A.L., Gurudu S.R., Kothari S., Lightdale J.R., Qumseya B.J., Shaukat A., Wang A., Wani S.B., Yang J., DeWitt J.M. Adverse events associated with ERCP. *Gastrointest. Endosc.* 2017; 85 (1): 32–47. http://doi.org/10.1016/j.gie.2016.06.051.
18. Cho K.B. The management of endoscopic retrograde cholangiopancreatography-related duodenal perforation. *Clin. Endosc.* 2014; l; 47 (4): 341–345. http://doi.org/10.5946/ce.2014.47.4.341.
19. Jayaraj M., Mohan B.P., Dhindsa B.S., Mashiana H.S., Radhakrishnan G., Dhir V., Trindade A.J., Adler D.G. Periampullary diverticula and ERCP outcomes: a systematic review and meta-analysis. *Dig. Dis. Sci.* 2018 Oct 6. http://doi.org/10.1007/s10620-018-5314-y.
20. Bray M.S., Borgert A.J., Folkers M.E., Kothari S.N. Outcome and management of endoscopic retrograde cholangiopancreatography perforations: A community perspective. *Am. J. Surg.* 2017; 214 (1): 69–73. http://doi.org/10.1016/j.amjsurg.2017.01.034.
21. Ercan M., Bostanci E.B., Dalgic T., Karaman K., Ozogul Y.B., Ozer I., Ulas M., Parlak E., Akoglu M. Surgical outcome of patients with perforation after endoscopic retrograde cholangiopancreatography. *J. Laparoendosc. Adv. Surg. Tech. A.* 2012; 22 (4): 371–377. http://doi.org/10.1089/lap.2011.0392.
22. Alfieri S., Rosa F., Cina C., Tortorelli A.P., Tringali A., Perri V., Bellantone C., Costamagna G., Doglietto G.B. Management of duodeno-pancreato-biliary perforations after ERCP: outcomes from an Italian tertiary referral center. *Surg. Endosc.* 2013; 27 (6): 2005–2012. http://doi.org/10.1007/s00464-012-2702-9.
23. Cirocchi R., Kelly M.D., Griffiths E.A., Tabola R., Sartelli M., Carlini L., Ghersi S., Di Saverio S. A systematic review of the management and outcome of ERCP related duodenal perforations using a standardized classification system. *Surgeon.* 2017; 15 (6): 379–387. http://doi.org/10.1016/j.surge.2017.05.004.
24. Machado N.O. Management of duodenal perforation post-endoscopic retrograde cholangiopancreatography. When and whom to operate and what factors determine the outcome? A review article. *JOP.* 2012; 13 (1):18–25.

25. Vezakis A., Fragulidis G., Polydorou A. Endoscopic retrograde cholangiopancreatography-related perforations: diagnosis and management. *World J. Gastrointest. Endosc.* 2015; 7 (14): 1135–1141. http://doi.org/10.4253/wjge.v7.i14.1135.
26. Kowalczyk L., Forsmark C.E., Ben-David K., Wagh M.S., Chauhan S., Collins D., Draganov P.V. Algorithm for the management of endoscopic perforations: a quality improvement project. *Am. J. Gastroenterol.* 2011; 106 (6): 1022–1027. http://doi.org/10.1038/ajg.2010.434.
27. Koti R.S., Gurusamy K.S., Fusai G., Davidson B.R. Meta-analysis of randomized controlled trials on the effectiveness of somatostatin analogues for pancreatic surgery: a Cochrane review. *HPB (Oxford)*. 2010; 12 (3): 155–165. http://doi.org/10.1111/j.1477-2574.2010.00157.x.
28. Lee S.M., Cho K.B. Value of temporary stents for the management of perivaterian perforation during endoscopic retrograde cholangiopancreatography. *World J. Clin. Cases.* 2014; 2 (11): 689–697. http://doi.org/10.12998/wjcc.v2.i11.689.
29. Lee T.H., Jung Y.K., Park S.H. Preparation of high-risk patients and the choice of guidewire for a successful endoscopic retrograde cholangiopancreatography procedure. *Clin. Endosc.* 2014; 47 (4): 334–340. http://doi.org/10.5946/ce.2014.47.4.334.
30. Zeng C.Y., Zhu Y., Guo G.H., Chen Y.X. Single-channel endoscopic closure of ERCP-related large duodenal perforations. *Endoscopy*. 2014; 46 Suppl 1 UCTN:E603-4. http://doi.org/10.1055/s-0034-1390714.
31. Liu Y., Wang D., Li Z. Endoscopic closure for EUS and ERCP related duodenal perforation by endoclips. *Gastroenterol. Res. Pract.* 2016; 2016: 1051597. Epub 2016 Sep 15. http://doi.org/10.1155/2016/1051597.
32. Park W.Y., Cho K.B., Kim E.S., Park K.S. A case of ampullary perforation treated with a temporally covered metal stent. *Clin. Endosc.* 2012; 45 (2): 177–180. http://doi.org/10.5946/ce.2012.45.2.177.
33. Kodali S., Mönkemüller K., Kim H., Ramesh J., Trevino J., Varadarajulu S., Wilcox C.M. ERCP-related perforations in the new millennium: A large tertiary referral center 10-year experience. *Unit. Eur. Gastroenterol. J.* 2015; 3 (1): 25–30. http://doi.org/10.1177/2050640614560784.
34. Odemis B., Oztas E., Kuzu U.B., Parlak E., Disibeyaz S., Torun S., Kayacetin E. Can a fully covered self-expandable metallic stent be used temporarily for the management of duodenal retroperitoneal perforation during ERCP as a part of conservative therapy? *Surg. Laparosc. Endosc. Percutan. Tech.* 2016; 26 (1): e9–e17. http://doi.org/10.1097/SLE.0000000000000240.
35. Motomura Y., Akahoshi K., Gibo J., Kanayama K., Fukuda S., Hamada S., Otsuka Y., Kubokawa M., Kajiyama K., Nakamura K. Immediate detection of endoscopic retrograde cholangiopancreatography-related periampullary perforation: fluoroscopy or endoscopy? *World J. Gastroenterol.* 2014; 20 (42): 15797–15804. http://doi.org/10.3748/wjg.v20.i42.
36. Nepal P., Maemura K., Mataki Y., Kurahara H., Kawasaki Y., Hiwatashi K., Iino S., Sakoda M., Arigami T., Ishigami S., Shinchi H., Natsugoe S. Management of horizontal duodenal perforation: a report of three cases and review of literature. *Surg. Case Rep.* 2017; 3 (1): 119. http://doi.org/10.1186/s40792-017-0397-9.
37. Lu Y., Loffroy R., Lau J.Y., Barkun A. Multidisciplinary management strategies for acute non-variceal upper gastro-intestinal bleeding. *Br. J. Surg.* 2014; 101 (1): E34–E50. http://doi.org/10.1002/bjs.9351.
38. Fujii L., Lau A., Fleischer D.E., Harrison M.E. Successful nonsurgical treatment of pneumomediastinum, pneumothorax, pneumoperitoneum, pneumoretroperitoneum, and subcutaneous emphysema following ERCP. *Gastroenterol. Res. Pract.* 2010; 2010: 289135. http://doi.org/10.1155/2010/289135.
39. Guerra F., Giuliani G., Coletta D., Bonapasta S.A., Levi Sandri G.B. Clinical outcomes of ERCP-related retroperitoneal perforations. *Hepatobiliary Pancreat. Dis. Int.* 2017; 16 (2): 160–163.
40. Rahbour G., Siddiqui M.R., Ullah M.R., Gabe S.M., Warusavitarne J., Vaizey C.J. A meta-analysis of outcomes following use of somatostatin and its analogues for the management of enterocutaneous fistulas. *Ann. Surg.* 2012; 256 (6): 946–954. http://doi.org/10.1097/SLA.0b013e318260aa26.
41. Preetha M., Chung Y.F., Chan W.H., Ong H.S., Chow P.K., Wong W.K., Ooi L.L., Soo K.C. Surgical management of endoscopic retrograde cholangiopancreatography-related perforations. *ANZ J. Surg.* 2003; 73 (12): 1011–1014.
42. Alsenbesy M., Shahat K., Nawara A., Sallam M., Fakhry M., Shazly M., Moussa M., Tag-Adeen M., El-Amin H., Sobh M. Endoscopic papillary large balloon dilatation (EPLBD) for the extraction of common bile duct stones (CBDS). *Rev. Esp. Enferm. Dig.* 2019; 111. http://doi.org/10.17235/reed.2019.5865/2018.
43. Mariani A., Segato S., Anderloni A., Cengia G., Parravicini M., Staiano T., Tontini G.E., Lochis D., Cantù P., Manfredi G., Amato A., Bargiggia S., Bernasconi G., Lella F., BerniCanani M., Beretta P., Ferraris L., Signorelli S., Pantaleo G., Manes G., Testoni P.A. Prospective evaluation of ERCP performance in an Italian regional database study. *Dig. Liver Dis.* 2019; pii: S1590–8658(19)30002-7. http://doi.org/10.1016/j.dld.2018.12.021.
44. Манцеров М.П., Мороз Е.В. Реактивный панкреатит после эндоскопических манипуляций на большом дуоденальном сосочке. Российский журнал гастроэнтерологии, гепатологии, колопроктологии. 2007; 3: 14–24
45. Li D.F., Yang M.F., Chang X., Wang N.N., Tan F.F., Xie H.N., Fang X., Wang S.L., Fan W., Wang J.Y., Yu Z.C., Wei C., Xiong F., Liu T.T., Luo M.H., Wang L.S., Li Z.S., Yao J., Bai Y. Endocut versus conventional blended electrosurgical current for endoscopic biliary sphincterotomy: a meta-analysis of complications. *Dig. Dis. Sci.* 2019 Feb 18. http://doi.org/10.1007/s10620-019-05513-w.
46. Быков М.И., Порханов В.А. Совершенствование профилактики острого постманипуляционного панкреатита на современном этапе развития эндоскопической чреспапиллярной хирургии. Вестник Национального медико-хирургического центра им. Н.И. Пирогова. 2015; 3: 103–108.
47. Панченков Д.Н., Иванов Ю.В., Сазонов Д.В., Шабловский О.Р., Истомин Н.П. Новые подходы к профилактике острого постманипуляционного панкреатита при эндоскопических вмешательствах на общем желчном протоке. Эндоскопическая хирургия. 2016; 22 (6): 32–40. https://doi.org/10.17116/endoskop201622632-40.
48. He Q., Wang L., Peng C., Zou X., Zhan Q., Xu Y., Liu Q., Qian J., Gong L., Shen Y., Chen J. Modified prophylactic 5-fr pancreatic duct stent enhances the rate of spontaneous dislodgement: A multicenter randomized controlled trial. *Unit. Eur. Gastroenterol. J.* 2018; 6 (10): 1519–1526. https://doi.org/10.1177/2050640618804729.
49. Manoharan D., Srivastava D.N., Gupta A.K., Madhusudhan K.S. Complications of endoscopic retrograde cholangiopancreatography: an imaging review. *Abdom. Radiol. (NY)*. 2019 Feb 27. https://doi.org/10.1007/s00261-019-01953-0.

50. Панченков Д.Н., Иванов Ю.В., Сазонов Д.В., Шабловский О.Р., Истомин Н.П. Профилактика острого панкреатита при транспапиллярных эндоскопических вмешательствах. Анналы хирургической гепатологии. 2017; 22 (2): 80–88. https://doi.org/10.16931/1995-5464.2017280-88.
51. Федоров А.Г., Давыдова С.В., Климов А.Е. Осложнения эндоскопических транспапиллярных вмешательств и способы их профилактики и лечения: обзор литературы. Неотложная медицинская помощь. 2012; 3: 29–35.
52. Kerdsirichairat T., Attam R., Arain M., Bakman Y., Radosevich D., Freeman M. Urgent ERCP with pancreatic stent placement or replacement for salvage of post-ERCP pancreatitis. *Endoscopy*. 2014; 46 (12): 1085–1094. https://doi.org/10.1055/s-0034-1377750.
53. Маады А.С., Алексеев К.И., Осипов А.С., Васильев И.В. Профилактическое и лечебное стентирование панкреатического протока при эндоскопических вмешательствах на большом дуоденальном сосочке. Экспериментальная и клиническая гастроэнтерология. 2014; 104 (4): 39–42.

References

1. Zhou X.D., Chen Q.F., Zhang Y.Y., Yu M.J., Zhong C., Liu Z.J., Li G.H., Zhou X.J., Hong J.B., Chen Y.X. Outcomes of endoscopic sphincterotomy vs open choledochotomy for common bile duct stones. *World J. Gastroenterol.* 2019; 25 (4): 485–497. http://doi.org/10.3748/wjg.v25.i4.485.
2. Afridi F., Rotundo L., Feurdean M., Ahlawat S. Trends in post-therapeutic endoscopic retrograde cholangiopancreatography gastrointestinal hemorrhage, perforation and mortality from 2000 to 2012: a nationwide study. *Digestion*. 2018: 1–9. http://doi.org/10.1159/000494248.
3. Cotton P.B., Eisen G.M., Aabakken L., Baron T.H., Hutter M.M., Jacobson B.C., Mergener K., Nemcek A. Jr., Petersen B.T., Petrini J.L., Pike I.M., Rabeneck L., Romagnuolo J., Vargo J.J. A lexicon for endoscopic adverse events: report of an ASGE workshop. *Gastrointest. Endosc.* 2010; 71 (3): 446–454. http://doi.org/10.1016/j.gie.2009.10.027.
4. Freeman M.L. Understanding risk factors and avoiding complications with endoscopic retrograde cholangiopancreatography. *Curr. Gastroenterol. Rep.* 2003; 5 (2): 145–153.
5. Dumonceau J.-M., Andriulli A., Deviere J., Mariani A., Rigaux J., Baron T.H., Testoni P.A. European Society of Gastrointestinal Endoscopy (ESGE) Guideline: Prophylaxis of post-ERCP pancreatitis. *Endoscopy.* 2010; 42 (6): 503–515. http://doi.org/10.1055/s-0029-1244208.
6. Mine T., Morizane T., Kawaguchi Y., Akashi R., Hanada K., Ito T., Kanno A., Kida M., Miyagawa H., Yamaguchi T., Mayumi T., Takeyama Y., Shimosegawa T. Clinical practice guideline for post-ERCP pancreatitis. *J. Gastroenterol.* 2017; 52 (9): 1013–1022. http://doi.org/10.1007/s00535-017-1359-5.
7. Li G.Z., Wang F., Fang J., Zha H.L., Zhao Q. Risk factors for post-endoscopic retrograde cholangiopancreatography pancreatitis: evidence from 1786 cases. *Med. Sci. Monit.* 2018; 24: 8544–8552. http://doi.org/10.12659/MSM.913314.
8. Leerhøy B., Elmunzer B.J. How to avoid post-endoscopic retrograde cholangiopancreatography pancreatitis. *Gastrointest. Endosc. Clin. N. Am.* 2018; 28 (4): 439–454. http://doi.org/10.1016/j.giec.2018.05.007.
9. Coughlin S., Roth L., Lurati G., Faulhaber M. Somatostatin analogues for the treatment of enterocutaneous fistulas: a systematic review and meta-analysis. *World J. Surg.* 2012; 36 (5): 1016–1029. http://doi.org/10.1007/s00268-012-1494-3.
10. Kumbhari V., Sinha A., Reddy A., Afghani E., Cotsalas D., Patel Y.A., Storm A.C., Khashab M.A., Kalloo A.N., Singh V.K. Algorithm for the management of ERCP-related perforations. *Gastrointest. Endosc.* 2016; 83 (5): 934–943. http://doi.org/10.1016/j.gie.2015.09.039.
11. Jin Y.J., Jeong S., Kim J.H., Hwang J.C., Yoo B.M., Moon J.H., Park S.H., Kim H.G., Lee D.K., Jeon Y.S., Lee D.H. Clinical course and proposed treatment strategy for ERCP-related duodenal perforation: a multicenter analysis. *Endoscopy.* 2013; 45 (10): 806–812. http://doi.org/10.1055/s-0033-1344230.
12. Kim B.S., Kim I.G., Ryu B.Y., Kim J.H., Yoo K.S., Baik G.H., Kim J.B., Jeon J.Y. Management of endoscopic retrograde cholangiopancreatography-related perforations. *J Korean Surg. Soc.* 2011; 81 (3): 195–204. http://doi.org/10.4174/jkss.2011.81.3.195.
13. Stapfer M., Selby R.R., Stain S.C., Katkhouda N., Parekh D., Jabbour N., Garry D. Management of duodenal perforation after endoscopic retrograde cholangiopancreatography and sphincterotomy. *Ann. Surg.* 2000; 232 (2): 191–198. PMID: 10903596.
14. Bae S.S., Lee D.W., Han J., Kim H.G. Risk factor of bleeding after endoscopic sphincterotomy in average risk patients. *Surg. Endosc.* 2019; Jan 2. http://doi.org/10.1007/s00464-018-06623-8.
15. Baron T.H. Endoscopic management of biliary disorders: diagnostic and therapeutic. *Surg. Clin. North Am.* 2014; 94 (2): 395–411. http://doi.org/10.1016/j.suc.2013.12.005.
16. Anderson M.A., Fisher L., Jain R., Evans J.A., Appalaneni V., Ben-Menachem T., Cash B.D., Decker G.A., Early D.S., Fanelli R.D., Fisher D.A., Fukami N., Hwang J.H., Ikenberry S.O., Jue T.L., Khan K.M., Krinsky M.L., Malpas P.M., Maple J.T., Sharaf R.N., Shergill A.K., Dominitz J.A. Complications of ERCP. *Gastrointest. Endosc.* 2012; 75 (3): 467–473. http://doi.org/10.1016/j.gie.2011.07.010.
17. Chandrasekhara V., Khashab M.A., Muthusamy V.R., Acosta R.D., Agrawa L.D., Bruining D.H., Eloubeidi M.A., Fanelli R.D., Faulx A.L., Gurudu S.R., Kothari S., Lightdale J.R., Qumseya B.J., Shaukat A., Wang A., Wani S.B., Yang J., DeWitt J.M. Adverse events associated with ERCP. *Gastrointest. Endosc.* 2017; 85 (1): 32–47. http://doi.org/10.1016/j.gie.2016.06.051.
18. Cho K.B. The management of endoscopic retrograde cholangiopancreatography-related duodenal perforation. *Clin. Endosc.* 2014; l; 47 (4): 341–345. http://doi.org/10.5946/ce.2014.47.4.341.
19. Jayaraj M., Mohan B.P., Dhindsa B.S., Mashiana H.S., Radhakrishnan G., Dhir V., Trindade A.J., Adler D.G. Periampullary diverticula and ERCP outcomes: a systematic review and meta-analysis. *Dig. Dis. Sci.* 2018 Oct 6. http://doi.org/10.1007/s10620-018-5314-y.
20. Bray M.S., Borgert A.J., Folkers M.E., Kothari S.N. Outcome and management of endoscopic retrograde cholangiopancreatography perforations: A community perspective. *Am. J. Surg.* 2017; 214 (1): 69–73. http://doi.org/10.1016/j.amjsurg.2017.01.034.
21. Ercan M., Bostanci E.B., Dalgic T., Karaman K., Ozogul Y.B., Ozer I., Ulas M., Parlak E., Akoglu M. Surgical outcome of patients with perforation after endoscopic retrograde cholangiopancreatography. *J. Laparoendosc. Adv. Surg. Tech. A.* 2012; 22 (4): 371–377. http://doi.org/10.1089/lap.2011.0392.
22. Alfieri S., Rosa F., Cina C., Tortorelli A.P., Tringali A., Perri V., Bellantone C., Costamagna G., Doglietto G.B. Management of duodeno-pancreato-biliary perforations after ERCP: outcomes from an Italian tertiary referral center. *Surg. Endosc.* 2013; 27 (6): 2005–2012. http://doi.org/10.1007/s00464-012-2702-9.
23. Cirocchi R., Kelly M.D., Griffiths E.A., Tabola R., Sartelli M., Carlini L., Ghersi S., Di Saverio S. A systematic review of the

management and outcome of ERCP related duodenal perforations using a standardized classification system. *Surgeon*. 2017; 15 (6): 379–387. http://doi.org/10.1016/j.surge.2017.05.004.

24. Machado N.O. Management of duodenal perforation post-endoscopic retrograde cholangiopancreatography. When and whom to operate and what factors determine the outcome? A review article. *JOP*. 2012; 13 (1):18–25.
25. Vezakis A., Fragulidis G., Polydorou A. Endoscopic retrograde cholangiopancreatography-related perforations: diagnosis and management. *World J. Gastrointest. Endosc*. 2015; 7 (14): 1135–1141. http://doi.org/10.4253/wjge.v7.i14.1135.
26. Kowalczyk L., Forsmark C.E., Ben-David K., Wagh M.S., Chauhan S., Collins D., Draganov P.V. Algorithm for the management of endoscopic perforations: a quality improvement project. *Am. J. Gastroenterol*. 2011; 106 (6): 1022–1027. http://doi.org/10.1038/ajg.2010.434.
27. Koti R.S., Gurusamy K.S., Fusai G., Davidson B.R. Meta-analysis of randomized controlled trials on the effectiveness of somatostatin analogues for pancreatic surgery: a Cochrane review. *HPB (Oxford)*. 2010; 12 (3): 155–165. http://doi.org/10.1111/j.1477-2574.2010.00157.x.
28. Lee S.M., Cho K.B. Value of temporary stents for the management of perivaterian perforation during endoscopic retrograde cholangiopancreatography. *World J. Clin. Cases*. 2014; 2 (11): 689–697. http://doi.org/10.12998/wjcc.v2.i11.689.
29. Lee T.H., Jung Y.K., Park S.H. Preparation of high-risk patients and the choice of guidewire for a successful endoscopic retrograde cholangiopancreatography procedure. *Clin. Endosc*. 2014; 47 (4): 334–340. http://doi.org/10.5946/ce.2014.47.4.334.
30. Zeng C.Y., Zhu Y., Guo G.H., Chen Y.X. Single-channel endoscopic closure of ERCP-related large duodenal perforations. *Endoscopy*. 2014; 46 Suppl 1 UCTN:E603-4. http://doi.org/10.1055/s-0034-1390714.
31. Liu Y., Wang D., Li Z. Endoscopic closure for EUS and ERCP related duodenal perforation by endoclips. *Gastroenterol. Res. Pract*. 2016; 2016: 1051597. Epub 2016 Sep 15. http://doi.org/10.1155/2016/1051597.
32. Park W.Y., Cho K.B., Kim E.S., Park K.S. A case of ampullary perforation treated with a temporally covered metal stent. *Clin. Endosc*. 2012; 45 (2): 177–180. http://doi.org/10.5946/ce.2012.45.2.177.
33. Kodali S., Mönkemüller K., Kim H., Ramesh J., Trevino J., Varadarajulu S., Wilcox C.M. ERCP-related perforations in the new millennium: A large tertiary referral center 10-year experience. *Unit. Eur. Gastroenterol. J*. 2015; 3 (1): 25–30. http://doi.org/10.1177/2050640614560784.
34. Odemis B., Oztas E., Kuzu U.B., Parlak E., Disibeyaz S., Torun S., Kayacetin E. Can a fully covered self-expandable metallic stent be used temporarily for the management of duodenal retroperitoneal perforation during ERCP as a part of conservative therapy? *Surg. Laparosc. Endosc. Percutan. Tech*. 2016; 26 (1): e9–e17. http://doi.org/10.1097/SLE.0000000000000240.
35. Motomura Y., Akahoshi K., Gibo J., Kanayama K., Fukuda S., Hamada S., Otsuka Y., Kubokawa M., Kajiyama K., Nakamura K. Immediate detection of endoscopic retrograde cholangiopancreatography-related periampullary perforation: fluoroscopy or endoscopy? *World J. Gastroenterol*. 2014; 20 (42): 15797–15804. http://doi.org/10.3748/wjg.v20.i42.
36. Nepal P., Maemura K., Mataki Y., Kurahara H., Kawasaki Y., Hiwatashi K., Iino S., Sakoda M., Arigami T., Ishigami S., Shinchi H., Natsugoe S. Management of horizontal duodenal perforation: a report of three cases and review of literature. *Surg. Case Rep*. 2017; 3 (1): 119. http://doi.org/10.1186/s40792-017-0397-9.
37. Lu Y., Loffroy R., Lau J.Y., Barkun A. Multidisciplinary management strategies for acute non-variceal upper gastro-intestinal bleeding. *Br. J. Surg*. 2014; 101 (1): E34–E50. http://doi.org/10.1002/bjs.9351.
38. Fujii L., Lau A., Fleischer D.E., Harrison M.E. Successful nonsurgical treatment of pneumomediastinum, pneumothorax, pneumoperitoneum, pneumoretroperitoneum, and subcutaneous emphysema following ERCP. *Gastroenterol. Res. Pract*. 2010; 2010: 289135. http://doi.org/10.1155/2010/289135.
39. Guerra F., Giuliani G., Coletta D., Bonapasta S.A., Levi Sandri G.B. Clinical outcomes of ERCP-related retroperitoneal perforations. *Hepatobiliary Pancreat. Dis. Int*. 2017; 16 (2): 160–163.
40. Rahbour G., Siddiqui M.R., Ullah M.R., Gabe S.M., Warusavitarne J., Vaizey C.J. A meta-analysis of outcomes following use of somatostatin and its analogues for the management of enterocutaneous fistulas. *Ann. Surg*. 2012; 256 (6): 946–954. http://doi.org/10.1097/SLA.0b013e318260aa26.
41. Preetha M., Chung Y.F., Chan W.H., Ong H.S., Chow P.K., Wong W.K., Ooi L.L., Soo K.C. Surgical management of endoscopic retrograde cholangiopancreatography-related perforations. *ANZ J. Surg*. 2003; 73 (12): 1011–1014.
42. Alsenbesy M., Shahat K., Nawara A., Sallam M., Fakhry M., Shazly M., Moussa M., Tag-Adeen M., El-Amin H., Sobh M. Endoscopic papillary large balloon dilatation (EPLBD) for the extraction of common bile duct stones (CBDS). *Rev. Esp. Enferm. Dig*. 2019; 111. http://doi.org/10.17235/reed.2019.5865/2018.
43. Mariani A., Segato S., Anderloni A., Cengia G., Parravicini M., Staiano T., Tontini G.E., Lochis D., Cantù P., Manfredi G., Amato A., Bargiggia S., Bernasconi G., Lella F., BerniCanani M., Beretta P., Ferraris L., Signorelli S., Pantaleo G., Manes G., Testoni P.A. Prospective evaluation of ERCP performance in an Italian regional database study. *Dig. Liver Dis*. 2019; pii: S1590–8658(19)30002-7. http://doi.org/10.1016/j.dld.2018.12.021.
44. Mancerov M.P., Moroz E.V. Reactive pancreatitis after endoscopic procedures on the major duodenal papilla. *Russian Journal of Gastroenterology, Hepatology, Coloproctology*. 2007; 3: 14–24. (In Russian)
45. Li D.F., Yang M.F., Chang X., Wang N.N., Tan F.F., Xie H.N., Fang X., Wang S.L., Fan W., Wang J.Y., Yu Z.C., Wei C., Xiong F., Liu T.T., Luo M.H., Wang L.S., Li Z.S., Yao J., Bai Y. Endocut versus conventional blended electrosurgical current for endoscopic biliary sphincterotomy: a meta-analysis of complications. *Dig. Dis. Sci*. 2019 Feb 18. http://doi.org/10.1007/s10620-019-05513-w.
46. Bykov M.I., Porhanov V.A. Improving the prevention of acute post-manipulation pancreatitis at the present stage of development of endoscopic transpapillary surgery. *Bulletin of Pirogov National Medical & Surgical Center*. 2015; 3: 103–108. (In Russian)
47. Panchenkov D.N., Ivanov Yu.V., Sazonov D.V., Shablovskij O.R., Istomin N.P. New approaches to the prevention of acute post-manipulation pancreatitis after endoscopic interventions on the common bile duct. *Endoskopicheskaya khirurgiya*. 2016; 22 (6): 32–40. https://doi.org/10.17116/endoskop201622632-40. (In Russian)
48. He Q., Wang L., Peng C., Zou X., Zhan Q., Xu Y., Liu Q., Qian J., Gong L., Shen Y., Chen J. Modified prophylactic 5-fr

pancreatic duct stent enhances the rate of spontaneous dislodgement: A multicenter randomized controlled trial. *Unit. Eur. Gastroenterol. J.* 2018; 6 (10): 1519–1526. https://doi.org/10.1177/2050640618804729.

49. Manoharan D., Srivastava D.N., Gupta A.K., Madhusudhan K.S. Complications of endoscopic retrograde cholangiopancreatography: an imaging review. *Abdom. Radiol. (NY)*. 2019 Feb 27. https://doi.org/10.1007/s00261-019-01953-0.
50. Panchenkov D.N., Ivanov Yu.V., Sazonov D.V., Shablovskij O.R., Istomin N.P. Prevention of acute pancreatitis during transpapillary endoscopic interventions. *Annaly khirurgicheskoj gepatologii = Annals of HPB Surgery*. 2017; 22 (2): 80–88. https://doi.org/10.16931/1995-5464.2017280-88. (In Russian)
51. Fedorov A.G., Davydova S.V., Klimov A.E. Complications of endoscopic transpapillary interventions and their prevention and treatment: a review. *Neotlozhnaya medicinskaya pomoshch'*. 2012; 3: 29–35. (In Russian)
52. Kerdsirichairat T., Attam R., Arain M., Bakman Y., Radosevich D., Freeman M. Urgent ERCP with pancreatic stent placement or replacement for salvage of post-ERCP pancreatitis. *Endoscopy*. 2014; 46 (12): 1085–1094. https://doi.org/10.1055/s-0034-1377750.
53. Maady A.S., Alekseev K.I., Osipov A.S., Vasil'ev I.V. Prophylactic and curative pancreatic stenting for post-ERCP acute pancreatitis. *Eksperimental'naia i klinicheskaia gastroenterologiia = Experimental & clinical gastroenterology*. 2014; 104 (4): 39–42. (In Russian)

Сведения об авторах [Authors info]

Шаповальянц Сергей Георгиевич – доктор мед. наук, профессор, заведующий кафедрой госпитальной хирургии №2 лечебного факультета РНИМУ им. Н.И. Пирогова. http://orcid.org/0000-0002-1571-8125. E-mail: sgs31@mail.ru

Будзинский Станислав Александрович – канд. мед. наук, старший научный сотрудник научно-исследовательской лаборатории хирургической гастроэнтерологии и эндоскопии кафедры госпитальной хирургии №2 лечебного факультета РНИМУ им. Н.И. Пирогова, старший ординатор отделения эндоскопии ГКБ №31. http://orcid.org/0000-0001-7983-7900. E-mail: stanislav.budzinskiy@mail.ru

Федоров Евгений Дмитриевич – доктор мед. наук, профессор, главный научный сотрудник научно-исследовательской лаборатории хирургической гастроэнтерологии и эндоскопии РНИМУ им. Н.И. Пирогова. http://orcid.org/0000-0002-5224-0474. E-mail: efedo@mail.ru

Бордиков Максим Владиславович – аспирант кафедры госпитальной хирургии №2 лечебного факультета РНИМУ им. Н.И. Пирогова; врач-эндоскопист отделения эндоскопии ГКБ №31. http://orcid.org/0000-0003-2396-223X. E-mail: bordikov.maxim@mail.ru

Захарова Мария Александровна – аспирант отделения абдоминальной хирургии ФГБУ “Национальный медицинский исследовательский центр хирургии им. А.В. Вишневского”. http://orcid.org/0000-0002-9095-7660. E-mail: zakharova_mari@mail.ru

Для корреспонденции*: Захарова Мария Александровна – 115230, Москва, Варшавское шоссе, д. 55, корп. 2, кв. 148, Российская Федерация. Тел.: +7-915-341-42-90. E-mail: zakharova_mari@mail.ru

Sergey G. Shapovaliyants – Doct. of Sci. (Med.), Professor, Head of the Chair of Hospital-Based Surgery №2, Pirogov Russian National Research Medical University. http://orcid.org/0000-0002-1571-8125. E-mail: sgs31@mail.ru

Stanislav A. Budzinskiy – Cand. of Sci. (Med.), Senior Research Fellow, Research Laboratory of Surgical Gastroenterology and Endoscopy of the Chair of Hospital-Based Surgery №2, Pirogov Russian National Research Medical University. http://orcid.org/0000-0001-7983-7900. E-mail: stanislav.budzinskiy@mail.ru

Evgeny D. Fedorov – Doct. of Sci. (Med.), Professor, Chief Research Fellow of the Research Laboratory of Surgical Gastroenterology and Endoscopy, Pirogov Russian National Research Medical University. http://orcid.org/0000-0002-5224-0474. E-mail: efedo@mail.ru

Maxim V. Bordikov – Post-graduate Student of the Chair of Hospital-Based Surgery, Pirogov Russian National Research Medical University; Endoscopist of the Endoscopic Department, Municipal Clinical Hospital №31. http://orcid.org/0000-0003-2396-223X. E-mail: bordikov.maxim@mail.ru

Maria A. Zakharova – Post-graduate Student of the Department of Abdominal Surgery, Vishnevsky National Medical Research Center of Surgery. http://orcid.org/0000-0002-9095-7660. E-mail: zakharova_mari@mail.ru

For correspondence*: Maria A. Zakharova – 55, building 2, fl. 148, Warsaw highway, Moscow, 115230, Russian Federation. Phone: +7-915-341-42-90. E-mail: zakharova_mari@mail.ru

Статья поступила в редакцию журнала 21.03.2019. Принята к публикации 26.03.2019.
Received 21 March 2019. Accepted for publication 26 March 2019.