ISSN 1995-5464 (Print); ISSN 2408-9524 (Online)
DOI: 10.16931/1995-5464.20192105-116

Первые результаты применения новой технологии визуальной оценки и лечения заболеваний билиарного тракта и протоков поджелудочной железы

Будзинский С.А.[1, 2], Шаповальянц С.Г.[1], Федоров Е.Д.[1, 2], Бахтиозина Д.В.[1], Михалева Л.М.[2, 3], Чернякевич П.Л.[2], Платонова Е.Н.[2]*

[1] *Кафедра госпитальной хирургии №2 с научно-исследовательской лабораторией хирургической гастроэнтерологии и эндоскопии ФГБОУ ВО "Российский национальный исследовательский медицинский университет им. Н.И. Пирогова"; 117997, Москва, ул. Островитянова, д. 1, Российская Федерация*

[2] *Городская клиническая больница №31 Департамента здравоохранения г. Москвы; 119415, Москва, ул. Лобачевского, д. 42, Российская Федерация*

[3] *ФГБНУ "Научно-исследовательский институт морфологии человека", 117418, Москва, ул. Цюрупы, д. 3, Российская Федерация*

Цель. Оценить возможности и преимущества применения аппарата для непрямой пероральной холангиоскопии для одного оператора SpyGlass DS (Boston Scientific) в диагностике и лечении заболеваний органов гепатопанкреатодуоденальной зоны.

Материал и методы. За период с 6 декабря 2017 г. по 6 июля 2018 г. выполнено 24 вмешательства с применением указанного аппарата 22 пациентам. Холангиоскопий было 21, панкреатикоскопий – 2. Также выполнили 1 холангиопанкреатикоскопию. Показаниями к холангиоскопии считали стриктуры неясного генеза в 14 наблюдениях, подозрение на синдром Мириззи – в 2, крупный холедохолитиаз и необходимость лазерной литотрипсии – в 1. Также в 2 наблюдениях было необходимо провести струну-проводник, в 1 – осуществить контроль полноценности санации желчных протоков при холедохолитиазе. Одному пациенту планировали удалить лигатуру после лапароскопической холецистэктомии. Показание к панкреатикоскопии – подозрение на злокачественный рост в стриктурах при хроническом панкреатите. Холангиопанкреатикоскопию выполняли для оценки распространения опухоли большого сосочка двенадцатиперстной кишки на общий желчный проток и проток поджелудочной железы.

Результаты. Технический успех внутрипротоковых манипуляций был достигнут в 23 (95,8%) из 24 вмешательств. Внутрипротоковая биопсия была успешно выполнена в 13 (92,9%) наблюдениях из 14. Получено гистологическое подтверждение диагноза холангиокарциномы в 6 наблюдениях. Проведение лечебных вмешательств удалось во всех 4 наблюдениях. Осложнений и летальных исходов не было.

Заключение. Основными показаниями к эндоскопическому пероральному внутрипротоковому вмешательству являются различные виды недифференцируемых и трудных для преодоления стриктур желчных протоков и протоков поджелудочной железы, а также "сложный" вирсунго- и холангиолитиаз. Технология проведения диагностических и лечебных эндоскопических вмешательств с применением новой методики является относительно несложной. Частота осложнений и летальность сопоставимы с традиционными транспапиллярными вмешательствами.

Ключевые слова: *печень, желчные протоки, протоки поджелудочной железы, ЭРХПГ, холангиоскопия, панкреатикоскопия, SpyGlass DS, внутрипротоковая биопсия, лазерная литотрипсия, холедохолитиаз, стриктуры, хронический панкреатит, опухоли.*

Ссылка для цитирования: Будзинский С.А., Шаповальянц С.Г., Федоров Е.Д., Бахтиозина Д.В., Михалева Л.М., Чернякевич П.Л., Платонова Е.Н. Первые результаты применения новой технологии визуальной оценки и лечения заболеваний билиарного тракта и протоков поджелудочной железы. *Анналы хирургической гепатологии.* 2019; 24 (2): 105–116. DOI: 10.16931/1995-5464.20192105-116.

Авторы подтверждают отсутствие конфликтов интересов.

Initial results of new technological approach to visualization and treatment of bile and pancreatic duct disease

Budzinskiy S.A.[1, 2], Shapovalyants S.G.[1], Fedorov E.D.[1, 2], Bakhtiozina D.V.[1], Mikhaleva L.M.[2, 3], Chernyakevich P.L.[2], Platonova E.N.[2]*

[1] *Chair of Hospital-based Surgery No. 2 with Research Laboratory of Surgical Gastroenterology and Endoscopy of the Pirogov Russian National Research Medical University; 1, Ostrovityanova str., Moscow, 117997, Russian Federation*

[2] *Moscow City Hospital No. 31 of Moscow Department of Health; 42, Lobachevsky str., Moscow, 119415, Russian Federation*

[3] *Research Institute of Human Morphology; 3, Zurupa str., Moscow, 117418, Russian Federation*

Objective. To evaluate possibilities and advantages of SpyGlass DS system (Boston Scientific) in the diagnosis and treatment of pancreato-biliary diseases.

Material and methods. SpyGlass DS has been applied in 24 interventions in 22 patients for the period from December 6, 2017 to July 6, 2018. There were 21 cholangioscopies, 2 pancreaticoscopies and one cholangiopancreaticoscopy. The indications for cholangioscopy were undifferentiated strictures (n = 14), suspected Mirizzi syndrome (n = 2), large choledocholithiasis and need for laser lithotripsy (n = 1). There was a need to pass a guidewire under visual control (n = 2) and to control bile duct stones extraction (n = 1). Scheduled removal of ligature after laparoscopic cholecystectomy was in 1 case. Indication for pancreaticoscopy was suspected malignancy within the strictures associated with chronic pancreatitis, for cholangiopancreaticoscopy – assessment of spread of major duodenal papilla tumor into common bile and pancreatic ducts.

Results. Overall technical success rate was 95.8% (23/24). Intraductal biopsy was successfully performed in 13 out of 14 (92.9%) cases. Cholangiocarcinoma was histologically confirmed in 6 cases. Curative interventions were performed in all 4 cases. There were no complications and mortality.

Conclusion. The main indications for endoscopic peroral intraductal interventions are various types of undifferentiated and complicated biliary and pancreatic strictures, as well as "difficult" bile and pancreatic duct stones. The technology of diagnostic and curative endoscopic interventions using the SpyGlass DS system is relatively simple while morbidity and mortality rates are similar to those after conventional transpapillary interventions.

Keywords: *liver, bile ducts, pancreatic ducts, ERPC, cholangioscopy, pancreatoscopy, SpyGlass DS, intraductal biopsy, laser lithotripsy, choledocholithiasis, strictures, chronic pancreatitis, tumors.*

For citation: Budzinskiy S.A., Shapovalyants S.G., Fedorov E.D., Bakhtiozina D.V., Mikhaleva L.M. Chernyakevich P.L., Platonova E.N. Initial results of new technological approach to visualization and treatment of bile and pancreatic duct disease. *Annaly khirurgicheskoy gepatologii = Annals of HPB surgery*. 2019; 24 (2): 105–116. (In Russian). DOI: 10.16931/1995-5464.20192105-116.

There is no conflict of interests.

Введение

Эндоскопическая ретроградная холангиопанкреатикография (ЭРХПГ) была и остается общепринятым и наиболее широко применяемым методом оценки патологических изменений желчных путей и протоков поджелудочной железы (ПЖ), а также проведения ряда лечебных вмешательств с момента ее внедрения в конце 1960-х гг. и по сей день [1–5]. Процедура предполагает менее инвазивную альтернативу хирургическому вмешательству при многих заболеваниях органов гепатопанкреатодуоденальной зоны (ГПДЗ). Однако в некоторых ситуациях, например, при стриктурах и дефектах наполнения протоков неясного генеза, а также при осложненном холедохо- или вирсунголитиазе, даже при ЭРХПГ можно получить не до конца определенные и достоверные результаты или провести лечебные процедуры не в полном объеме. В таких ситуациях визуальный контроль желчных протоков и протоков ПЖ предоставляет ценную информацию, которая позволяет окончательно прояснить диагноз, увеличить терапевтическую эффективность транспапиллярных вмешательств, а также определить стратегию дальнейшего ведения больных.

Пероральная холангиопанкреатикоскопия представляет собой манипуляцию, при которой выполняют осмотр желчных и панкреатических протоков ультратонким аппаратом через большой сосочек двенадцатиперстной кишки (БСДПК). Техника была впервые продемонстрирована в конце 1970-х гг. с помощью системы Mother-Baby фирмы Olympus (Япония) [6]. Однако подобный технический подход, безусловно заняв свою нишу в эндоскопии, имел ряд проблемных и побочных моментов. К таковым можно отнести высокую стоимость, частые поломки обоих эндоскопов, а также необходимость участия во вмешательстве двух специалистов

экспертного уровня, работающих на обоих аппаратах [7].

Еще одним вариантом пероральной холангиоскопии является прямое проведение ультратонкого гастроскопа в желчные протоки без применения дуоденоскопа. К преимуществам метода относят хорошее качество изображения, возможность использования усиливающих фильтров (таких как NBI, FICE), достаточно широкий инструментальный канал, позволяющий применять стандартные инструменты, а также отсутствие необходимости приобретать отдельное аппаратное и программное обеспечение. Основным недостатком метода является высокая техническая сложность процедуры, значительная частота неудач при попытке проведения в желчные протоки [8].

Холангиопанкреатикоскопию также можно проводить чрескожно чреспеченочно через специальные порты, устанавливаемые антеградно, однако такой вариант вмешательства сопровождается большим риском осложнений. Его рекомендуют только как резервный, когда возможности эндоскопической транспапиллярной диагностики исчерпаны [9].

В 2007 г. компанией Boston Scientific (США) была предложена к клиническому применению одноразовая электронная система для пероральных внутрипротоковых исследований и вмешательств типа SpyGlass, предназначенная для одного оператора. В 2015 г. система претерпела модернизацию, выведя эндоскопическую диагностику желчных и панкреатических стриктур на новый уровень за счет цифрового изображения высокой четкости. Кроме того, система позволила выполнять целый ряд сложнейших лечебных манипуляций с меньшими затратами времени и усилий по сравнению с прочими известными методами холангиопанкреатикоскопии. Система состоит из цифрового процессора и видеокатетера 10,5 Fr (3,5 мм) с двумя управляющими винтами для внутрипротокового позиционирования его в 4 основных направлениях. Предусмотрен инструментальный канал для проведения струны и инструментов диаметром 1,2 мм, двух каналов для ирригации и аспирации (рис. 1).

В настоящее время выделяют несколько основных показаний к пероральной холангиопанкреатикоскопии [10]:

• окончательная верификация диагноза при билиарных и панкреатических стриктурах неясного генеза с помощью их осмотра и прицельной биопсии;

• диагностика внутрипротоковых муцин-продуцирующих опухолей (IPMN) ПЖ;

• внутрипротоковая электрогидравлическая или лазерная литотрипсия у пациентов со “сложными” камнями в общем желчном протоке (ОЖП) или протоке ПЖ (ППЖ);

Рис. 1. Система SpyGlass DS (Boston Scientific Company).

Fig. 1. SpyGlass DS (Boston Scientific) for indirect peroral cholangioscopy.

• предоперационная оценка размеров и распространения на протоки периампулярных новообразований с возможностью принятия оптимальных тактических решений и выбора необходимого объема операции;

• селективная установка струны-проводника выше области окклюзии под контролем зрения;

• обследование при гемобилии неясного генеза;

• оценка портальной билиопатии;

• экстракция проксимально мигрировавших билиарных и панкреатических стентов;

• проведение внутрипротоковой абляции опухолей билиарного тракта.

Следует признать, что первые два показания в приведенном списке являются наиболее значимыми и нашедшими самое частое применение в клинической практике.

Цель исследования – оценить возможности и преимущества применения новой системы для непрямой пероральной холангиоскопии для одного оператора в диагностике и лечении заболеваний органов ГПДЗ.

Материал и методы

Система SpyGlass DS компании Boston Scientific зарегистрирована в РФ в ноябре 2017 г. Впервые в России эндоскопические исследования желчных протоков и протоков ПЖ с использованием нового оборудования были выполнены во время проведения международного мастер-класса на базе ГКБ №31 в Москве 06.12.2017. Было представлено 3 пациента с неясными диагнозами, которым успешно выполнили 2 холангиоскопии и одну панкреатикоскопию с проведением внутрипротоковой биопсии под визуальным контролем, что позволило установить

окончательный диагноз и выбрать оптимальную тактику ведения больных.

Всего с 6 декабря 2017 г. по 6 июля 2018 г. в клинике госпитальной хирургии №2 РНИМУ им. Н.И. Пирогова на базе ГКБ №31 было выполнено 420 ретроградных эндоскопических вмешательств. При этом 17 (2,4%) из них пришлись на долю пероральных транспапиллярных внутрипротоковых исследований с применением системы для непрямой пероральной холангиоскопии для одного оператора SpyGlass DS. Кроме того, специалистами клиники было проведено 7 подобных вмешательств в других стационарах страны во время онлайн-трансляций на крупных конференциях и мастер-классах в Санкт-Петербурге (n = 1), Петропавловске-Камчатском (n = 3), Челябинске (n = 2) и Красноярске (n = 1). Таким образом, представляем опыт 24 пероральных холангио- и панкреатикоскопий у 22 пациентов. Двум больным холангиоскопию выполняли дважды, 1 пациенту с опухолью БСДПК выполнили два исследования во время одной процедуры: холангиоскопию и панкреатикоскопию. Женщин было 13, мужчин – 9. Возраст больных варьировал от 34 до 84 лет (средний – 59,3 ± 16,8 года).

Исследование внепеченочных желчных протоков всего было проведено в 21 наблюдении у 19 больных. Основным показанием к выполнению эндоскопического осмотра билиарного тракта были стриктуры неясного генеза в 13 наблюдениях. При этом 2 пациентам выполняли повторную контрольную холангиоскопию. Таким образом, осмотр зоны окклюзии билиарного тракта проведен в 15 наблюдениях. В 12 наблюдениях выполнили 13 биопсий под визуальным контролем. В 1 наблюдении выполнить биопсию не удалось вследствие трудности адекватного позиционирования холедохоскопа перед стриктурой терминального отдела ОЖП. Еще в 1 наблюдении биопсия не была показана в связи с тем, что причиной стеноза был вклиненный конкремент конфлюенса долевых желчных протоков.

В 2 наблюдениях холангиоскопию проводили при подозрении на синдром Мириззи, который не подтвердился в обоих наблюдениях, – был выявлен крупный холедохолитиаз. В 2 наблюдениях показанием к холангиоскопии и последующей селективной канюляции устья долевого протока под визуальным контролем послужила невозможность проведения струны под традиционной рентгенологической навигацией.

Проведение изолированной пероральной панкреатикоскопии потребовалось в 2 наблюдениях при хроническом панкреатите (ХП) и стриктурах ППЖ. Биопсию не выполняли, поскольку клинический и эндоскопический диагноз не вызывал сомнений.

Также было проведено 1 сочетанное исследование билиарного тракта и ППЖ у пациента с аденомой БСДПК для оценки распространения опухоли на терминальные отделы обеих протоковых систем.

После всех выполненных исследований проводили общепринятые мероприятия, направленные на предотвращение острого панкреатита. Кроме того, в 10 из 24 наблюдений внутривенно профилактически вводили антибактериальные препараты.

Результаты и обсуждение

Общий технический успех внутрипротоковых манипуляций был достигнут в 23 (95,8%) из 24 вмешательств. Успехом считали возможность рассмотреть различные патологические изменения желчных протоков и протоков ПЖ и при необходимости выполнить адекватную биопсию, достаточную для гистологического исследования, или оказать лечебное воздействие в запланированном объеме. Внутрипротоковая биопсия щипцами SpyBite была успешно осуществлена в 13 (92,9%) из 14 наблюдений (рис. 2). Одна неудача (7,1%) была связана с выраженной обструкцией в терминальном отделе ОЖП, что не позволило адекватно позиционировать холангиоскоп и соответственно выполнить биопсию. При этом в 5 наблюдениях подтвердился предварительный диагноз холангиокарциномы, который был установлен по данным предоперационного обследования и при осмотре стриктуры, которая полностью соответствовала злокачественной опухоли (рис. 3). Кроме того, у 1 из пациентов при гистологическом исследовании также была выявлена аденокарцинома ОЖП, хотя эндоскопическая картина, так же как и другие методы лучевой диагностики, была интерпретирована как первичный склерозирующий холангит (ПСХ). Еще у 2 больных предварительный диагноз ПСХ был подтвержден после гистологического исследования. Таким образом, у этих пациентов была радикально изменена лечебная тактика. В 2 наблюдениях причиной стриктуры послужило прорастание опухоли головки ПЖ в стенку ОЖП, подтвержденное при морфологическом исследовании. В остальных наблюдениях стриктуры имели доброкачественный рубцово-воспалительный характер или являлись следствием сдавления билиарного тракта извне, что подтвердили гистологически (рис. 4). Признаки склероза и фиброза выявлены в 2 наблюдениях, воспалительные изменения – в 1, клетки неизмененной слизистой оболочки желчных протоков – в 2. Результаты морфологического исследования материала, полученного с помощью системы SpyGlass DS, представлены в таблице.

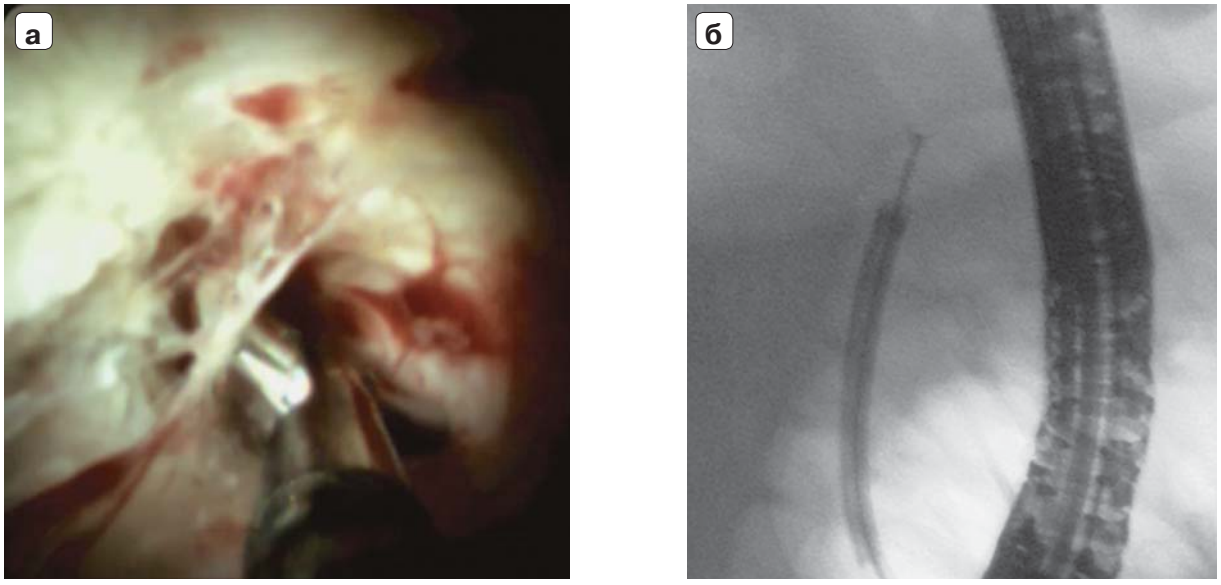

Рис. 2. Биопсия билиарной стриктуры при пероральной холангиоскопии: а – эндофото; б – рентгенограмма.
Fig. 2. Biopsy of biliary stricture during peroral cholangioscopy: a – endoscopic image; б – X-ray scan.

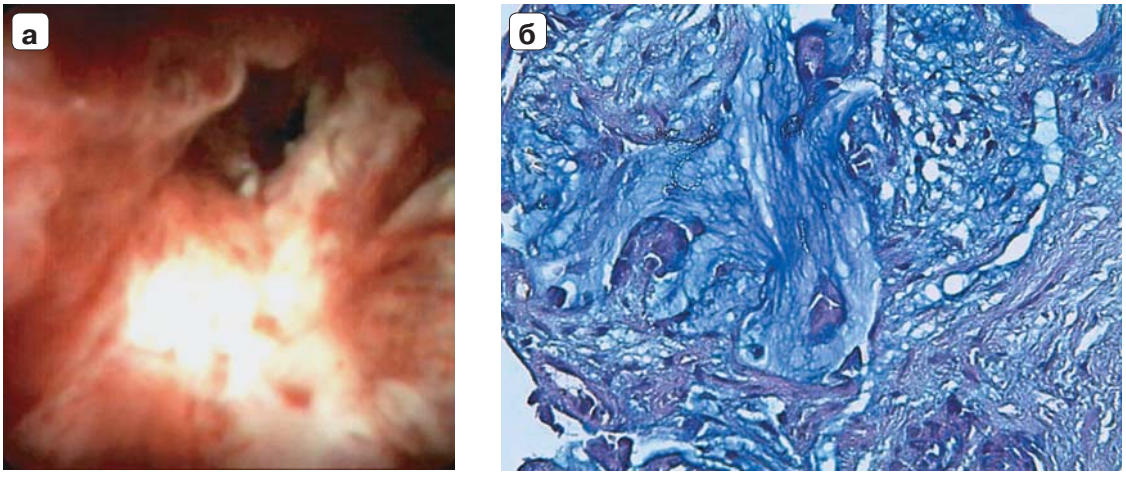

Рис. 3. Холангиокарцинома желчного протока: а – эндофото; б – микрофото, окраска альциановым синим, ×40.
Fig. 3. Cholangiocarcinoma of the bile duct: a – endoscopic image; б – histological image, staining with alcian blue, 40-fold magnification.

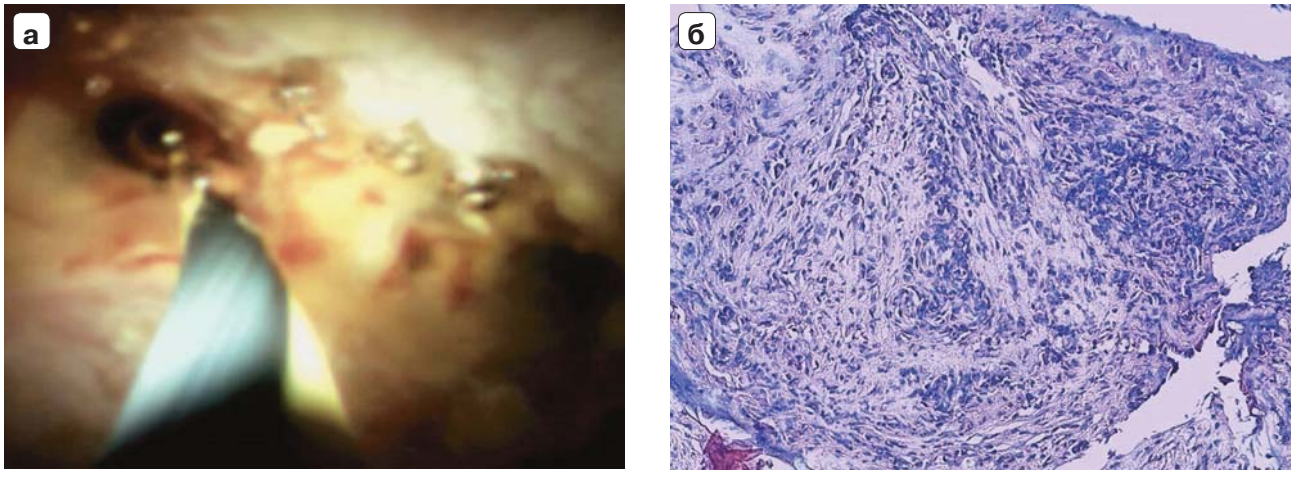

Рис. 4. Рубцовое поражение ОЖП (ОПП): а – эндофото; б – микрофото, окраска гематоксилином и эозином, ×20.
Fig. 4. Cicatricial stricture of common bile duct: a – endoscopic image, b – histological image, staining with hematoxylin-eosin, 20-fold magnification.

Таблица. Результаты гистологического исследования материала, полученного при пероральной холедохоскопии
Table. Biopsy of specimen obtained during peroral cholangioscopy

Результат гистологического исследования	Число наблюдений, абс. (%)	
	всего	с совпадением эндоскопического и гистологического диагноза
Холангиокарцинома	6 (42,9)	5 (83,3)
Аденокарцинома ПЖ (прорастание)	2 (14,3)	2 (100)
Рубцовая стриктура	2 (14,3)	2 (100)
Хроническое воспаление	2 (14,3)	2(100)
Слизистая оболочка протока (сдавление извне)	2 (14,3)	2 (100)
Итого:	14 (100)	13 (92,9)

Показательно, что полученные результаты в целом соответствуют данным мировой литературы. Уровень диагностического успеха при использовании системы SpyGlass DS компании Boston Scientific для изолированной оценки билиарных стриктур неясного генеза или неуточненных дефектов наполнения в желчных протоках варьирует от 83 до 100%. Например, по данным крупного многоцентрового исследования с метаанализом, точность визуальной оценки стриктур при пероральной холангиоскопии составляет 89% [11]. С другой стороны, в одном из наиболее крупных проспективных мультицентровых исследований, включавшем 297 наблюдений, было установлено, что чувствительность визуального определения злокачественного характера поражения без внутрипротоковой биопсии составляет 78–100%, а специфичность – 77–82% [10]. Авторы крупного метаанализа 10 исследований (456 пациентов) отмечают, что чувствительность и специфичность внутрипротоковой биопсии под контролем холангиоскопии составляют 60,1 и 98% соответственно [12].

Существует целый ряд патогномоничных эндоскопических признаков, характерных именно для злокачественных новообразований желчных протоков. К ним относят неравномерно расширенные и извитые сосуды, внутрипротоковые узелки и уплотнения, инфильтрированную или изъязвленную поверхность стриктур, сосочковые или ворсинчатые изменения слизистой. В свою очередь гладкая слизистая без неоваскуляризации, а также гомогенная зернистая слизистая без уплотнений ассоциируется с доброкачественными поражениями.

Хорошо известно, что биопсия под традиционной рентгенологической навигацией во время ЭРХПГ, обладая высокой специфичностью (99%), имеет достаточно низкую чувствительность: для brush-биопсии – 45%, для щипцовой биопсии – 48% [12]. Выполнение биопсии под визуальным эндоскопическим контролем существенно увеличивает точность морфологического исследования. При этом чувствительность метода увеличивается, по данным разных авторов, до 96–100% [13]. Для морфологического исследования биоптатов, полученных из доброкачественных стриктур желчных протоков при холангиоскопии, чувствительность составляет 49–82%, специфичность – 82–100% [10]. Той же группой авторов указано, что прицельная биопсия при пероральной холангиоскопии повлияла на тактику ведения в 63% наблюдений, включая выбор метода оперативного лечения и предотвращение ненужных хирургических вмешательств.

Показательно, что выполнение биопсии с использованием специальных щипцов SpyBite является особенно полезным при дифференциальной диагностике холангиокарциномы и ПСХ, что также крайне необходимо для определения дальнейшей тактики лечения больных [14].

Помимо этого, подавляющее большинство специалистов заключают, что применение системы SpyGlass DS имеет не только огромное диагностическое значение для определения характера поражения билиарного тракта, но и позволяет проводить лечение различных его заболеваний и в первую очередь “сложного” холедохолитиаза с высокими показателями эффективности [10, 15–17]. Результативность внутрипротоковой контактной электрогидравлической или лазерной литотрипсии достигает 83,3% [17]. Помимо этого, под эндоскопической навигацией возможно осуществление селективной канюляции стенозированных протоков, в которые не удавалось провести струну под традиционным рентгенологическим контролем, выполнение радиочастотной абляции при доброкачественных стриктурах желчных протоков, небольших холангиокарциномах, а также при подготовке к первичной установке билиарных саморасширяющихся стентов или их реканализации при прорастании [16, 18].

В настоящем исследовании 1 пациенту с крупным холедохолитиазом удалось успешно выполнить контактную лазерную литотрипсию с применением волокна 375 мкр и блока для литотрипсии Quanta System (Италия). Использовали лазер длиной волны 1320 нм, уровень энергии – 1,2 Дж. При эндоскопическом осмотре во время пероральной холангиоскопии конкремент был

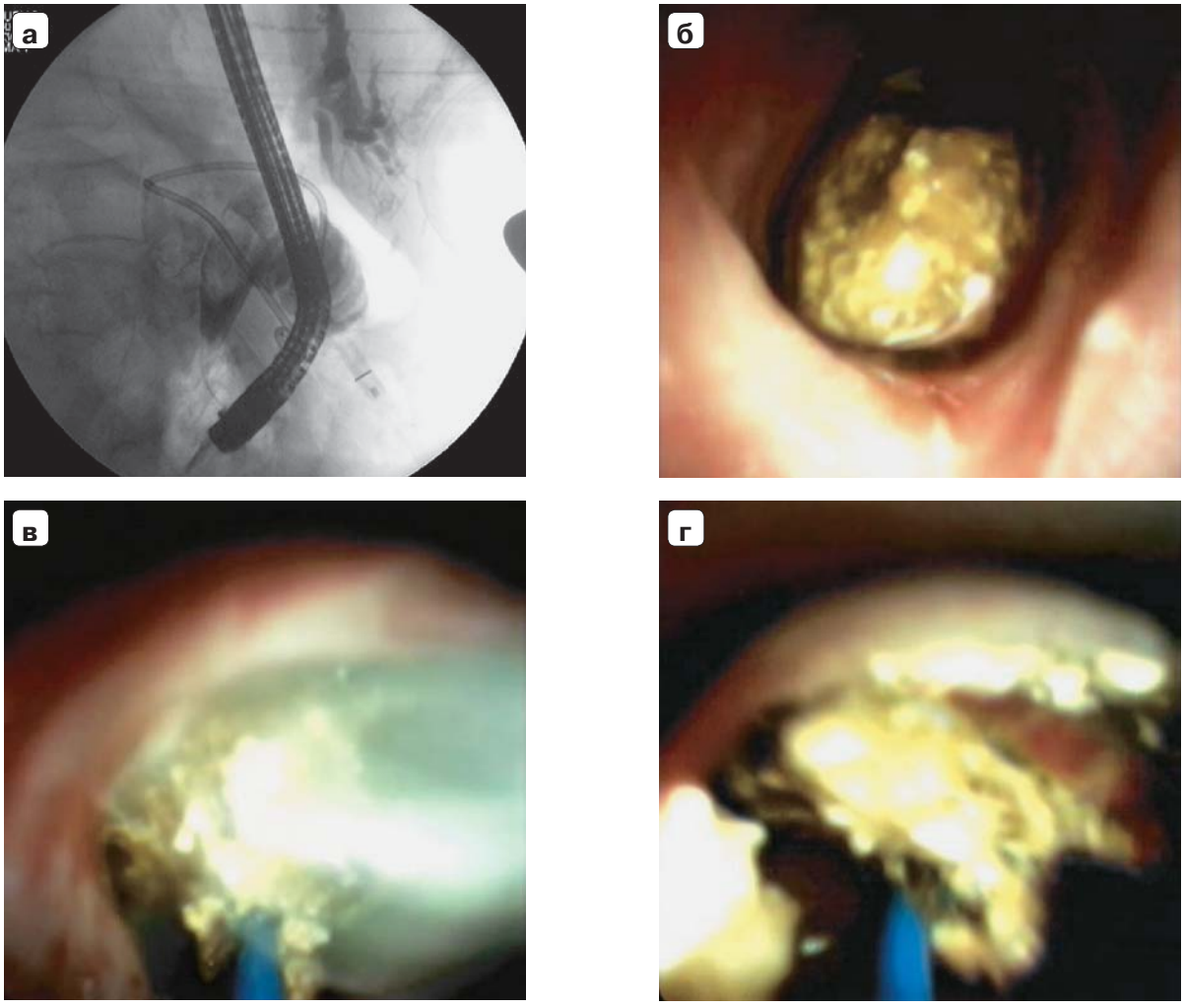

Рис. 5. Холедохолитиаз, крупный конкремент ОЖП: а – холангиограмма; б – эндофото; в – эндофото, этап внутрипротоковой контактной лазерной литотрипсии; г – эндофото, конкремент раздроблен на мелкие фрагменты.

Fig. 5. Choledocholithiasis, large calculus in common bile duct: a – cholangiogram; b – endoscopic image; d – endoscopic image, intraductal laser lithotripsy; d – endoscopic image, fragmentation of the stone.

фрагментирован на три части, которые поочередно были захвачены корзинкой Дормиа и извлечены из желчных протоков (рис. 5). При контрольной холангиоскопии просвет протока оказался свободен.

Еще одним показанием к холедохоскопии в обсуждаемой работе было подозрение на синдром Мириззи. Для дифференциальной диагностики исследование было выполнено 2 пациентам, у которых при проведении предшествующих ЭРХПГ не удалось захватить и извлечь крупные конкременты. В обоих наблюдениях эндоскопических данных за холецистохоледохеальный свищ не получено – был диагностирован только крупный холедохолитиаз. Выполнили дополнительную баллонную дилатацию зоны ЭПСТ баллоном большого диаметра (15–18 мм), и при помощи экстракционного баллончика и корзинки Дормиа конкременты были извлечены. Обоим больным для определения полноценности санации желчных протоков проведена повторная холедохоскопия. Это было связано с тем, что при контрольной ЭРХПГ не удавалось четко дифференцировать тени остаточных конкрементов от пузырьков воздуха вследствие стремительной эвакуации контрастного препарата. В 1 из наблюдений в проекции ОПП были выявлены оставшиеся конкременты 5–6 мм, которые при повторной санации были захвачены корзинкой Дормиа и извлечены.

Также в 2 наблюдениях холедохоскопия была выполнена в связи с необходимостью проведения струны под визуальным контролем выше зоны окклюзии. У больного со “сложной” высокой стриктурой желчного протока при опухоли Клацкина необходимо было провести струну в протоки левой доли печени, поскольку проведение ее под контролем рентгенографии оказалось технически невозможным. Применение же аппарата SpyGlass DS позволило канюлировать проток левой доли без каких-либо технических трудностей с последующим осуществлением

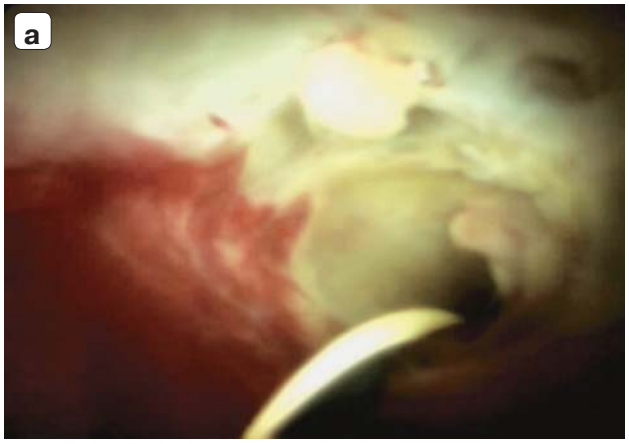

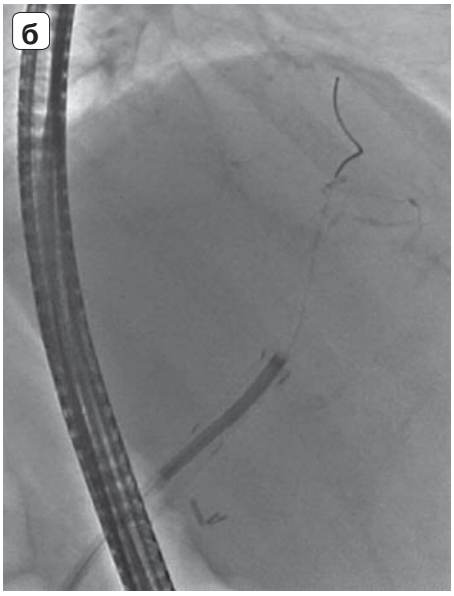

Рис. 6. Селективная канюляция протока левой доли печени при пероральной холангиоскопии: а – эндофото; б – холангиограмма.

Fig. 6. Selective cannulation of the left lobar duct under visual control during peroral cholangioscopy: a – endoscopic image, b – cholangiogram.

стентирования как протока правой доли, так и протока левой доли печени (рис. 6).

В другом наблюдении струна была успешно проведена за область доброкачественной стриктуры, причиной которой была клипса, наложенная во время лапароскопической холецистэктомии. При этом во время эндоскопического осмотра области окклюзии определяли металлическую клипсу, частично выступавшую в просвет желчного протока. Под контролем зрения удалось провести струну-проводник за область сужения, затем выполнить бужирование и баллонную дилатацию стриктуры, в результате чего клипса была смещена. Затем под контролем рентгенографии клипса была захвачена эндоскопическими щипцами типа “крысиный зуб” и извлечена в двенадцатиперстную кишку через ОЖП. После этого удалось выполнить двойное билиарное стентирование пластиковыми стентами для создания широкого каркаса в проекции послеоперационной рубцовой стриктуры.

В одном из наблюдений воспользовались возможностями холангиоскопии для оценки происхождения зоны стеноза ОЖП у пациентки, перенесшей продолжительное малоэффективное этапное лечение по поводу послеоперационной рубцовой стриктуры (многократное рестентирование без клинического эффекта). При пероральном эндоскопическом исследовании в зоне окклюзии были выявлены рубцовые изменения и незначительно выступающая в просвет полипропиленовая лигатура. При помощи щипцов SpyBite она была захвачена и извлечена в несколько приемов. После этого выполнили повторное стентирование желчных протоков с адекватным клиническим эффектом.

Пероральная панкреатикоскопия в настоящее время имеет достаточно ограниченные показания. Помимо технически трудного исполнения метод представляет немалый риск для пациентов, поэтому его применяют существенно реже холедохоскопии и только в тех ситуациях, когда предполагаемая польза от вмешательства превышает вероятность нежелательных событий. Тем не менее в мировой литературе нередки сообщения не только о диагностических внутрипротоковых пероральных процедурах на протоках ПЖ [19–22], но и работы, посвященные лечебным вмешательствам, преимущественно по поводу вирсунголитиаза [23–25].

Собственный первый опыт подобных эндоскопических процедур с применением системы SpyGlass DS составил 3 наблюдения. Среди этих пациентов было 2 женщины и 1 мужчина в возрасте от 34 до 82 лет. Во всех трех наблюдениях удалось осмотреть ППЖ в области головки, перешейка, тела и проксимальных отделов хвоста ПЖ. У 2 больных показанием к панкреатикоскопии было наличие длительно существовавшей стриктуры ППЖ на фоне ХП, подозрительной на малигнизацию, плохо поддававшейся эндоскопической коррекции путем этапного стентирования пластиковыми стентами. В обоих наблюдениях по результатам перорального транспапиллярного эндоскопического исследования диагностирована доброкачественная стриктура без признаков злокачественного роста (рис. 7). Кроме того, были отмечены характерные рентгенэндоскопические признаки ХП: расширенные боковые ветви ППЖ, наличие белковых преципитатов и конкрементов в просвете ППЖ (рис. 8). В обоих наблюдениях после проведения механической и баллонной дилатации области окклюзии была выполнена вирсунголитэкстракция и двойное панкреатическое стентирование пластиковыми стентами.

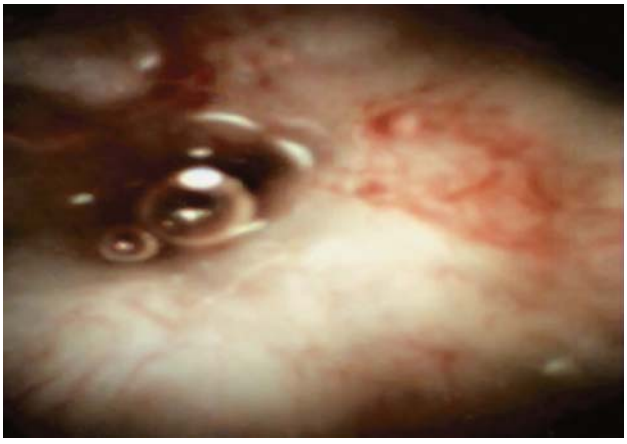

Рис. 7. Эндофото. Доброкачественная стриктура ППЖ на фоне хронического панкреатита.

Fig. 7. Endoscopic image. Benign stricture of pancreatic duct in a patient with chronic pancreatitis.

Третьему пациенту холангиопанкреатикоскопию выполняли для оценки распространения опухоли БСДПК на ОЖП и ППЖ. Несмотря на умеренную дилатацию ППЖ до 5 мм, признаков роста опухоли в его проксимальном отделе выявлено не было, в то время как при холедохоскопии достоверно определялось распространение патологических разрастаний на протяжении 2–2,5 см.

В обсуждаемом исследовании осложнений и летальных исходов после внутрипротоковых пероральных эндоскопических вмешательств не было. При этом, по литературным данным, общие показатели осложнений холангиопанкреатикоскопии варьируют от 6,6 до 9%, что в целом сопоставимо с данными показателями традиционных ретроградных процедур высокой сложности [8, 26–27].

Так, в крупном метаанализе, охватывающем 49 научных исследований и 2193 эндоскопических пероральных внутрипротоковых вмешательства, указано, что общая частота их осложнений составляет 7%, а тяжелых – лишь 1%. Показательно, что наиболее частым неблагоприятным последствием является холангит, частота которого достигает 4% [11]. Более того, в литературе имеются и отдельные сообщения о летальных исходах именно после развития холангита на фоне проведенных внутрипротоковых манипуляций [10].

Заключение

Основными показаниями к проведению эндоскопических пероральных внутрипротоковых вмешательств являются различные виды недифференцируемых и трудных для преодоления стриктур желчных протоков и протоков ПЖ, в том числе рубцовые послеоперационные стриктуры, “сложный” вирсунго- и холедохолитиаз. Технология проведения диагностических и лечебных эндоскопических вмешательств на билиарном тракте и протоках ПЖ с применением новой системы для непрямой пероральной холангиоскопии является достаточно несложной, сопоставимой с традиционными транспапиллярными вмешательствами.

Полученные результаты согласуются с данными мировой литературы и демонстрируют, что диагностические и лечебные внутрипротоковые вмешательства на желчных и панкреатических протоках обладают достаточно высокой эффективностью (72–92%) при невысокой частоте осложнений (6,6–9%).

Участие авторов

Будзинский С.А. – концепция и дизайн исследования, выполнение эндоскопических операций.

Шаповальянц С.Г. – редактирование, утверждение окончательного варианта статьи, ответственность за целостность всех частей статьи.

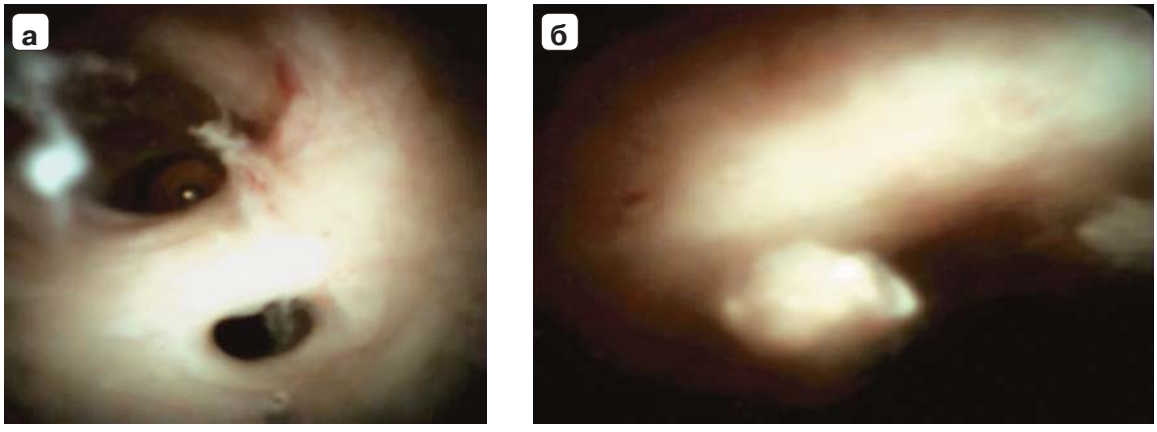

Рис. 8. Эндофото. Хронический панкреатит, вирсунголитиаз: а – расширенные боковые ветви ППЖ; б – мелкие конкременты в протоке ПЖ.

Fig. 8. Endoscopic image. Chronic pancreatitis, pancreatic duct stones: a – dilated lateral branches of the pancreatic duct, b – small calculi in pancreatic duct.

Федоров Е.Д. – редактирование, утверждение окончательного варианта статьи.

Бахтиозина Д.В. – концепция и дизайн исследования, сбор и обработка материала, статистическая обработка данных, написание текста, подготовка иллюстративного материала.

Михалева Л.М. – написание текста, подготовка иллюстративного материала.

Чернякевич П.Л. – выполнение эндоскопических операций.

Платонова Е.Н. – редактирование статьи.

Authors' participation

Budzinskiy S.A. – concept and design of the study, endoscopic operations.

Shapovaliants S.G. – editing, approval of the final version of the article, responsibility for the integrity of all parts of the article.

Fedorov E.D. – editing, approval of the final version of the article.

Bakhtiozina D.V. – concept and design of the study, collection and analysis of data, statistical analysis, writing text, illustrative material.

Mikhaleva L.M. – writing text, illustrative material.

Chernyakevich P.L. – endoscopic operations.

Platonova E.N. – editing.

Список литературы

1. McCune W.S., Shorb P.E. Endoscopic cannulation of the ampulla of Vater: a preliminary report. *Ann. Surg.* 1968; 167 (5): 952–956.
2. Classen M., Demling L. Endoscopische Sphinkterotomie der Papilla Vateri und Stein extraktionaus dem Ductus choledochus. *Dtsch. Med. Wschr.* 1974; 99 (11): 496–497.
3. Kawai K.Y., Ahasaha K., Murakami K., Tada M., Koli Y. Endoscopic sphincterotomy of the papilla of Vater. *Gastrointest. Endosc.* 1974; 20 (4): 148–150.
4. Kozarek R.A. Pancreatic endoscopic retrograde cholangiopancreatography. *Endoscopy.* 2010; 42 (11): 62–68.
5. Albert J., Aabakken L., Ang T.L., Arnelo U., Arvanitakis M., Barthet M., Budzinskiy S., Cremer M., Crisan D., Dechene A., Deviere J., Dunkov Z., Farnik H., Fedorov E., Forti E., Gyokeres T., Hritz I., Johnson G., Katzarov A., Katzarov K., Kronenberger B., Kylanpaa L., Moine O., Moreels T., Mutignani M., Seewald S., Shapovaliants S., Tantau M., Hooft J., Vanbiervliet G. Endoscopic Retrograde CholangioPancreatography (ERCP) – current practice and future perspectives. *Unimed.* 2015: 32–35.
6. Nakajima M., Akasaka Y., Yamaguchi K., Fujimoto S., Kawai K. Direct endoscopic visualization of the bile and pancreatic duct systems by peroral cholangiopancreatoscopy (PCPS). *Gastrointest. Endosc.* 1978; 24 (4): 141–145.
7. Parsi M.A., Li A., Li C., Goggins M. Peroralcholangioscopy in the new millennium. *World J. Gastroenterol.* 2011; 17 (1): 1–6. http://doi.org/10.3748/wjg.v17.i1.1.
8. Komanduri S., Thosani N., Dayyeh B., Aslanian H.R., Enestvedt B.K., Manfredi M., Maple J.T., Navaneethan U., Pannala R., Parsi M.A., Smith Z.L., Sullivan S.A., Banerjee S. Cholangiopancreatoscopy, status evaluation report. *Gastrointest. Endosc.* 2016; 84 (2): 209–221. http://doi.org/10.1016/j.gie.2016.03.013.
9. Osman A., Sipan M., Bulent A. Biliary interventions: tools and techniques of the trade, access, cholangiography, biopsy, cholangioscopy, cholangioplasty, stenting, stone extraction, and brachytherapy. *Semin. Intervent. Radiol.* 2016; 33 (4): 283–290. http://doi.org/10.1055/s-0036-1592327.
10. Chen Y.K., Parsi M.A., Binmoeller K.F., Hawes R.H., Pleskow D.K., Slivka A., Haluszka O., Petersen B.T., Sherman S., Devière J., Meisner S., Stevens P.D., Costamagna G., Ponchon T., Peetermans J.A., Neuhaus H.S. Single-operator cholangioscopy in patients requiring evaluation of bile duct disease or therapy of biliary stones (with videos). *Gastrointest. Endosc.* 2011; 74 (4): 805–814. http://doi.org/10.1016/j.gie.2011.04.016.
11. Korrapati P., Ciolino J., Wani S., Shah J., Watson R., Muthusamy V.R., Klapman J., Komanduri S. The efficacy of peroral cholangioscopy for difficult bile duct stones and indeterminate strictures: a systematic review and meta-analysis. *Endosc. Int. Open.* 2016; 4 (3): E 263–275. http://doi.org/10.1055/s-0042-100194.
12. Navaneethan U., Hasan M.K., Lourdusamy V., Njei B., Varadarajulu S., Hawes R.H. Single-operator cholangioscopy and targeted biopsies in the diagnosis of indeterminate biliary strictures: a systematic review. *Gastrointest. Endosc.* 2015; 82 (4): 608–614.e2. http://doi.org/10.1016/j.gie.2015.04.030.
13. Tringali A., Lemmers A., Meves V., Terheggen G., Pohl J., Manfredi G., Häfner M., Costamagna G., Devière J., Neuhaus H., Caillol F., Giovannini M., Hassan C., Dumonceau J.M. Intraductal biliopancreatic imaging: European Society of Gastrointestinal Endoscopy (ESGE) technology review. *Endoscopy.* 2015; 47 (8): 739–753.
14. Njei B., McCarty T.R., Varadarajulu S., Navaneethan U. Systematic review with meta-analysis: endoscopic retrograde cholangiopancreatography-based modalities for the diagnosis of cholangiocarcinoma in primary sclerosing cholangitis. *Aliment. Pharmacol. Ther.* 2016; 44 (11–12): 1139–1151. http://doi.org/10.1111/apt.13817.
15. Недолужко И.Ю., Шишин К.В., Казакова С.С., Черникова Е.Н., Курушкина Н.А. Двухэтапная тактика лечения больных с крупными конкрементами желчных протоков. Гастроэнтерология. Часть II. 2015; 2 (103): 30–31.
16. Lenze F., Bokemeyer A., Gross D., Nowacki T., Bettenworth D., Ullerich H. Safety diagnostic accuracy and therapeutic efficacy of digital single-operator cholangioscopy. *Un. Eur. Gastroenterol. J.* 2018; 6 (6): 902–909. http://doi.org/10.1177/2050640618764943.
17. Maydeo A., Kwek B.E., Bhandari S., Bapat M., Dhir V. Single-operator cholangioscopy-guided laser lithotripsy in patients with difficult biliary and pancreatic ductal stones. *Gastrointest. Endosc.* 2011; 74 (6): 1308–1314. http://doi.org/10.1016/j.gie.2011.08.047.
18. Valente R., Urban O., Del Chiaro M., Capurso G., Blomberg J., Löhr J.M., Arnelo U. ERCP-directed radiofrequency ablation of ampullary adenomas: a knife-sparing alternative in patients unfit for surgery. *Endoscopy.* 2015; 47 (Suppl. 1 UCTN): E515–E516. http://doi.org/10.4253/wjge.v9.i2.41.
19. Sakamoto H., Kitano M., Kamata K., Miyata T., Kadosaka K., Imai H., Takeyama Y., Kudo M. Transcatheter endoscopy for pancreaticobiliary duct diseases (with videos). *Gastrointest. Endosc.* 2012; 76 (4): 892–899. http://doi.org/10.1016/j.gie.2012.06.012.
20. Котовский А.Е. Диагностические и лечебные эндоскопические вмешательства при хирургических заболеваниях поджелудочной железы: автореф. дис. ... докт. мед. наук. М., 1990. 30 с.

21. Котовский А.Е., Поздеев И.В., Тупикин Л.В. Отдаленные результаты эндоскопической папиллосфинктеротомии. Анналы хирургической гепатологии. 1997; 2: 132–135.
22. Горев М.П. Холангиопанкреатикоскопия в диагностике и лечении хирургических заболеваний желчевыводящих путей: автореф. дис. ... канд. мед. наук. М., 1993. 23 с.
23. Novikov A., Xu M.M., Tyberg A., Kahaleh M. Endoscopic management of chronic pancreatitis with a fully covered self-expanding metal stent and laser lithotripsy. *Endoscopy*. 2017; 19 (12): E296–E297. http://doi.org/10.1055/s-0043-118214.
24. Goodchild G., Sivalokanathan S., Webster G. Cholangioscopy and electrohydraulic lithotripsy in the management of fistulated pancreatic duct stones. *Endoscopy*. 2018; 50 (7): E163–E164. http://doi.org/10.1055/a-0599-0280.
25. Hodo Y., Shirota Y., Suda T., Wakabayashi T. Transcatheter pancreatoscopy-guided electrohydraulic lithotripsy for large pancreatic duct stones. *Endoscopy*. 2017; 49 (06): E147–E148. http://doi.org/10.1055/s-0043-105575.
26. Adler D.G., Cox K., Milliken M., Taylor L.J., Loren D., Kowalski T., Francis G., Laique S.N., Siddiqui A. A large multi-center analysis of adverse events associated with single operator cholangiopancreatoscopy. *Minerva Gastroenterol. Dietol.* 2015; 61 (4): 179–184.
27. Chandrasekhara V., Mouen A. Adverse events associated with ERCP, guideline. *Gastrointest. Endosc.* 2017; 85 (1): 32–47. http://doi.org/10.1016/j.gie.2016.06.051.

References

1. McCune W.S., Shorb P.E. Endoscopic cannulation of the ampulla of Vater: a preliminary report. *Ann. Surg.* 1968; 167 (5): 952–956.
2. Classen M., Demling L. Endoscopische Sphinkterotomie der Papilla Vateri und Stein extraktionaus dem Ductus choledochus. *Dtsch. Med. Wschr.* 1974; 99 (11): 496–497.
3. Kawai K.Y., Ahasaha K., Murakami K., Tada M., Koli Y. Endoscopic sphincterotomy of the papilla of Vater. *Gastrointest. Endosc.* 1974; 20 (4): 148–150.
4. Kozarek R.A. Pancreatic endoscopic retrograde cholangio-pancreatography. *Endoscopy*. 2010; 42 (11): 62–68.
5. Albert J., Aabakken L., Ang T.L., Arnelo U., Arvanitakis M., Barthet M., Budzinskiy S., Cremer M., Crisan D., Dechene A., Deviere J., Dunkov Z., Farnik H., Fedorov E., Forti E., Gyokeres T., Hritz I., Johnson G., Katzarov A., Katzarov K., Kronenberger B., Kylanpaa L., Moine O., Moreels T., Mutignani M., Seewald S., Shapovaliants S., Tantau M., Hooft J., Vanbiervliet G. Endoscopic Retrograde CholangioPancreatography (ERCP) – current practice and future perspectives. *Unimed*. 2015: 32–35.
6. Nakajima M., Akasaka Y., Yamaguchi K., Fujimoto S., Kawai K. Direct endoscopic visualization of the bile and pancreatic duct systems by peroral cholangiopancreatoscopy (PCPS). *Gastrointest. Endosc.* 1978; 24 (4): 141–145.
7. Parsi M.A., Li A., Li C., Goggins M. Peroralcholangioscopy in the new millennium. *World J. Gastroenterol.* 2011; 17 (1): 1–6. http://doi.org/10.3748/wjg.v17.i1.1.
8. Komanduri S., Thosani N., Dayyeh B., Aslanian H.R., Enestvedt B.K., Manfredi M., Maple J.T., Navaneethan U., Pannala R., Parsi M.A., Smith Z.L., Sullivan S.A., Banerjee S. Cholangiopancreatoscopy, status evaluation report. *Gastrointest. Endosc.* 2016; 84 (2): 209–221. http://doi.org/10.1016/j.gie.2016.03.013.
9. Osman A., Sipan M., Bulent A. Biliary interventions: tools and techniques of the trade, access, cholangiography, biopsy, cholangioscopy, cholangioplasty, stenting, stone extraction, and brachytherapy. *Semin. Intervent. Radiol.* 2016; 33 (4): 283–290. http://doi.org/10.1055/s-0036-1592327.
10. Chen Y.K., Parsi M.A., Binmoeller K.F., Hawes R.H., Pleskow D.K., Slivka A., Haluszka O., Petersen B.T., Sherman S., Devière J., Meisner S., Stevens P.D., Costamagna G., Ponchon T., Peetermans J.A., Neuhaus H.S. Single-operator cholangioscopy in patients requiring evaluation of bile duct disease or therapy of biliary stones (with videos). *Gastrointest. Endosc.* 2011; 74 (4): 805–814. http://doi.org/10.1016/j.gie.2011.04.016.
11. Korrapati P., Ciolino J., Wani S., Shah J., Watson R., Muthusamy V.R., Klapman J., Komanduri S. The efficacy of peroral cholangioscopy for difficult bile duct stones and indeterminate strictures: a systematic review and meta-analysis. *Endosc. Int. Open.* 2016; 4 (3): E 263–275. http://doi.org/10.1055/s-0042-100194.
12. Navaneethan U., Hasan M.K., Lourdusamy V., Njei B., Varadarajulu S., Hawes R.H. Single-operator cholangioscopy and targeted biopsies in the diagnosis of indeterminate biliary strictures: a systematic review. *Gastrointest. Endosc.* 2015; 82 (4): 608–614.e2. http://doi.org/10.1016/j.gie.2015.04.030.
13. Tringali A., Lemmers A., Meves V., Terheggen G., Pohl J., Manfredi G., Häfner M., Costamagna G., Devière J., Neuhaus H., Caillol F., Giovannini M., Hassan C., Dumonceau J.M. Intraductal biliopancreatic imaging: European Society of Gastrointestinal Endoscopy (ESGE) technology review. *Endoscopy.* 2015; 47 (8): 739–753.
14. Njei B., McCarty T.R., Varadarajulu S., Navaneethan U. Systematic review with meta-analysis: endoscopic retrograde cholangiopancreatography-based modalities for the diagnosis of cholangiocarcinoma in primary sclerosing cholangitis. *Aliment. Pharmacol. Ther.* 2016; 44 (11–12): 1139–1151. http://doi.org/10.1111/apt.13817.
15. Nedoluzhko I.Yu., Shishin K.V., Kazakova S.S., Chernikova E.N., Kurushkina N.A Two-stage treatment of patients with large biliary stones. *Gastroehnterologiy*. Part II. 2015; 2 (103): 30–31. (In Russian)
16. Lenze F., Bokemeyer A., Gross D., Nowacki T., Bettenworth D., Ullerich H. Safety diagnostic accuracy and therapeutic efficacy of digital single-operator cholangioscopy. *Un. Eur. Gastroenterol. J.* 2018; 6 (6): 902–909. http://doi.org/10.1177/2050640618764943.
17. Maydeo A., Kwek B.E., Bhandari S., Bapat M., Dhir V. Single-operator cholangioscopy-guided laser lithotripsy in patients with difficult biliary and pancreatic ductal stones. *Gastrointest. Endosc.* 2011; 74 (6): 1308–1314. http://doi.org/10.1016/j.gie.2011.08.047.
18. Valente R., Urban O., Del Chiaro M., Capurso G., Blomberg J., Löhr J.M., Arnelo U. ERCP-directed radiofrequency ablation of ampullary adenomas: a knife-sparing alternative in patients unfit for surgery. *Endoscopy.* 2015; 47 (Suppl. 1 UCTN): E515–E516. http://doi.org/10.4253/wjge.v9.i2.41.
19. Sakamoto H., Kitano M., Kamata K., Miyata T., Kadosaka K., Imai H., Takeyama Y., Kudo M. Transcatheter endoscopy for pancreaticobiliary duct diseases (with videos). *Gastrointest. Endosc.* 2012; 76 (4): 892–899. http://doi.org/10.1016/j.gie.2012.06.012.
20. Kotovsky A.E. *Diagnosticheskie i lechebnye ehndoskopicheskie vmeshatel'stva pri khirurgicheskih zabolevaniyah podzheludochnoj zhelezy* [Diagnostic and curative endoscopic interventions for surgical pancreatic diseases]: autoref. dis. ... doct. of med. sci. Moscow, 1990. 30 p. (In Russian)

21. Kotovsky A.E., Pozdeev I.V., Tupikin L.V. Long-term results of endoscopic papillosphincterotomy. *Annaly khirurgicheskoj gepatologii = Annals of HPB Surgery*. 1997; 2: 132–135. (In Russian)
22. Gorev M.P. *Kholangiopankreatikoskopiya v diagnostike i lechenii khirurgicheskih zabolevanij zhelchevyvodyashchih putej* [Cholangiopancreatoscopy in the diagnosis and treatment of surgical diseases of the bile ducts]: autoref. dis. ... cand. of med. sci. Moscow, 1993. 23 p. (In Russian)
23. Novikov A., Xu M.M., Tyberg A., Kahaleh M. Endoscopic management of chronic pancreatitis with a fully covered self-expanding metal stent and laser lithotripsy. *Endoscopy*. 2017; 19 (12): E296–E297. http://doi.org/10.1055/s-0043-118214.
24. Goodchild G., Sivalokanathan S., Webster G. Cholangioscopy and electrohydraulic lithotripsy in the management of fistulated pancreatic duct stones. *Endoscopy*. 2018; 50 (7): E163–E164. http://doi.org/10.1055/a-0599-0280.
25. Hodo Y., Shirota Y., Suda T., Wakabayashi T. Transcatheter pancreatoscopy-guided electrohydraulic lithotripsy for large pancreatic duct stones. *Endoscopy*. 2017; 49 (06): E147–E148. http://doi.org/10.1055/s-0043-105575.
26. Adler D.G., Cox K., Milliken M., Taylor L.J., Loren D., Kowalski T., Francis G., Laique S.N., Siddiqui A. A large multi-center analysis of adverse events associated with single operator cholangiopancreatoscopy. *Minerva Gastroenterol. Dietol.* 2015; 61 (4): 179–184.
27. Chandrasekhara V., Mouen A. Adverse events associated with ERCP, guideline. *Gastrointest. Endosc.* 2017; 85 (1): 32–47. http://doi.org/10.1016/j.gie.2016.06.051.

Сведения об авторах [Authors info]

Будзинский Станислав Александрович – канд. мед. наук, старший научный сотрудник научно-исследовательской лаборатории хирургической гастроэнтерологии и эндоскопии РНИМУ им. Н.И. Пирогова; старший ординатор отделения эндоскопии ГКБ №31. https://orcid.org/0000-0001-7983-7900. E-mail: stanislav.budzinskiy@mail.ru

Шаповальянц Сергей Георгиевич – доктор мед. наук, профессор, заведующий кафедрой госпитальной хирургии №2 лечебного факультета РНИМУ им. Н.И. Пирогова. https://orcid.org/0000-0003-2396-223X. E-mail: sgs31@mail.ru

Федоров Евгений Дмитриевич – доктор мед. наук, профессор, главный научный сотрудник научно-исследовательской лаборатории хирургической гастроэнтерологии и эндоскопии РНИМУ им. Н.И. Пирогова, врач-эндоскопист отделения эндоскопии ГКБ №31. https://orcid.org/0000-0002-5224-0474. E-mail: efedo@mail.ru

Бахтиозина Дарья Вадимовна – научный сотрудник научно-исследовательской лаборатории хирургической гастроэнтерологии и эндоскопии РНИМУ им. Н.И. Пирогова. https://orcid.org/0000-0002-5631-5605. E-mail: l.lilano@yandex.ru

Михалева Людмила Михайловна – доктор мед. наук, профессор, заведующая лабораторией клинической морфологии ФГБНУ "Научно-исследовательский институт морфологии человека", заведующая патологоанатомическим отделением ГКБ №31. https://orcid.org/0000-0003-2052-914X. E-mail: mikhalevalm@yandex.ru

Чернякевич Павел Леонидович – канд. мед. наук, заведующий отделением эндоскопии ГКБ №31. https://orcid.org/0000-0002-9775-1286. E-mail: plcherni@inbox.ru

Платонова Елена Николаевна – канд. мед. наук, заместитель главного врача по медицинской части ГКБ №31. https://orcid.org/0000-0002-9425-8998. E-mail: platonicha@mail.ru

Для корреспонденции*: Бахтиозина Дарья Вадимовна – 121354, Москва, ул. Кутузова, д. 2, кв. 210, Российская Федерация. Тел.: +7-910-469-36-12. E-mail: l.lilano@yandex.ru

Stanislav A. Budzinskiy – Cand. of Sci. (Med.), Senior Research Fellow of the Research Laboratory of Surgical Gastroenterology and Endoscopy of the Pirogov Russian National Research Medical University, Senior Resident of the Endoscopic Department of the Moscow City Hospital No. 31. https://orcid.org/0000-0001-7983-7900. E-mail: stanislav.budzinskiy@mail.ru

Sergey G. Shapovalyants – Doct. of Sci. (Med.), Professor, Head of the Chair of Hospital-Based Surgery No. 2 of the Pirogov Russian National Research Medical University. https://orcid.org/0000-0003-2396-223X. E-mail: sgs31@mail.ru

Evgeniy D. Fedorov – Doct. of Sci. (Med.), Professor, Chief Research Fellow of the Research Laboratory of Surgical Gastroenterology and Endoscopy of the Pirogov Russian National Research Medical University, Endoscopist of the Endoscopic Department of the Moscow City Hospital No. 31. https://orcid.org/0000-0002-5224-0474. E-mail: efedo@mail.ru

Dariya V. Bakhtiozina – Research Fellow of the Research Laboratory of Surgical Gastroenterology and Endoscopy of the Pirogov Russian National Research Medical University. https://orcid.org/0000-0002-5631-5605. E-mail: l.lilano@yandex.ru

Lyudmila M. Mikhaleva – Doct. of Sci. (Med.), Professor, Head of the Laboratory of Clinical Morphology of the Research Institute of Human Morphology, Head of the Autopsy Department of the Moscow City Hospital No. 31. https://orcid.org/0000-0003-2052-914X. E-mail: mikhalevalm@yandex.ru

Pavel L. Chernyakevich – Cand. of Sci. (Med.), Head of the Endoscopic Department of the Moscow City Hospital No. 31. https://orcid.org/0000-0002-9775-1286. E-mail: plcherni@inbox.ru

Elena N. Platonova – Cand. of Sci. (Med.), Deputy Chief Physician for Medical Care of the Moscow City Hospital No. 31. https://orcid.org/0000-0002-9425-8998. E-mail: platonicha@mail.ru

For correspondence*: Dariya V. Bakhtiozina – 2-210, Kutuzova str., Moscow, 121354, Russian Federation. Phone: + 7-910-469-36-12. E-mail: l.lilano@yandex.ru

Статья поступила в редакцию журнала 21.11.2018. Принята к публикации 19.02.2019.
Received 21 November 2018. Accepted for publication 19 February 2019.