*Онкологический консилиум при раке поджелудочной железы*
*Cancer council for pancreatic cancer*

ISSN 1995-5464 (Print); ISSN 2408-9524 (Online)
DOI: 10.16931/1995-5464.2019322-35

# Дифференциальная диагностика и определение резектабельности рака поджелудочной железы с помощью МСКТ и МРТ

*Кармазановский Г.Г.*[1, 2]

[1] *ФГБУ "НМИЦ хирургии им. А.В. Вишневского" Минздрава России; 115093, Москва, ул. Б. Серпуховская, д. 27, Российская Федерация*

[2] *ФГБОУ ВО "Российский национальный исследовательский медицинский университет им. Н.И. Пирогова" Минздрава России; 117997, Москва, ул. Островитянова, д. 1, Российская Федерация*

Цель публикации – осмысление современных достижений лучевой диагностики в области хирургической онкопанкреатологии на основе критического анализа англоязычных публикаций последних лет. МСКТ и МРТ играют важную роль в хирургической и онкологической панкреатологии. В статье представлен критический взгляд на критерии диагностики рака поджелудочной железы, возможности томографических исследований в оценке размера опухоли, в оценке сосудистой инвазии, в дифференциальной диагностике опухолей, а также в оценке возможных ранних послеоперационных осложнений и на лучевые признаки особенностей зоны интереса после неоадъювантной и адъювантной терапии опухолей поджелудочной железы. Влияние современных методов лучевой диагностики на повышение результативности лечения, напрямую связанной с ранним стадированием опухолей поджелудочной железы, ничтожно, поскольку непонятны факторы, влияющие на фазы медленного и бурного развития опухоли. Этапная оценка поджелудочной железы клиническими и лучевыми методами (диспансеризация), скорее всего, при огромных финансовых и физических затратах, не даст ожидаемых результатов. Возможно, одним из решений проблемы эффективного лечения рака поджелудочной железы будет признание каждым пациентом необходимости лабораторных и инструментальных обследований с такой частотой, какую он может себе позволить, в разумных пределах, с привлечением его собственных средств.

**Ключевые слова:** *поджелудочная железа, рак, МСКТ, МРТ, дифференциальная диагностика, сосудистая инвазия, оценка резектабельности, лучевые критерии эффективности химиотерапии, рецидивная опухоль.*

**Ссылка для цитирования:** Кармазановский Г.Г. Дифференциальная диагностика и определение резектабельности рака поджелудочной железы с помощью МСКТ и МРТ. *Анналы хирургической гепатологии.* 2019; 24 (3): 22–35. DOI: 10.16931/1995-5464.2019322-35.

**Авторы подтверждают отсутствие конфликтов интересов.**

# Differential diagnosis and analysis of pancreatic cancer resectability using CT and MRI

*Karmazanovsky G.G.*[1, 2]

[1] *Vishnevsky National Medical Research Center of Surgery, 27, Bol. Serpukhovskaya, Moscow, 115093, Russian Federation*

[2] *Pirogov Russian National Research Medical University of the Ministry of Health of Russia; house 1, Ostrivityanova str., Moscow, 117997, Russian Federation*

The purpose of this publication is to comprehend the modern achievements of radiological diagnosis in surgical oncopancreatology via a critical analysis of recent English-language publications. CT and MRI are essential diagnostic methods in surgical and oncological pancreatology. The possibilities of tomography examination regarding analysis of tumor dimension, CT criteria for pancreatic cancer diagnosis, assessment of vascular invasion, differential diagnosis of tumors, as well as estimation of possible early postoperative complications and radiological features of the region of interest after neoadjuvant and adjuvant therapy for pancreatic tumors are critically analyzed. The role of modern diagnostic methods in improvement of treatment directly related to the early staging of pancreatic tumors is negligible, since the factors affecting the phases of slow and rapid tumor growth are unclear. Most likely, cyclic clinical and radiological evaluation of the pancreas will not give the expected results and is associated with advanced

financial and physical costs. Perhaps, one of the approaches for effective treatment of pancreatic cancer will be the recognition of the need for laboratory and instrumental examinations by each patient. Acceptable frequency of examinations and own funds are determined by a patients himself in this case.

**Keywords:** *pancreas, cancer, MDCT, MRI, differential diagnosis, vascular invasion, evaluation of cancer resectability, radiological criteria for evaluating the effectiveness of chemotherapy, recurrent tumor.*

**For citation:** Karmazanovsky G.G. Differential diagnosis and analysis of pancreatic cancer resectability using CT and MRI. *Annaly khirurgicheskoy gepatologii = Annals of HPB surgery*. 2019; 24 (3): 22–35. (In Russian).
DOI: 10.16931/1995-5464.2019322-35.

**There is no conflict of interests.**

## Введение

Томографические исследования (МСКТ и МРТ) играют важную роль в хирургической и онкологической панкреатологии. Всех подкупает возможность быстрого получения морфологической информации о состоянии протоковой системы, ткани органа, парапанкреатических изменениях, свидетельствующих о распространенности патологического процесса. Так или иначе, МСКТ с контрастным усилением изображения является “золотым стандартом” исследования поджелудочной железы (ПЖ) при подозрении на первичное заболевание или возможное метастатическое поражение [1, 2], а МРТ все больше оттесняет МСКТ с занятых ею позиций, благодаря совершенствованию технологий сбора и обработки данных (диффузионно-взвешенные изображения, цифровые системы МРТ) [3]. Лучевые диагносты научились не только различать зону патологических изменений, осуществлять их дифференциальную диагностику (доброкачественные и опухолевые процессы), но и определять Grade опухоли (G1–G3), что оказывает влияние на выбор тактики и объем осуществляемого лечения [4, 5].

Протоковая аденокарцинома – наиболее частый рак ПЖ. К примеру, 20 лет назад в течение года в России раком ПЖ заболело 13 000 человек. За десятилетие прирост составил 2000 наблюдений в год [6]. Не лучше обстоят дела и в странах Запада. В США рак ПЖ занимает четвертую позицию в статистике смертности от онкологических заболеваний [7]. За один только 2014 г. от рака ПЖ в Соединенных Штатах умерло порядка 40 000 человек [8].

Целью настоящей публикации является осмысление современных достижений лучевой диагностики в области хирургической онкопанкреатологии на основе критического анализа англоязычных публикаций последних лет.

Протоковая аденокарцинома ПЖ (ПАКПЖ) представляет собой очаговое образование (рис. 1), как правило умеренно васкуляризованное или гиповаскулярное, что обусловливает достаточное плохое контрастирование при контрастном усилении. Известно, что низкодифференцированные ПАКПЖ характеризуются наличием десмопластической реакции, которая обусловливает отсроченное контрастирование таких опухолей [9]. Высокодифференцированные опухоли имеют контрастирование, близкое к контрастированию непораженной паренхимы, что может стать причиной ложноотрицательной диагностики ПАКПЖ при ее малых размерах. Чем меньше дифференцировка опухоли, тем больше вероятность ее отображения при контрастном усилении в артериальную фазу как гиподенсной зоны и в отсроченную фазу как умеренно гиперденсной (рис. 2).

Практически всегда при росте опухоли из эпителия протоков ПЖ ее изображение сопровождает расширенный проток поджелудочной железы (ППЖ) и его обрыв в опухоли. Зона обрыва, как правило, неправильной формы (рис. 3). Чем дольше существует такая опухоль, тем более выраженными будут проявления дистальной дистрофии ПЖ (рис. 4). Опухоли, растущие из протоковой системы крючковидного отростка, могут достигать достаточно больших размеров, не вовлекая в процесс ППЖ, протекать бессимптомно, даже прорастая смежные органы или распространяясь парааортально (рис. 5).

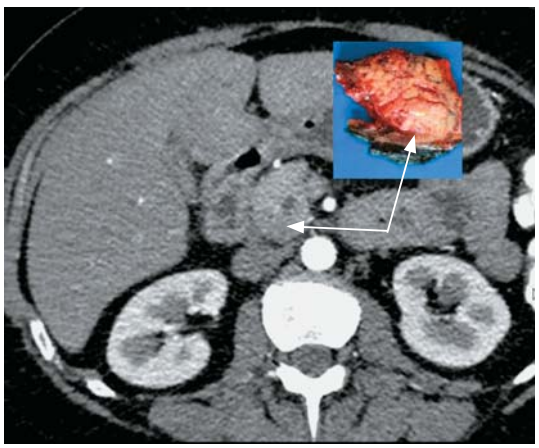

**Рис. 1.** Компьютерная томограмма. Умеренно дифференцированная ПАК головки ПЖ. Исследование с болюсным контрастным усилением. В головке ПЖ в артериальную фазу видна гиподенсная зона 2,5 × 2 × × 2 см, отличающаяся по плотности от ткани ПЖ.

**Fig. 1.** CT-scan. Moderately differentiated ductal adenocarcinoma of the pancreatic head. Contrast-enhanced examination. Hypodense area 2.5 × 2 × 2 cm different from pancreatic tissue is visualized in pancreatic head in the arterial phase.

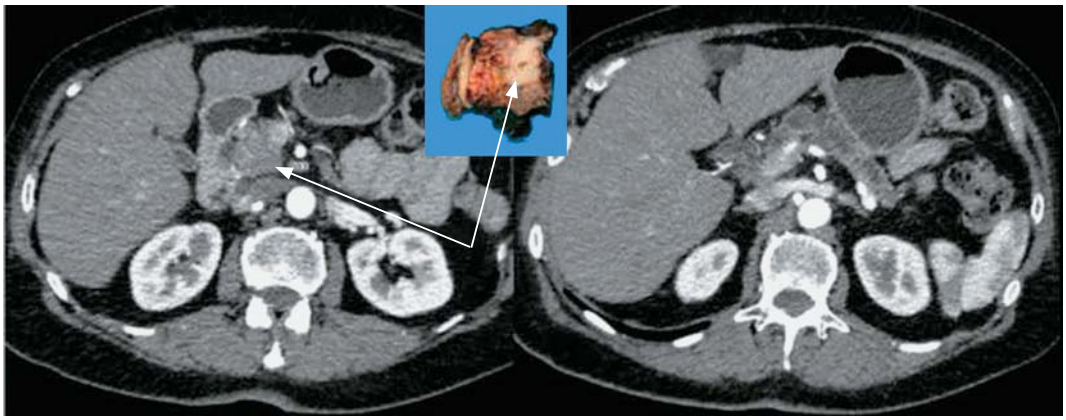

**Рис. 2.** Компьютерная томограмма. Высокодифференцированная ПАК головки ПЖ. Исследование с болюсным контрастным усилением. В головке ПЖ в артериальную фазу очень плохо выявляется гиподенсная зона 2,5 × 1,9 × 3 см. Для сравнения показана атрофия тела и хвоста железы на фоне расширенного ППЖ. Денситометрические характеристики паренхимы такие же, что и в головке ПЖ.

**Fig. 2.** CT-scan. Highly differentiated ductal pancreatic adenocarcinoma of the pancreatic head. Contrast-enhanced examination. Hypodense area 2.5 × 1.9 × 3 cm is poorly visualized in pancreatic head in the arterial phase. For comparison, atrophy of pancreatic body and tail with enlarged pancreatic duct is shown. Densitometric characteristics of parenchyma are the same as for pancreatic head.

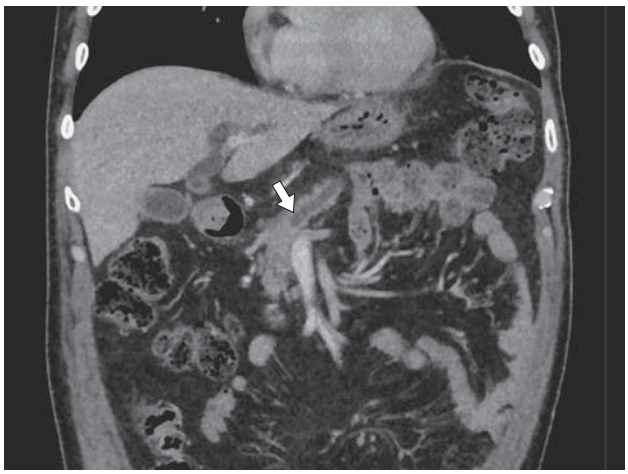

**Рис. 3.** Компьютерная томограмма. Умеренно дифференцированная ПАКПЖ. Исследование с болюсным контрастным усилением. В теле ПЖ в позднюю портально-венозную фазу виден резко расширенный ППЖ, обрывающийся над опухолью в виде писчего пера.

**Fig. 3.** CT-scan. Moderately differentiated ductal adenocarcinoma of the pancreatic head. Contrast-enhanced examination. In delayed portal-venous phase, extremely enlarged pancreatic duct is visualized in pancreatic body. The duct is breaking off over the tumor in the form of a writing pen.

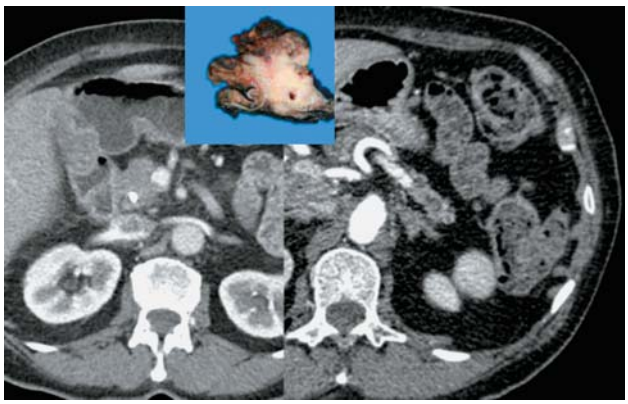

**Рис. 4.** Компьютерная томограмма. Умеренно дифференцированная ПАК головки ПЖ. Исследование с болюсным контрастным усилением. Видна выраженная дистрофия хвоста железы, дренаж в ОЖП, пристеночный тромб в воротной вене в месте ее примыкания к опухоли.

**Fig. 4.** CT-scan. Moderately differentiated ductal adenocarcinoma of the pancreatic head. Contrast-enhanced examination. Dystrophy of pancreatic tail, drainage tube in the common bile duct, parietal thrombosis in the portal vein within its adjunction to the tumor are visualized.

Описаны клинические наблюдения кистозной трансформации ПАКПЖ [10], что ожидаемо требует дифференциальной диагностики с другими опухолями, которые подвергаются кистозной трансформации или структура которых подразумевает наличие кистозного компонента (рис. 6).

Важнейшим вопросом при ПАКПЖ является оценка регионарных изменений, а значит, оценка сосудистой инвазии при местнораспространенном раке, а также диагностика метастатического поражения печени и смежных органов (рис. 7).

Таким образом, каждое из перечисленных томографических проявлений ПАКПЖ может стать фактором дифференциальной диагностики с иными заболеваниями ПЖ.

**Рис. 5.** Компьютерная томограмма. Новообразование крючковидного отростка ПЖ. Исследование с болюсным контрастным усилением. Опухоль в крючковидном отростке видна плохо. Однако при денситометрии отмечено уменьшение контрастирования опухоли по сравнению с тканью ПЖ практически вдвое (50 ед.Н по сравнению с 99–109 ед.Н). Парапанкреатическая жировая клетчатка по латеральному контуру чревного ствола инфильтрирована.

**Fig. 5.** CT-scan. Carcinoma of the uncinate process of the pancreas. Contrast-enhanced examination. Carcinoma of the uncinate process is poorly visualized. However, densitometry showed reduced contrast enhancement of the tumor compared with pancreatic tissue by almost 2 times (50 HU vs. 99–109 HU). Parapancreatic fatty tissue is infiltrated along the lateral contour of the celiac trunk.

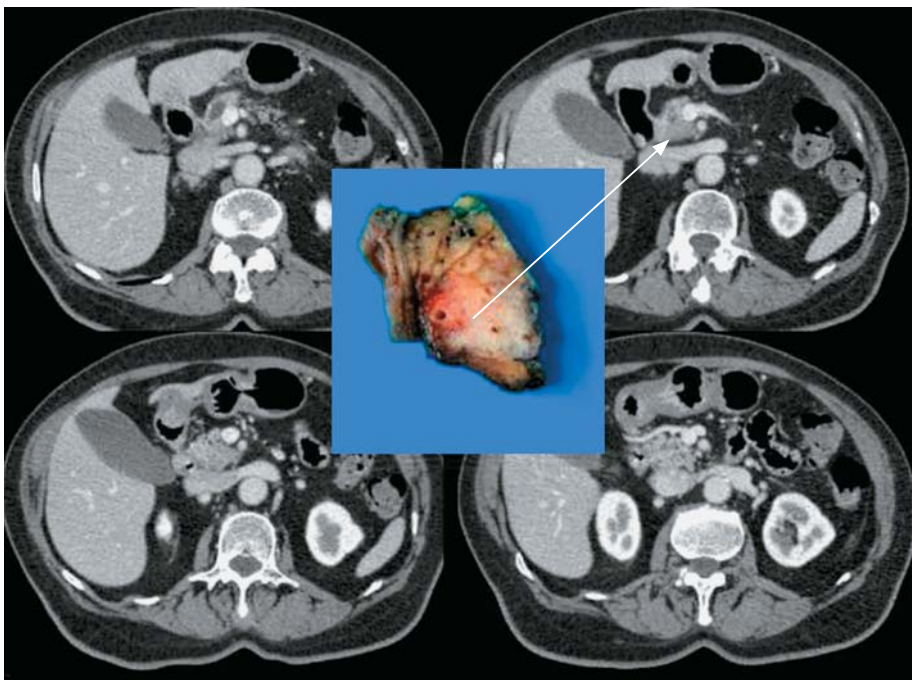

**Рис. 6.** Компьютерная томограмма. Внутрипротоковая папиллярно-муцинозная опухоль из боковых ветвей ППЖ, ассоциированная с инвазивной умеренно дифференцированной ПАКПЖ. Исследование с болюсным контрастным усилением, изображения портально-венозной фазы. ППЖ конусовидно обрывается над умеренно гиподенсной опухолью 1,8 × 1,5 × 2,2 см, основная масса которой располагается в крючковидном отростке ПЖ. На периферии крючковидного отростка видны гиподенсные “вкрапления” – расширенные боковые ветви ППЖ.

**Fig. 6.** CT-scan. Intraductal papillary-mucinous tumor from the lateral branches of the pancreatic duct associated with invasive moderately differentiated ductal adenocarcinoma. Contrast-enhanced examination, images of the portal-venous phase. The main pancreatic duct conically cuts off by moderately hypodense tumor 1.8 × 1.5 × 2.2 cm. The tumor is predominantly located in the uncinate process of the pancreas. Hypodense “inclusions” are seen on the periphery of the uncinate process (enlarged lateral branches of the pancreatic duct).

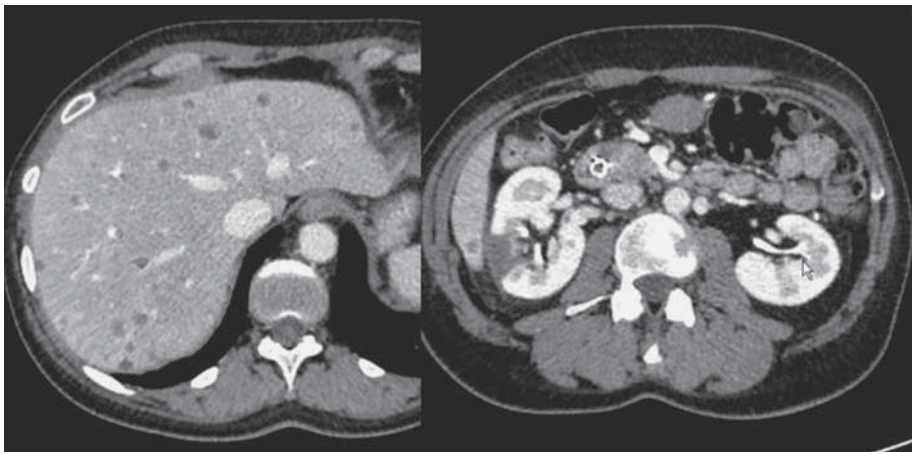

**Рис. 7.** Компьютерная томограмма. Новообразование головки ПЖ. Исследование с болюсным контрастным усилением. Медиальнее металлического стента в панкреатической части общего желчного протока гиподенсная зона опухоли. Множественные гиподенсные (в портально-венозную фазу контрастного усиления) метастазы с гиперконтрастным ободком.

**Fig. 7.** CT-scan. Pancreatic head tumor. Contrast-enhanced examination. Hypodense area of the tumor is seen medial to the metal stent in the pancreatic part of the common bile duct. Multiple hypodense liver metastases with a hyper-contrasted rim are visible in the portal-venous phase of contrast enhancement.

**Размер ПАКПЖ**

Традиционно считается, что опухоли, расположенные интрапаренхиматозно и не вызывающие компрессии ППЖ, имеют размер меньше 2 см [11]. Многими исследованиями подтверждено, что это действительно так; по критерию T это опухоль T1. Опухоли таких размеров наиболее трудные для дифференциальной диагностики, поскольку атрофия дистальных отделов еще может отсутствовать, ППЖ расширен незначительно, а интрапанкреатическая локализация опухоли не сопровождается инвазией парапанкреатической жировой ткани и сосудов. В таких наблюдениях ПАКПЖ, как правило, гомогенна. Чем меньше размер ПАКПЖ, тем хуже она контрастируется и тем хуже видна ее периферия, то есть граница с тканью ПЖ. Поэтому контрастное усиление томографического изображения в таких ситуациях может быть малоэффективным.

В качестве альтернативы применяют МРТ, обладающую высокой чувствительностью (T2ВИ, T2ВИ с подавлением сигнала от жировой ткани, МРТ с получением диффузионно-взвешенных изображений (МРТ-ДВИ с b-фактором ⩾800)) (рис. 8). Магнитно-резонансная и другие методики томографии могут позволить выявить зону ограниченно повышенной целлюлярности ткани ПЖ, что также может быть обусловлено аутоиммунным панкреатитом, солидно-псевдопапиллярной опухолью (СППО), нейроэндокринной опухолью (НЭО) G2-3 (рис. 9) и другими солидными структурами, в том числе казуистическими (например, гемангиомой ПЖ – доброкачественной опухолью).

Чем больше размер опухоли ПЖ, тем проще диагностика, но тем сложнее или менее успешно возможное лечение. Большие размеры впервые диагностированной ПАКПЖ не редкость. И при-

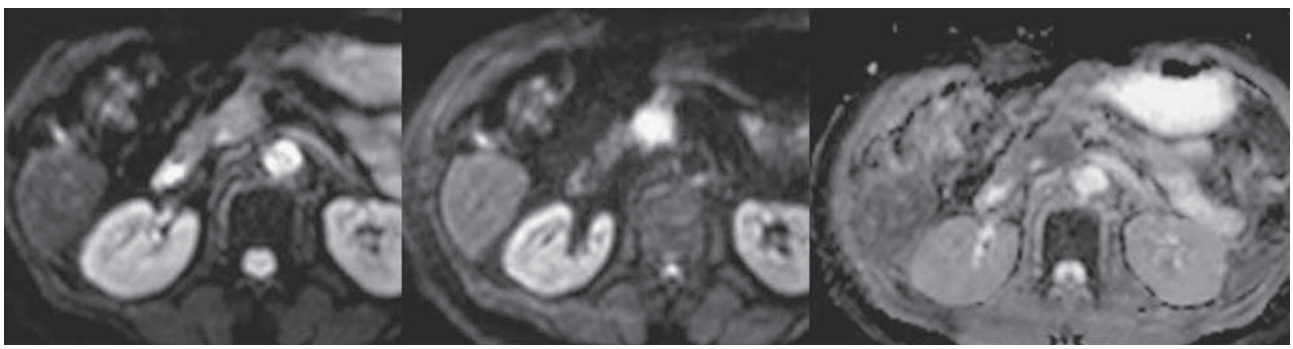

**Рис. 8.** Магнитно-резонансная томограмма. Новообразование головки ПЖ. ДВИ. Практически недифференцирующаяся опухоль в головке ПЖ становится видимой (яркий сигнал от опухоли на изображениях с высоким b-фактором). На ИКД-карте опухоль темная.

**Fig. 8.** MRI-DWI. Pancreatic head tumor. A poorly visualized pancreatic head tumor becomes visible (a bright signal from the tumor in images with a high b-factor). The tumor is dark on the ADC map.

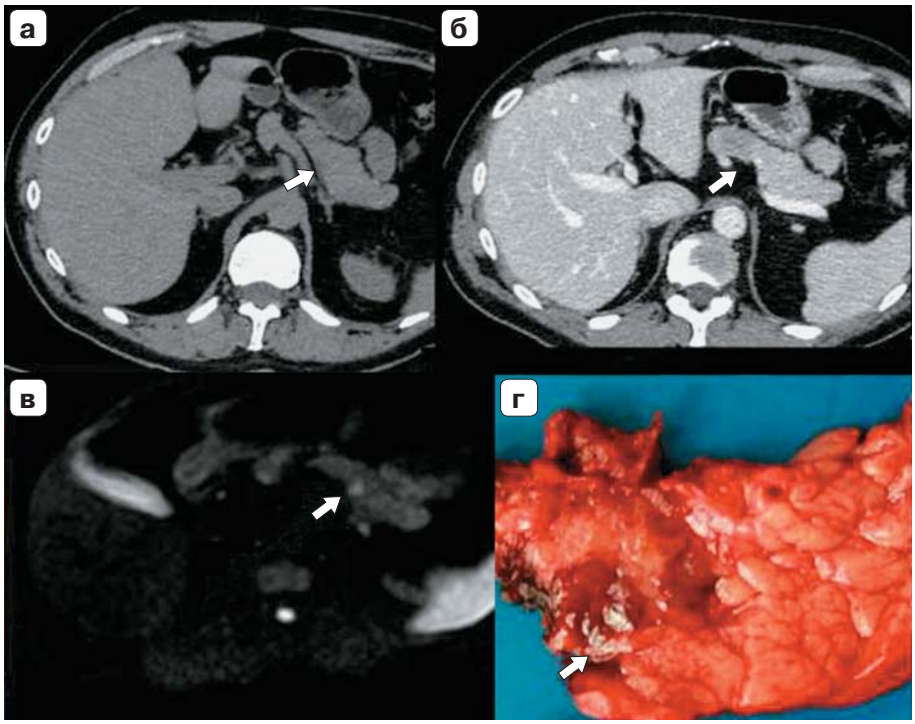


**Рис. 9.** Высокодифференцированная инсулинома (1 митоз в 45 полях зрения, Gr1) тела ПЖ. Сравнение МСКТ и МРТ-ДВИ: а – компьютерная томограмма, без контрастного усиления опухоль не видна; б – компьютерная томограмма, в портально-венозную фазу контрастного усиления по заднему контуру тела ПЖ определяется зона, которую можно принять за срез сосуда; в – магнитно-резонансная томограмма, ДВИ с высоким b-фактором, сигнал от опухоли яркий, опухоль небольших размеров; г – макрофото.

**Fig. 9.** Highly differentiated insulinoma (1 mitosis in 45 fields of view, Gr1) of the pancreatic head. Comparison of CT and MRI-DWI: a – CT-scan without contrast enhancement, tumor is not visible; b – CT-scan, some area is defined along the back contour of the pancreatic body, which can easily be taken as a cut of the vessel in the portal-venous phase; c – MRI-DWI with high b-factor, the signal from the tumor is bright; d – macroscopic image.

чиной тому – отсутствие патогномоничной клинической картины ПАКПЖ, специфических жалоб, критериев отбора пациентов для проведения диспансеризации в группах потенциального риска.

### Ограниченные возможности МСКТ при стадировании злокачественной опухоли ПЖ

Изоплотность опухоли или, другими словами, когда она не отличается от ткани ПЖ, является основным негативным свойством новообразования, не видимого при МСКТ. Таких опухолей примерно 10%. Выживаемость при их диагностике наибольшая. Если опухоль не видна, могут присутствовать ее признаки – частичное, локальное отображение ППЖ, сегментарная атрофия ткани ПЖ, наличие неровностей контура железы [12, 13].

Вторым важным недостатком МСКТ является плохая выявляемость и характеристика лимфатических узлов. Понятно, что даже лимфатические узлы нормальных размеров при МСКТ могут иметь включения микрометастазов, а, например, большие лимфатические узлы могут быть воспалительными [14]. Считается, что при выявлении метастазов в лимфатические узлы МСКТ имеет чувствительность 14%, когда меньший размер лимфатического узла превышает 10 мм [15].

Третьим недостатком МСКТ является низкая чувствительность метода при выявлении метастатического поражения печени [16]. МРТ в этом отношении более предпочтительна.

### Инвазия сосудов

Инвазия парапанкреатических сосудов может быть практически при любой малигнизированной опухоли ПЖ (рис. 10). Однако наиболее агрессивным ростом обладает ПАКПЖ. Поэтому описание возможностей томографических исследований, связанных с оценкой распространения опухолевого процесса в парапанкреатической клетчатке, чаще всего базируется именно на исследованиях ПАКПЖ.

Традиционно выделяют три группы опухолевых состояний, обусловленных взаимоотношениями края опухоли и стенки магистрального сосуда, – опухоль резектабельна, нерезектабельна, погранично-резектабельна [17–19]. Понятно, что отсутствие каких-либо инфильтративных изменений парапанкреатической жировой

**Рис. 10.** Компьютерная томограмма. Новообразование ПЖ с местным распространением. Инвазия воротной вены. Латеральная стенка вены выпрямлена. За счет инвазии в парапанкреатическую жировую клетчатку визуально изображение опухоли больше.

**Fig. 10.** Locally advanced pancreatic tumor. Invasion of the portal vein. The lateral wall of the vein is straightened. Due to invasion of peripancreatic adipose tissue, the image of the tumor is larger.

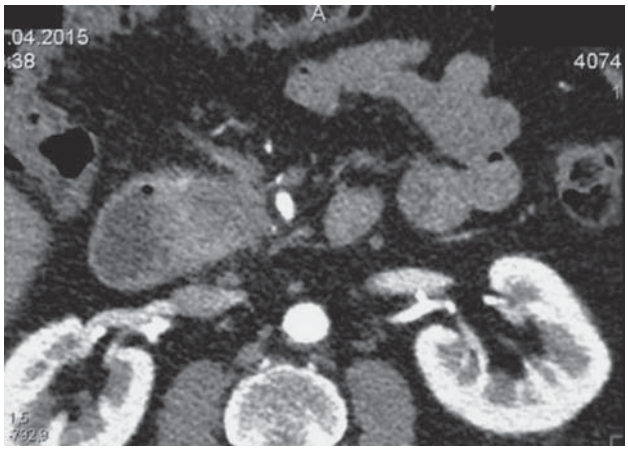


**Рис. 11.** Компьютерная томограмма. Неинвазивная опухоль ПЖ. Между краем опухоли и артерией видна интактная жировая ткань.

**Fig. 11.** CT-scan. Non-invasive pancreatic tumor. Intact adipose tissue is visualized between the edge of the tumor and the artery.

ткани при отображении опухоли и наличии четких ее границ свидетельствует о ее резектабельности (рис. 11).

При циркулярном охвате опухолью магистрального сосуда, особенно на протяжении, при сужении просвета артерии, говорят о нерезектабельной опухоли в отличие от неоперабельной опухоли, когда имеются отдаленные метастазы, но местный статус опухоли позволяет выполнить резекционное вмешательство.

В литературе и практике давно утвердились два принципиально отличительных понятия – “окутывание” или “охват” опухолью магистрального сосуда и “инвазия” сосуда [20]. Безусловно, частота охватов намного больше частоты прямой инвазии сосудов. Незначительный охват все же является признаком резектабельности (от опухоли хирург может отойти тупым либо острым путем). При инвазии все сложнее – отделить опухоль от сосуда возможно, однако резекция будет уже не R0, в лучшем случае – R1. Разработка стандартизированных протоколов патоморфологических исследований увеличила частоту резекций R1 примерно с 20 до 80%. В большинстве наблюдений положительный край локализуется на иссеченной ретроперитонеальной поверхности [21].

При этом сам факт такой резекции кардинально не влияет на ее исходы, поскольку ПАКПЖ по сути своей является генерализованным процессом [22] и к моменту принятия решения о хирургическом вмешательстве уже имеется периневральное и перивазальное распространение опухоли и даже отдаленное метастазирование, возможно не проявившееся пока клинически и при инструментальных исследованиях. И если с перивазальной, видимой инвазией хирург пытается бороться, вплоть до иссечения устья чревного ствола [23–25], используя факт наличия коллатералей или “благоприятных” врожденных аномалий артериального русла (отхождение правой печеночной артерии от верхней брыжеечной артерии), то периневральную инвазию опухоли в настоящее время победить практически невозможно. Опухоль распространяется под шванновской оболочкой нерва на протяжении, и о периневральной инвазии становится известно по клиническим проявлениям (боль в спине, невозможность длительно лежать на спине), при МРТ – яркие гиперцеллюлярные паравертебральные зоны (рис. 12).

В целом, при незначительном “окутывании” артерии вероятность ее инвазии практически равна нулю. Вероятность инвазии возрастает по мере нарастания величины охвата по окружности [20]. При охвате 2/3 окружности вероятность инвазии приближается к 100%. Примерно у 10% пациентов с опухолевым поражением ПЖ наблюдается воспалительная реакция вокруг сосудов (рис. 13). Она, как правило, циркулярная в отличие от локального “окутывания”. Такая воспалительная реакция требует дифференциальной диагностики, особенно эффективно применение эндо-УЗИ. Диагностика воспалительных изменений дает пациенту шанс [26].

Расширение возможностей сосудистой хирургии привело к переосмыслению стадирования опухолей ПЖ. Теперь местно-резектабельными считаются опухоли с частичным вовлечением воротной вены, краевым вовлечением чревного ствола, общей печеночной и собственной печеночной артерии [11].

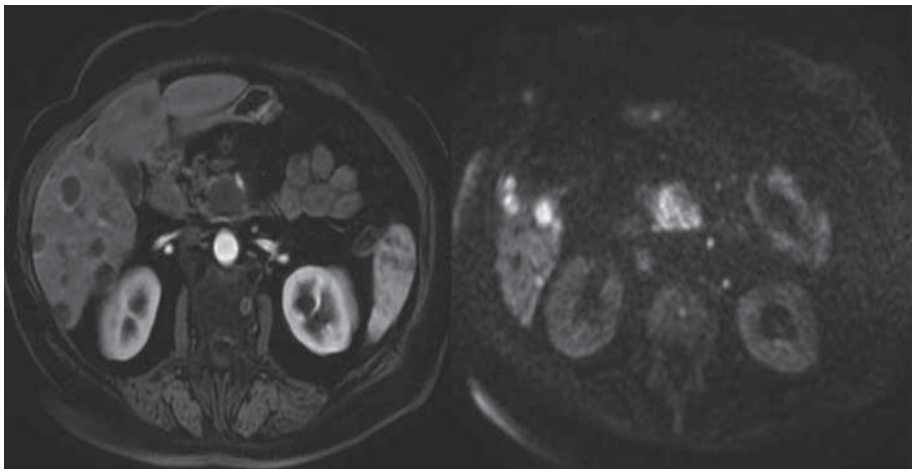

**Рис. 12.** Магнитно-резонансная томограмма. Опухоль головки ПЖ, метастазы в печень. Размеры опухоли на МРТ-ДВИ больше (метод позволяет оценить истинное распространение опухоли в перипанкреатической жировой ткани). Также видны лимфатические узлы, хотя они меньше 1 см. Яркий сигнал свидетельствует о высокой целлюлярности, и наиболее вероятной причиной этого является метастатическое поражение.

**Fig. 12.** MR-image. Pancreatic head tumor, liver metastases. Tumor dimensions are larger on MRI-DWI (this technique allows evaluating the actual spread of the tumor into peripancreatic adipose tissue). Lymph nodes are also visible, although their dimensions are less than 1 cm. A bright signal indicates high cellularity, and metastatic lesion is the most likely cause of this phenomenon.

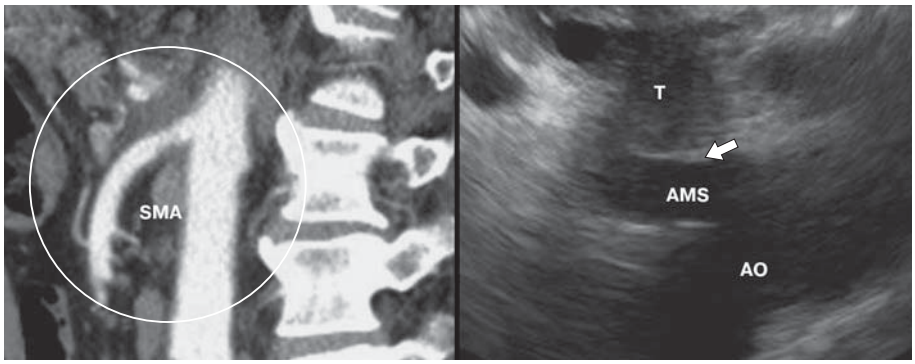


**Рис. 13.** Новообразование ПЖ. Воспалительная инфильтрация жировой ткани: а – компьютерная томограмма; б – ультразвуковая эндосканограмма. При эндоскопическом УЗИ демаркация между краем опухоли и стенкой артерии видна четко. При МСКТ признаком воспаления являются циркулярные изменения, “муфта” вокруг сосуда и их гомогенность. Однако отграничить стенку артерии от воспаления невозможно.

**Fig. 13.** Pancreatic tumor. Inflammatory adipose tissue infiltration: a – CT-scan; б – EUS-scan. Demarcation between the edge of the tumor and arterial wall is clearly visible during endoscopic ultrasound. CT-sign of inflammation is circular perivascular changes and their homogeneity. However, it is not possible to distinguish arterial wall and inflammation area.

Инфильтрация (а по сути лимфангоиты) парапанкреатической жировой ткани имеет прогностическое значение. Почти 15 лет назад мы высказали предположение, что инфильтрация жировой клетчатки (которую мы назвали “подозрением на инвазию сосуда”) в долгосрочной перспективе мало чем отличается от истинной инвазии сосудов [1]. Позже, в 2012 г., японские авторы [27] распределили проявления инфильтрации парапанкреатической жировой ткани при МСКТ на 4 группы (Gr0–3). Они показали, что почти у половины из 132 пациентов, перенесших панкреатодуоденальную резекцию, была выражена инфильтрация жировой ткани (Gr1 – 38,7%, Gr2 – 16,4%). Было отмечено, что экстрапанкреатическая периневральная инвазия опухоли и статус края резекции были существенно связаны с ретроперитонеальной инфильтрацией жировой ткани, выявленной при МСКТ. У 43 пациентов с опухолевой инвазией воротной вены пятилетняя выживаемость была 45,9% и отмечена у пациентов с минимальной инфильтрацией жировой ткани (Gr1). Выживаемость в этой группе была достоверно больше, чем в группе с более выраженными инфильтративными изменениями (Gr2; P = 0,007).

Таким образом, в большинстве ситуаций все же не стоит испытывать иллюзий в отношении перспектив дожития пациентов в послеоперационном периоде и понимать, что инфильтрация парапанкреатической жировой ткани – это отражение распространения опухоли по лимфатическим путям. И чем более выражены такие структурные изменения жировой ткани, тем

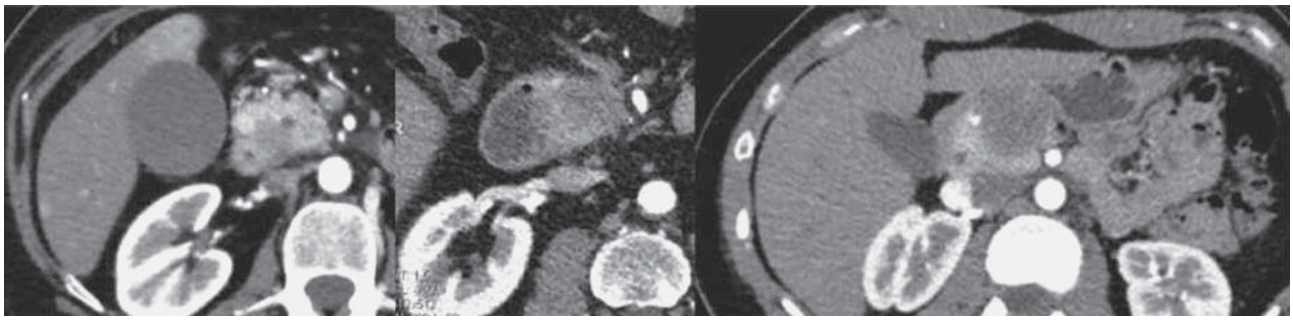

**Рис. 14.** Компьютерная томограмма. Сравнение аденокарциномы ПЖ, нейроэндокринной опухоли и солидно-псевдопапиллярной опухоли. Все опухоли расположены в головке ПЖ и гиподенсны в артериальную фазу. Сравнение показывает, что выявить опухоль (чувствительность) гораздо проще, чем установить ее морфологическую принадлежность (специфичность).

**Fig. 14.** CT-scan. Comparison of pancreatic adenocarcinoma, neuroendocrine tumor and solid-pseudopapillary tumor. All tumors are located in the pancreatic head and hypodense in the arterial phase. A comparison shows that it is much easier to identify a tumor (sensitivity) than to determine its morphology (specificity).

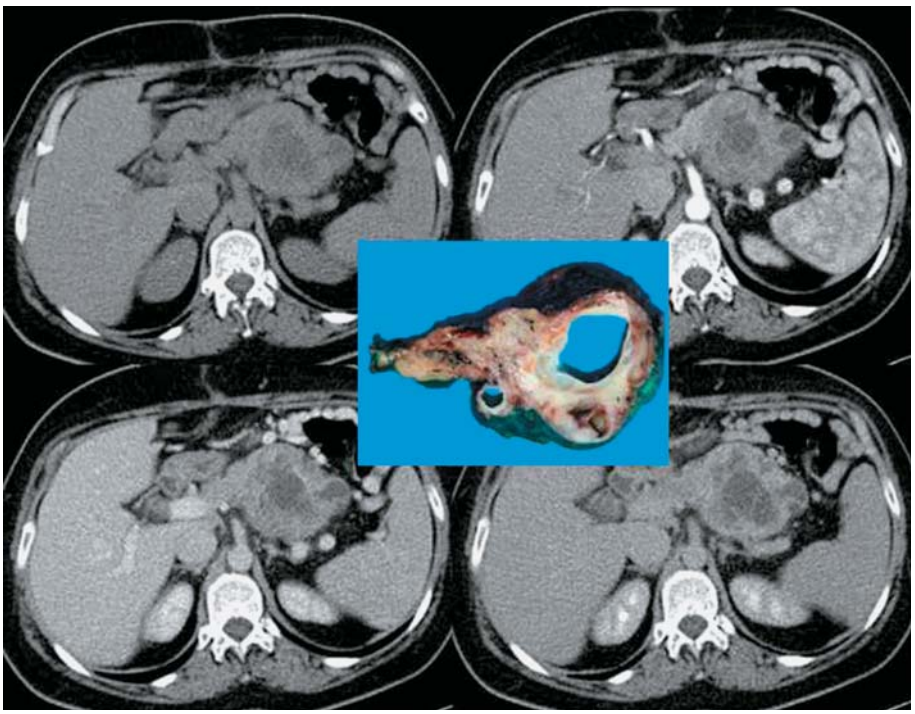

**Рис. 15.** Компьютерная томограмма. Муцинозная цистаденома ПЖ. Массивные пристеночные разрастания позволяют предположить наличие карциномы. Однако патогистологический диагноз – муцинозная кистозная опухоль тела и хвоста ПЖ со слабой дисплазией эпителия и участком тяжелой дисплазии.

**Fig. 15.** CT-scan. Mucinous cystadenoma of the pancreas. Massive internal papillary structures allow suggesting carcinoma. Fortunately, histological diagnosis was a mucinous cystic tumor of pancreatic body and tail with mild epithelial dysplasia and local severe dysplasia.

меньше шансов на успех в долгосрочной перспективе, даже при безупречно выполненном хирургическом пособии.

## Дифференциальная диагностика

По сути, лишь СППО малых размеров, без выраженной капсулы и НЭО ПЖ G2–3 могут стать объективными причинами затрудненной дифференциальной диагностики (рис. 14). Во всех остальных клинических ситуациях имеются яркие патогномоничные проявления иных опухолей или комплекс их проявлений. Это пристеночные сосочковые разрастания и перегородки в муцинозных опухолях, солидно-микрокистозная структура опухоли с кальцинатами при серозной цистаденоме, протяженное сужение общего желчного протока (ОЖП) при воспалительных псевдоопухолевых процессах, в том числе при аутоиммунном панкреатите, множественные “микрокистозные” гнойники, окруженные фиброзной капсулой, при псевдоопухолевом панкреатите (рис. 15) [4, 28–31].

Еще раз следует подчеркнуть, что в литературе устоялось мнение о следующих признаках

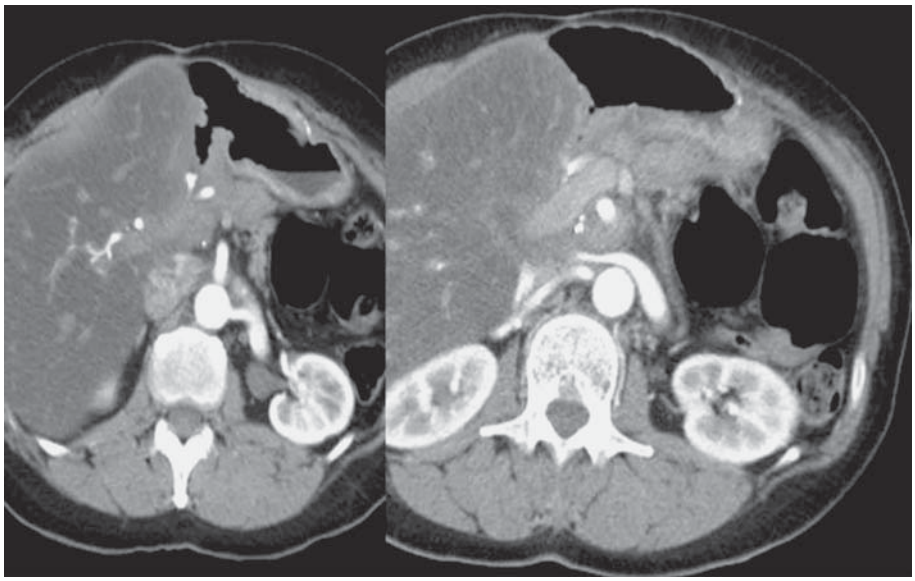

**Рис. 16.** Компьютерная томограмма. Продолженный рост опухоли после панкреатодуоденальной резекции. Темная муфта вокруг чревного ствола. Выраженный жировой гепатоз.

**Fig. 16.** CT-scan. Continued tumor growth after pancreaticoduodenectomy. Dark area is visualized around the celiac trunk. Severe fatty liver disease.

ПАКПЖ: расширение ППЖ, его необъяснимый обрыв даже при незначительном расширении, атрофия дистальных отделов ПЖ, симптом двух протоков (“двустволка” – расширение ОЖП и ППЖ). Чем больше таких проявлений наблюдается на серии анализируемых томограмм, тем большей является вероятность диагностики ПАКПЖ.

Безусловно, несмотря на непредсказуемый, в том числе и бурный, рост ПАКПЖ, при любой ситуации, связанной с обращением пациента в стационар или в поликлинику по поводу состояний, обусловленных клиническими проявлениями заболевания органов желудочно-кишечного тракта, ему надо настоятельно рекомендовать обследование верхнего этажа брюшной полости любым из методов – УЗИ, МРТ или МСКТ. Выявление совокупности микропризнаков патологических изменений ПЖ может натолкнуть на рассуждения о ПАКПЖ как причине обращения пациента за медицинской помощью.

В этой связи нелишне напомнить о важнейшей роли в процессе диагностики архивов медицинских изображений. В идеале каждое выполненное пациенту обследование следует архивировать на цифровом носителе изображений, загружать в базу данных лечебного учреждения и обязательно передавать его в личный архив пациента. Все это может быть очень важным при дальнейших обследованиях в других учреждениях и сопоставлении новых и архивных данных.

### Оценка возможных ранних послеоперационных осложнений

Все оперирующие хирурги сталкивались с дилеммой – чем менее “дискредитирована” ПЖ, тем больше вероятность развития несостоятельности панкреатодигестивного анастомоза и наоборот. Последние данные свидетельствуют о том, что и внутриорганное депонирование жировой ткани также отрицательно влияет на прогноз ранних осложнений [32].

### Оценка неоадъювантной и адъювантной терапии опухоли ПЖ

Химиотерапия также оказывает позитивное влияние на развитие онкохирургии ПЖ [33–35]. Известно, что правильно подобранная химиотерапия может способствовать уменьшению стадии опухоли и трансформации нерезектабельной опухоли в погранично-резектабельную, а погранично-резектабельной – в резектабельную. Безусловно, роль томографических исследований в таких ситуациях колоссальна, поскольку они позволяют с максимальной объективностью оценить степень редукции опухоли и момент принятия решения об оперативном лечении.

Адъювантную терапию выполняют как часть комплекса противоопухолевых мер. Однако чаще всего она является лечебной процедурой отчаяния. В случаях “профилактической” адъювантной терапии томографические исследования направлены на оценку состояния парапанкреатического пространства и зон анастомозов с ПЖ [2]. Появление аномальных утолщений, уплотнений, “черной” зоны вокруг контрастированного сосуда свидетельствует о рецидиве или продолженном росте опухоли (рис. 16).

Перспективным представляется применение при химиотерапии МРТ-ДВИ. Эта технология сканирования не связана с дополнительным облучением, как МСКТ, не требует дополнительных затрат на контрастные средства и не сопровождается нагрузкой на выделительную функцию почек, что неизбежно при экскреции контрастного вещества клубочково-канальцевой системой. Появление опухоли обусловливает изменение в виде зоны повышенной целлюлярности на МРТ-ДВИ с высоким b-фактором. Локальную повышенную целлюлярность ткани

ПЖ в зоне резекции и вне ее следует расценивать как признак злокачественной опухоли. Определенные перспективы лучевой диагностики связаны со все более набирающим силу методом анализа томографических изображений, получившим название “радиомика” [5, 36]. Пока его клиническая роль туманна, но число публикаций, множащихся в геометрической прогрессии, свидетельствует о том, что это не ложный путь в науке.

## Заключение

Изложенное свидетельствует о том, что в ближайшее время успехи в лечении ПАКПЖ, скорее всего, будут обусловлены воздействием на опухоль на генном уровне. Уже сейчас, оценивая, например, в лабораторных анализах уровень KRAS ctDNA, можно получить полезную прогностическую информацию о ПАКПЖ на этапах планирования лечения и оценки выживаемости после оперативных вмешательств [37].

Современные методы лучевой диагностики позволяют отвечать на многие вопросы, связанные с операбельностью пациента и резектабельностью ПАКПЖ, но их влияние на повышение эффективности лечения, напрямую связанного с ранним стадированием опухоли, ничтожно, поскольку непонятны факторы, влияющие на фазы медленного и бурного развития опухоли [2, 38]. Диспансеризация, скорее всего, при колоссальных финансовых и физических затратах, не даст ожидаемого результата. Возможно, одним из путей решения проблемы эффективного лечения рака ПЖ станет осознанная и осмысленная каждым гражданином необходимость плановых лабораторно-инструментальных обследований с той периодичностью, которую он может себе позволить, в разумных пределах, с привлечением собственных средств.

Все рекомендации профессиональных сообществ по лечению заболеваний ориентированы на оказание помощи в условиях финансирования такого лечения государством или страховой системой. Однако никто не запрещает гражданину осуществлять плановые индивидуальные обследования по собственному желанию. А, как известно, скрипучее дерево скрипит долго.

### Участие авторов

Кармазановский Г.Г. – концепция и дизайн исследования, сбор и обработка материала, написание текста, редактирование, утверждение окончательного варианта статьи, ответственность за целостность всех частей статьи.

### Authors participation

Karmazanovsky G.G. – concept and design of the research, collection and processing of material, writing text, editing, approval of the final version of the article, responsibility for the integrity of all parts of the article.

## Список литературы


1. Karmazanovsky G., Fedorov V., Kubyshkin V., Kotchatkov A. Pancreatic head cancer: accuracy of CT in determination of resectability. *Abdom. Imaging*. 2005; 30 (4): 488–500.
2. Bae J.S., Kim J.H., Joo I., Chang W., Han J.K. MDCT findings predicting post-operative residual tumor and survival in patients with pancreatic cancer. *Eur. Radiol*. 2019; 29 (7): 3714–3724. http://doi.org/10.1007/s00330-019-06140-9.
3. Garces-Descovich A., Morrison T.C., Beker K., Jaramillo-Cardoso A., Moser A.J., Mortele K.J. DWI of pancreatic ductal adenocarcinoma: a pilot study to estimate the correlation with metastatic disease potential and overall survival. *AJR. Am. J. Roentgenol*. 2019; 212 (2): 323–331. http://doi.org/10.2214/AJR.18.20017.
4. Karmazanovsky G., Belousova E., Schima W., Glotov A., Kalinin D., Kriger A. Nonhypervascular pancreatic neuroendocrine tumors: spectrum of MDCT imaging findings and differentiation from pancreatic ductal adenocarcinoma. *Eur. J. Radiol*. 2019; 110: 66–73. http://doi.org/10.1016/j.ejrad.2018.04.006.
5. Guo C.G., Ren S., Chen X., Wang Q.D., Xiao W.B., Zhang J.F., Duan S.F., Wang Z.Q. Cancer pancreatic neuroendocrine tumor: prediction of the tumor grade using magnetic resonance imaging findings and texture analysis with 3-T magnetic resonance. *Manag. Res*. 2019; 11: 1933–1944. http://doi.org/10.2147/CMAR.S195376. eCollection 2019.
6. Трапезников Н.Н., Аксель Е.М. Заболеваемость злокачественными новообразованиями и смертность от них населения стран СНГ в 1998 г. М., 2000. 270 с.
7. American Cancer Society (2014). Cancer facts & figures 2014. Retrieved from http://www.cancer.org/acs/groups/con-tent/@research/documents/webcontent/acspc-042151.
8. Chatterjee D., Katz M.H., Rashid A., Varadhachary G.R., Wolff R.A., Wang H., Lee J.E., Pisters P.W., Vauthey J.N., Crane C., Gomez H.F., Abbruzzese J.L., Fleming J.B., Wang H. Histologic grading of the extent of residual carcinoma following neoadjuvant chemoradiation in pancreatic ductal adenocarcinoma: a predictor for patient outcome. *Cancer*. 2012; 118 (12): 3182–3190. http://dx.doi.org/10.1002/cncr.26651.
9. Ishigami K., Yoshimitsu K., Irie H., Tajima T., Asayama Y., Nishie A., Hirakawa M., Ushijima Y., Okamoto D., Nagata S., Nishihara Y., Yamaguchi K., Taketomi A., Honda H. Diagnostic value of the delayed phase image for iso-attenuating pancreatic carcinomas in the pancreatic parenchymal phase on multidetector computed tomography. *Eur. J. Radiol*. 2009; 69 (1): 139–146. https://doi.org/10.1016/j.ejrad.2007.09.012.
10. Youn S.Y., Rha S.E., Jung E.S., Lee I.S. Pancreas ductal adenocarcinoma with cystic features on cross-sectional imaging: radiologic-pathologic correlation. *Diagn. Interv. Radiol*. 2018; 24 (1): 5–11. http://doi.org/10.5152/dir.2018.17250.
11. Cong L., Liu Q., Zhang R., Cui M., Zhang X., Gao X., Guo J., Dai M., Zhang T., Liao Q., Zhao Y. Tumor size classification of the 8th edition of TNM staging system is superior to that of the 7th edition in predicting the survival outcome of pancreatic cancer patients after radical resection and adjuvant chemotherapy. *Sci. Rep*. 2018; 8 (1): 10383. http://doi.org/10.1038/s41598-018-28193-4.
12. Kim J.H., Park S.H., Yu E.S., Kim M.H., Kim J., Byun J.H., Lee S.S., Hwang H.J., Hwang J.Y., Lee S.S., Lee M.G. Visually isoattenuating pancreatic adenocarcinoma at dynamic-enhanced CT: frequency, clinical and pathologic characteristics, and diagnosis at imaging examinations. *Radiology*. 2010; 257 (1): 87–96. http://doi.org/10.1148/radiol.10100015.
13. Yoon S.H., Lee J.M., Cho J.Y., Lee K.B., Kim J.E., Moon S.K., Kim S.J., Baek J.H., Kim S.H., Kim S.H., Lee J.Y., Han J.K.,

Choi B.I. Small (< 20 mm) pancreatic adenocarcinomas: analysis of enhancement patterns and secondary signs with multiphasic multidetector CT. *Radiology*. 2011; 259 (2): 442–452. http://doi.org/10.1148/radiol.11101133.

14. Tseng D.S., van Santvoort H.C., Fegrachi S., Besselink M.G., Zuithoff N.P., Borel Rinkes I.H., van Leeuwen M.S., Molenaar I.Q. Diagnostic accuracy of CT in assessing extra-regional lymphadenopathy in pancreatic and periampullary cancer: a systematic review and meta-analysis. *Surg. Oncol*. 2014; 23 (4): 229–235. http://doi.org/10.1016/j.suronc.2014.10.005.
15. Roche C.J., Hughes M.L., Garvey C.J., Campbell F., White D.A., Jones L., Neoptolemos J.P. CT and pathologic assessment of prospective nodal staging in patients with ductal adenocarcinoma of the head of the pancreas. *AJR. Am. J. Roentgenol*. 2003; 180 (2): 475–480. http://doi.org/10.2214/ajr.180.2.1800475.
16. Somers I., Bipat S. Contrast-enhanced CT in determining resectability in patients with pancreatic carcinoma: a meta-analysis of the positive predictive values of CT. *Eur. Radiol*. 2017; 27 (8): 3408–3435.
17. Gilbert J.W., Wolpin B., Clancy T., Wang J., Mamon H., Shinagare A.B., Jagannathan J., Rosenthal M. Borderline resectable pancreatic cancer: conceptual evolution and current approach to image-based classification. *Ann. Oncol*. 2017; 28 (9): 2067–2076. Published online 2017 Apr. 12. http://doi.org/10.1093/annonc/mdx180.
18. Lopez N.E., Prendergast C., Lowy A.M. Borderline resectable pancreatic cancer: definitions and management. *World J. Gastroenterol*. 2014; 20 (31): 10740–10751. Published online 2014. Aug 21. http://doi.org/10.3748/wjg.v20.i31.10740.
19. Tempero M.A., Malafa M.P., Al-Hawary M., Asbun H., Bain A., Behrman S.W., Benson A.B. 3rd, Binder E., Cardin D.B., Cha C., Chiorean E.G., Chung V., Czito B., Dillhoff M., Dotan E., Ferrone C.R., Hardacre J., Hawkins W.G., Herman J., Ko A.H., Komanduri S., Koong A., LoConte N., Lowy A.M., Moravek C., Nakakura E.K., O'Reilly E.M., Obando J., Reddy S., Scaife C., Thayer S., Weekes C.D., Wolff R.A., Wolpin B.M., Burns J., Darlow S. Pancreatic Adenocarcinoma, Version 2. 2017, NCCN Clinical Practice Guidelines in Oncology. *J. Natl. Compr. Canc. Netw*. 2017; 15 (8): 1028–1061. http://doi.org/10.6004/jnccn.2017.0131.
20. Lu D.S., Reber H.A., Krasny R.M., Kadell B.M., Sayre J. Local staging of pancreatic cancer: criteria for unresectability of major vessels as revealed by pancreatic-phase, thin-section helical CT. *AJR. Am. J. Roentgenol*. 1997; 168 (6): 1439–1443.
21. Rau B.M., Moritz K., Schuschan S., Alsfasser G., Prall F., Klar E. R1 resection in pancreatic cancer has significant impact on long-term outcome in standardized pathology modified for routine use. *Surgery*. 2012; 152 (3 Suppl 1): S103–111. http://doi.org/10.1016/j.surg.2012.05.015.
22. Felsenstein M., Hruban R., Wood L. New developments in the molecular mechanisms of pancreatic tumorigenesis. *Adv. Anat. Pathol*. 2018; 25 (2): 131–142. http://doi.org/10.1097/PAP.0000000000000172.
23. Egorov V.I., Yashina N.I., Fedorov A.V., Karmazanovsky G.G., Vishnevsky V.A., Shevchenko T.V. Celiaco-mesenterial arterial aberrations in patients undergoing extended pancreatic resections: correlation of CT angiography with findings at surgery. *JOP*. 2010; 11 (4): 348–357.
24. Egorov V.I., Petrov R.V., Lozhkin M.V., Maynovskaya O.A., Starostina N.S., Chernaya N.R., Filippova E.M. Liver blood supply after a modified Appleby procedure in classical and aberrant arterial anatomy. *World J. Gastrointest. Surg*. 2013; 5 (3): 51–61. http://doi.org/10.4240/wjgs.v5.i3.51.
25. Deal S., Nathan D., Rocha F.G. Modified Appleby procedure for locally advanced pancreatic cancer. *Am. J. Surg*. 2018; 215 (5): 853–855. http://doi.org/10.1016/j.amjsurg.2018.01.004.
26. Egorov V.I., Petrov R.V., Solodinina E.N., Karmazanovsky G.G., Starostina N.S., Kuruschkina N.A. Computed tomography-based diagnostics might be insufficient in the determination of pancreatic cancer unresectability. *World J. Gastrointest. Surg*. 2013; 5 (4): 83–96. http://doi.org/10.4240/wjgs.v5.i4.83.
27. Yamamoto Y., Shimada K., Takeuchi Y., Sofue K., Shibamoto K., Nara S., Esaki M., Sakamoto Y., Kosuge T., Hiraoka N. Assessment of the interface between retroperitoneal fat infiltration of pancreatic ductal carcinoma and the major artery by multidetector-row computed tomography: surgical outcomes and correlation with histopathological extension. *World J. Surg*. 2012; 36 (9): 2192–2201. http://doi.org/10.1007/s00268-012-1618-9.
28. Kurowecki D., Patlas M.N., Haider E., Alabousi A. Cross-sectional pictorial review of IgG4-related disease. *Br. J. Radiol*. 2019; 20190448. http://doi.org/10.1259/bjr.20190448.
29. Harmsen F.R., Domagk D., Dietrich C.F., Hocke M. Discriminating chronic pancreatitis from pancreatic cancer: Contrast-enhanced EUS and multidetector computed tomography in direct comparison. *Endosc. Ultrasound*. 2018; 7 (6): 395–403. http://doi.org/10.4103/eus.eus_24_18.
30. Aslan S., Nural M.S., Camlidag I., Danaci M. Efficacy of perfusion CT in differentiating of pancreatic ductal adenocarcinoma from mass-forming chronic pancreatitis and characterization of isoattenuating pancreatic lesions. *Abdom. Radiol*. (NY). 2019; 44 (2): 593–603. http://doi.org/10.1007/s00261-018-1776-9.
31. Hu S., Zhang H., Wang X., Sun Z., Ge Y., Yan G., Zhao C., Chen K. Asymptomatic versus symptomatic solid pseudo-papillary tumors of the pancreas: clinical and MDCT manifestations. *Cancer Imaging*. 2019; 19 (1): 13. http://doi.org/10.1186/s40644-019-0198-4.
32. Hong W., Ha H.I., Lee J.W., Lee S.M., Kim M.J. Measurement of pancreatic fat fraction by CT histogram analysis to predict pancreatic fistula after pancreaticoduodenectomy. *Korean J. Radiol*. 2019; 20 (4): 599–608. http://doi.org/10.3348/kjr.2018.0557.
33. Rangarajan K., Pucher P.H., Armstrong T., Bateman A., Hamady Z. Systemic neoadjuvant chemotherapy in modern pancreatic cancer treatment: a systematic review and meta-analysis. *Ann. R. Coll. Surg. Engl*. 2019; 15: 1–4. http://doi.org/10.1308/rcsann.2019.0060.
34. Heinrich S., Besselink M., Moehler M., van Laethem J.L., Ducreux M., Grimminger P., Mittler J., Lang H., Lutz M.P., Lesurtel M. Scientific and Research Committee of the E-AHPBA and the EORTC pancreas working group. Opinions and use of neoadjuvant therapy for resectable, borderline resectable, and locally advanced pancreatic cancer: international survey and case-vignette study. *BMC Cancer*. 2019; 19 (1): 675. http://doi.org/10.1186/s12885-019-5889-5.
35. Scheufele F., Hartmann D., Friess H. Treatment of pancreatic cancer-neoadjuvant treatment in borderline resectable/locally advanced pancreatic cancer. *Transl. Gastroenterol. Hepatol*. 2019; 4: 32. http://doi.org/10.21037/tgh.2019.04.09. eCollection 2019.
36. Wei R., Lin K., Yan W., Guo Y., Wang Y., Li J., Zhu J. Computer-aided diagnosis of pancreas serous cystic neoplasms: a radiomics method on preoperative MDCT images. *Technol. Cancer Res. Treat*. 2019; 18: 1533033818824339. http://doi.org/10.1177/1533033818824339.
37. Groot V.P., Mosier S., Javed A.A., Teinor J.A., Gemenetzis G., Ding D., Haley L.M., Yu J., Burkhart R.A., Hasanain A., Debeljak M., Kamiyama H., Narang A., Laheru D.A., Zheng L.,

Lin M.T., Gocke C.D., Fishman E.K., Hruban R.H., Goggins M.G., Molenaar I.Q., Cameron J.L., Weiss M.J., Velculescu V.E., He J., Wolfgang C.L., Eshleman J.R. Circulating tumor DNA as a clinical test in resected pancreatic cancer. *Clin. Cancer Res.* Published online first 2019; May 29. http://doi.org/10.1158/1078-0432.CCR-19-0197.

38. Pandit S., Samant H., Kohli K., Shokouh-Amiri H.M., Wellman G., Zibari G.B. Incidental liver metastasis in pancreatic adenocarcinoma. *J. Surg. Case Rep.* 2019; 2019 (3): rjz084. http://doi.org/10.1093/jscr/rjz084. eCollection 2019 Mar.

## References

1. Karmazanovsky G., Fedorov V., Kubyshkin V., Kotchatkov A. Pancreatic head cancer: accuracy of CT in determination of resectability. *Abdom. Imaging.* 2005; 30 (4): 488–500.
2. Bae J.S., Kim J.H., Joo I., Chang W., Han J.K. MDCT findings predicting post-operative residual tumor and survival in patients with pancreatic cancer. *Eur. Radiol.* 2019; 29 (7): 3714–3724. http://doi.org/10.1007/s00330-019-06140-9.
3. Garces-Descovich A., Morrison T.C., Beker K., Jaramillo-Cardoso A., Moser A.J., Mortele K.J. DWI of pancreatic ductal adenocarcinoma: a pilot study to estimate the correlation with metastatic disease potential and overall survival. *AJR. Am. J. Roentgenol.* 2019; 212 (2): 323–331. http://doi.org/10.2214/AJR.18.20017.
4. Karmazanovsky G., Belousova E., Schima W., Glotov A., Kalinin D., Kriger A. Nonhypervascular pancreatic neuroendocrine tumors: spectrum of MDCT imaging findings and differentiation from pancreatic ductal adenocarcinoma. *Eur. J. Radiol.* 2019; 110: 66–73. http://doi.org/10.1016/j.ejrad.2018.04.006.
5. Guo C.G., Ren S., Chen X., Wang Q.D., Xiao W.B., Zhang J.F., Duan S.F., Wang Z.Q. Cancer pancreatic neuroendocrine tumor: prediction of the tumor grade using magnetic resonance imaging findings and texture analysis with 3-T magnetic resonance. *Manag. Res.* 2019; 11: 1933–1944. http://doi.org/10.2147/CMAR.S195376. eCollection 2019.
6. Trapeznikov N.N., Aksel' E.M. *Zabolevaemost'zlokachestvennymi novoobrazovaniyami i smertnost' ot nich naseleniya stran SNG v 1998 godu* [Incidence of malignant neoplasms and mortality from them of the population of the CIS countries in 1998]. Moscow, 2000. 270 p. (In Russian)
7. American Cancer Society (2014). Cancer facts & figures 2014. Retrieved from http://www.cancer.org/acs/groups/con-tent/@research/documents/webcontent/acspc-042151.
8. Chatterjee D., Katz M.H., Rashid A., Varadhachary G.R., Wolff R.A., Wang H., Lee J.E., Pisters P.W., Vauthey J.N., Crane C., Gomez H.F., Abbruzzese J.L., Fleming J.B., Wang H. Histologic grading of the extent of residual carcinoma following neoadjuvant chemoradiation in pancreatic ductal adenocarcinoma: a predictor for patient outcome. *Cancer.* 2012; 118 (12): 3182–3190. http://dx.doi.org/10.1002/cncr.26651.
9. Ishigami K., Yoshimitsu K., Irie H., Tajima T., Asayama Y., Nishie A., Hirakawa M., Ushijima Y., Okamoto D., Nagata S., Nishihara Y., Yamaguchi K., Taketomi A., Honda H. Diagnostic value of the delayed phase image for iso-attenuating pancreatic carcinomas in the pancreatic parenchymal phase on multidetector computed tomography. *Eur. J. Radiol.* 2009; 69 (1): 139–146. https://doi.org/10.1016/j.ejrad.2007.09.012.
10. Youn S.Y., Rha S.E., Jung E.S., Lee I.S. Pancreas ductal adenocarcinoma with cystic features on cross-sectional imaging: radiologic-pathologic correlation. *Diagn. Interv. Radiol.* 2018; 24 (1): 5–11. http://doi.org/10.5152/dir.2018.17250.
11. Cong L., Liu Q., Zhang R., Cui M., Zhang X., Gao X., Guo J., Dai M., Zhang T., Liao Q., Zhao Y. Tumor size classification of the 8th edition of TNM staging system is superior to that of the 7th edition in predicting the survival outcome of pancreatic cancer patients after radical resection and adjuvant chemotherapy. *Sci. Rep.* 2018; 8 (1): 10383. http://doi.org/10.1038/s41598-018-28193-4.
12. Kim J.H., Park S.H., Yu E.S., Kim M.H., Kim J., Byun J.H., Lee S.S., Hwang H.J., Hwang J.Y., Lee S.S., Lee M.G. Visually isoattenuating pancreatic adenocarcinoma at dynamic-enhanced CT: frequency, clinical and pathologic characteristics, and diagnosis at imaging examinations. *Radiology.* 2010; 257 (1): 87–96. http://doi.org/10.1148/radiol.10100015.
13. Yoon S.H., Lee J.M., Cho J.Y., Lee K.B., Kim J.E., Moon S.K., Kim S.J., Baek J.H., Kim S.H., Kim S.H., Lee J.Y., Han J.K., Choi B.I. Small (< 20 mm) pancreatic adenocarcinomas: analysis of enhancement patterns and secondary signs with multiphasic multidetector CT. *Radiology.* 2011; 259 (2): 442–452. http://doi.org/10.1148/radiol.11101133.
14. Tseng D.S., van Santvoort H.C., Fegrachi S., Besselink M.G., Zuithoff N.P., Borel Rinkes I.H., van Leeuwen M.S., Molenaar I.Q. Diagnostic accuracy of CT in assessing extra-regional lymphadenopathy in pancreatic and periampullary cancer: a systematic review and meta-analysis. *Surg. Oncol.* 2014; 23 (4): 229–235. http://doi.org/10.1016/j.suronc.2014.10.005.
15. Roche C.J., Hughes M.L., Garvey C.J., Campbell F., White D.A., Jones L., Neoptolemos J.P. CT and pathologic assessment of prospective nodal staging in patients with ductal adenocarcinoma of the head of the pancreas. *AJR. Am. J. Roentgenol.* 2003; 180 (2): 475–480. http://doi.org/10.2214/ajr.180.2.1800475.
16. Somers I., Bipat S. Contrast-enhanced CT in determining resectability in patients with pancreatic carcinoma: a meta-analysis of the positive predictive values of CT. *Eur. Radiol.* 2017; 27 (8): 3408–3435.
17. Gilbert J.W., Wolpin B., Clancy T., Wang J., Mamon H., Shinagare A.B., Jagannathan J., Rosenthal M. Borderline resectable pancreatic cancer: conceptual evolution and current approach to image-based classification. *Ann. Oncol.* 2017; 28 (9): 2067–2076. Published online 2017 Apr. 12. http://doi.org/10.1093/annonc/mdx180.
18. Lopez N.E., Prendergast C., Lowy A.M. Borderline resectable pancreatic cancer: definitions and management. *World J. Gastroenterol.* 2014; 20 (31): 10740–10751. Published online 2014. Aug 21. http://doi.org/10.3748/wjg.v20.i31.10740.
19. Tempero M.A., Malafa M.P., Al-Hawary M., Asbun H., Bain A., Behrman S.W., Benson A.B. 3rd, Binder E., Cardin D.B., Cha C., Chiorean E.G., Chung V., Czito B., Dillhoff M., Dotan E., Ferrone C.R., Hardacre J., Hawkins W.G., Herman J., Ko A.H., Komanduri S., Koong A., LoConte N., Lowy A.M., Moravek C., Nakakura E.K., O'Reilly E.M., Obando J., Reddy S., Scaife C., Thayer S., Weekes C.D., Wolff R.A., Wolpin B.M., Burns J., Darlow S. Pancreatic Adenocarcinoma, Version 2. 2017, NCCN Clinical Practice Guidelines in Oncology. *J. Natl. Compr. Canc. Netw.* 2017; 15 (8): 1028–1061. http://doi.org/10.6004/jnccn.2017.0131.
20. Lu D.S., Reber H.A., Krasny R.M., Kadell B.M., Sayre J. Local staging of pancreatic cancer: criteria for unresectability of major vessels as revealed by pancreatic-phase, thin-section helical CT. *AJR. Am. J. Roentgenol.* 1997; 168 (6): 1439–1443.
21. Rau B.M., Moritz K., Schuschan S., Alsfasser G., Prall F., Klar E. R1 resection in pancreatic cancer has significant impact on long-term outcome in standardized pathology modified for routine use. *Surgery.* 2012; 152 (3 Suppl 1): S103–111. http://doi.org/10.1016/j.surg.2012.05.015.
22. Felsenstein M., Hruban R., Wood L. New developments in the molecular mechanisms of pancreatic tumorigenesis. *Adv. Anat.*

*Pathol.* 2018; 25 (2): 131–142. http://doi.org/10.1097/PAP.0000000000000172.
23. Egorov V.I., Yashina N.I., Fedorov A.V., Karmazanovsky G.G., Vishnevsky V.A., Shevchenko T.V. Celiaco-mesenterial arterial aberrations in patients undergoing extended pancreatic resections: correlation of CT angiography with findings at surgery. *JOP.* 2010; 11 (4): 348–357.
24. Egorov V.I., Petrov R.V., Lozhkin M.V., Maynovskaya O.A., Starostina N.S., Chernaya N.R., Filippova E.M. Liver blood supply after a modified Appleby procedure in classical and aberrant arterial anatomy. *World J. Gastrointest. Surg.* 2013; 5 (3): 51–61. http://doi.org/10.4240/wjgs.v5.i3.51.
25. Deal S., Nathan D., Rocha F.G. Modified Appleby procedure for locally advanced pancreatic cancer. *Am. J. Surg.* 2018; 215 (5): 853–855. http://doi.org/10.1016/j.amjsurg.2018.01.004.
26. Egorov V.I., Petrov R.V., Solodinina E.N., Karmazanovsky G.G., Starostina N.S., Kuruschkina N.A. Computed tomography-based diagnostics might be insufficient in the determination of pancreatic cancer unresectability. *World J. Gastrointest. Surg.* 2013; 5 (4): 83–96. http://doi.org/10.4240/wjgs.v5.i4.83.
27. Yamamoto Y., Shimada K., Takeuchi Y., Sofue K., Shibamoto K., Nara S., Esaki M., Sakamoto Y., Kosuge T., Hiraoka N. Assessment of the interface between retroperitoneal fat infiltration of pancreatic ductal carcinoma and the major artery by multidetector-row computed tomography: surgical outcomes and correlation with histopathological extension. *World J. Surg.* 2012; 36 (9): 2192–2201. http://doi.org/10.1007/s00268-012-1618-9.
28. Kurowecki D., Patlas M.N., Haider E., Alabousi A. Cross-sectional pictorial review of IgG4-related disease. *Br. J. Radiol.* 2019; 20190448. http://doi.org/10.1259/bjr.20190448.
29. Harmsen F.R., Domagk D., Dietrich C.F., Hocke M. Discriminating chronic pancreatitis from pancreatic cancer: Contrast-enhanced EUS and multidetector computed tomography in direct comparison. *Endosc. Ultrasound.* 2018; 7 (6): 395–403. http://doi.org/10.4103/eus.eus_24_18.
30. Aslan S., Nural M.S., Camlidag I., Danaci M. Efficacy of perfusion CT in differentiating of pancreatic ductal adenocarcinoma from mass-forming chronic pancreatitis and characterization of isoattenuating pancreatic lesions. *Abdom. Radiol.* (NY). 2019; 44 (2): 593–603. http://doi.org/10.1007/s00261-018-1776-9.
31. Hu S., Zhang H., Wang X., Sun Z., Ge Y., Yan G., Zhao C., Chen K. Asymptomatic versus symptomatic solid pseudopapillary tumors of the pancreas: clinical and MDCT manifestations. *Cancer Imaging.* 2019; 19 (1): 13. http://doi.org/10.1186/s40644-019-0198-4.
32. Hong W., Ha H.I., Lee J.W., Lee S.M., Kim M.J. Measurement of pancreatic fat fraction by CT histogram analysis to predict pancreatic fistula after pancreaticoduodenectomy. *Korean J. Radiol.* 2019; 20 (4): 599–608. http://doi.org/10.3348/kjr.2018.0557.
33. Rangarajan K., Pucher P.H., Armstrong T., Bateman A., Hamady Z. Systemic neoadjuvant chemotherapy in modern pancreatic cancer treatment: a systematic review and meta-analysis. *Ann. R. Coll. Surg. Engl.* 2019; 15: 1–4. http://doi.org/10.1308/rcsann.2019.0060.
34. Heinrich S., Besselink M., Moehler M., van Laethem J.L., Ducreux M., Grimminger P., Mittler J., Lang H., Lutz M.P., Lesurtel M. Scientific and Research Committee of the E-AHPBA and the EORTC pancreas working group. Opinions and use of neoadjuvant therapy for resectable, borderline resectable, and locally advanced pancreatic cancer: international survey and case-vignette study. *BMC Cancer.* 2019; 19 (1): 675. http://doi.org/10.1186/s12885-019-5889-5.
35. Scheufele F., Hartmann D., Friess H. Treatment of pancreatic cancer-neoadjuvant treatment in borderline resectable/locally advanced pancreatic cancer. *Transl. Gastroenterol. Hepatol.* 2019; 4: 32. http://doi.org/10.21037/tgh.2019.04.09. eCollection 2019.
36. Wei R., Lin K., Yan W., Guo Y., Wang Y., Li J., Zhu J. Computer-aided diagnosis of pancreas serous cystic neoplasms: a radiomics method on preoperative MDCT images. *Technol. Cancer Res. Treat.* 2019; 18: 1533033818824339. http://doi.org/10.1177/1533033818824339.
37. Groot V.P., Mosier S., Javed A.A., Teinor J.A., Gemenetzis G., Ding D., Haley L.M., Yu J., Burkhart R.A., Hasanain A., Debeljak M., Kamiyama H., Narang A., Laheru D.A., Zheng L., Lin M.T., Gocke C.D., Fishman E.K., Hruban R.H., Goggins M.G., Molenaar I.Q., Cameron J.L., Weiss M.J., Velculescu V.E., He J., Wolfgang C.L., Eshleman J.R. Circulating tumor DNA as a clinical test in resected pancreatic cancer. *Clin. Cancer Res.* Published online first 2019; May 29. http://doi.org/10.1158/1078-0432.CCR-19-0197.
38. Pandit S., Samant H., Kohli K., Shokouh-Amiri H.M., Wellman G., Zibari G.B. Incidental liver metastasis in pancreatic adenocarcinoma. *J. Surg. Case Rep.* 2019; 2019 (3): rjz084. http://doi.org/10.1093/jscr/rjz084. eCollection 2019 Mar.

## Сведения об авторах [Authors info]

**Кармазановский Григорий Григорьевич** – член-корр. РАН, доктор мед. наук, профессор, заведующий отделением рентгенологии и магнитно-резонансных исследований с кабинетом ультразвуковой диагностики ФГБУ “НМИЦ хирургии им. А.В. Вишневского” Минздрава России; профессор кафедры лучевой диагностики и терапии медико-биологического факультета ФГБОУ ВО “РНИМУ им. Н.И. Пирогова” Минздрава России. http://orcid.org/0000-0002-9357-0998. E-mail: karmazanovsky@ixv.ru

***Для корреспонденции*:*** Кармазановский Григорий Григорьевич – 117997, Москва, ул. Б. Серпуховская, д. 27, ФГБУ “НМИЦ хирургии им. А.В. Вишневского” Минздрава России. Тел.: +7-929-938-18-49. E-mail: karmazanovsky@ixv.ru

**Grigory G. Karmazanovsky** – Corresponding Member of the Russian Academy of Sciences, Doct. of Sci. (Med.), Professor, Head of the Radiology Department of the Vishnevsky National Medical Research Center of Surgery; Professor of the Chair of Radiology, Pirogov Russian National Research Medical University. http://orcid.org/0000-0002-9357-0998. E-mail: karmazanovsky@ixv.ru

***For correspondence*:*** 117997 Moscow, Bol. Serpukhovskaya str., 27. Vishnevsky National Medical Research Center of Surgery, Russian Federation. Phone: +7-4992361537. E-mail: karmazanovsky@ixv.ru

Статья поступила в редакцию журнала 25.05.2019. Принята к публикации 28.05.2019.
Received 25 May 2019. Accepted for publication 28 May 2019.