ISSN 1995-5464 (Print); ISSN 2408-9524 (Online)
https://doi.org/10.16931/1995-5464.2020388-95

Рентгенохирургическая профилактика стриктуры билиодигестивного анастомоза при реконструктивных операциях на желчных путях после их ятрогенного повреждения (опыт одного центра)

Охотников О.И.[1, 2], Яковлева М.В.[1, 3], Горбачева О.С.[1, 3], Охотников О.О.[4]*

[1] *БМУ "Курская областная клиническая больница", отделение рентгенохирургических методов диагностики и лечения №2; 305007, г. Курск, ул. Сумская, д. 45а, Российская Федерация*

[2] *Кафедра лучевой диагностики и терапии и [3] Кафедра хирургических болезней ФПО, [4] Лечебный факультет ФГБОУ ВО "Курский государственный медицинский университет" Министерства здравоохранения Российской Федерации; 305041, г. Курск, ул. К. Маркса, д. 3, Российская Федерация*

Цель. Изучить возможность применения радиологических вмешательств в этапном лечении интраоперационной травмы желчных протоков и профилактике сужения билиодигестивных анастомозов.

Материал и методы. Проведен ретроспективный анализ лечения 20 пациентов с "большим" (классы B-E) ятрогенным повреждением внепеченочных желчных протоков. Во всех наблюдениях перед реконструктивной гепатико- или бигепатикоеюностомией выполняли чрескожную чреспеченочную холангиостомию. Установленные до операции эндобилиарные дренажи сохраняли для контроля анастомоза в раннем послеоперационном периоде, а также в течение 6 мес для возможной коррекции формирующегося сужения.

Результаты. В 2 наблюдениях при повреждении класса B удалось восстановить проходимость общего печеночного протока баллонной дилатацией без реконструктивной операции. Гепатико- или бигепатикоеюностомия выполнена 18 пациентам. В 10 наблюдениях проведено антеградное рентгенохирургическое восстановление общего желчного протока на наружновнутреннем дренаже, в том числе в 4 наблюдениях – при частичном иссечении общего желчного (печеночного) протока (класс E). В 2 наблюдениях при травме класса D и E выполнили временное (6 мес) антеградное стентирование частично иссеченного протока правой доли и зоны конфлюенса. Летальных исходов и осложнений рентгенохирургических вмешательств не было. У всех пациентов удалось избежать сужения анастомоза. Сроки наблюдения варьировали от 6 мес до 13 лет.

Заключение. Независимо от срока выявления травмы желчных протоков в послеоперационном периоде целесообразно этапное лечение – дренирование билиарного тракта с последующей эндоскопической или рентгенохирургической коррекцией. Антеградное эндобилиарное дренирование при "больших" ятрогенных повреждениях желчных протоков в послеоперационном периоде позволяет контролировать билиодигестивный анастомоз, своевременно выявлять и адекватно корректировать его сужение.

Ключевые слова: *печень, желчные протоки, ятрогенное повреждение, чреспеченочная холангиостомия, стриктура анастомоза, баллонная дилатация, наружновнутреннее дренирование.*

Ссылка для цитирования: Охотников О.И., Яковлева М.В., Горбачева О.С., Охотников О.О. Рентгенохирургическая профилактика стриктуры билиодигестивного анастомоза при реконструктивных операциях на желчных путях после их ятрогенного повреждения (опыт одного центра). *Анналы хирургической гепатологии.* 2020; 25 (3): 88–95. https://doi.org/10.16931/1995-5464.2020388-95.

Заявляем об отсутствии каких-либо конфликтов интересов. Авторы не получали никаких вознаграждений ни в какой форме от фирм-производителей, в том числе конкурентов, способных оказать влияние на результаты работы.

Interventional radiology in the prevention of bile duct anastomotic stricture during reconstructive surgery for the iatrogenic bile duct injury (one center experience)

Okhotnikov O.I.[1, 2], Yakovleva M.V.[1, 3], Gorbacheva O.S.[1, 3], Okhotnikov O.O.[4]*

[1] *Kursk Regional Clinical Hospital; 45a, Sumskaya str., Kursk, 305007, Russian Federation*

[2] *Department of Medical Radiology and [3] Department of Surgical Diseases of Faculty of Post-qualifying Education, [4] Medical Faculty of the Kursk State Medical University of the Ministry of Health of Russian Federation; 3, K. Marks str., Kursk, 305041, Russian Federation*

Aim. To study the possibility of using radiological interventions in the staged treatment of intraoperative bile ducts injury and the prevention of biliodigestive anastomotic stricture.
Materials and methods. A retrospective analysis of the treatment of 20 patients with "large" (classes B–E) iatrogenic damage to the extrahepatic biliary tract was performed. In all cases, percutaneous transhepatic cholangiostomy was performed before reconstructive Roux-en-Y hepatico- or bighepaticojejunostomy. Biliary drains installed before surgery were retained to control the anastomosis in the early postoperative period, as well as for 6 months for possible correction of the forming narrowing. Preoperatively established biliary drains were retained to control the anastomosis in the early postoperative period, as well as for 6 months for possible correction of the anastomotic stricture.
Results. In 2 cases with a B-class injury, it was possible to restore the patency of the common hepatic duct by balloon dilatation without subsequent reconstructive surgery. Roux-en-Y hepatic or (bihepatico)-jejunostomy was performed in 18 patients. In 10 cases antegrade interventional radiological reconstruction of the common bile duct was performed on the external-internal drainage, including 4 cases with partial excision of the common bile duct (class E). Temporary (6 months) antegrade stenting of the partially excised right lobe duct and the confluence zone was performed in 2 cases with trauma classes D and E. There were no lethal outcomes or complications of interventional radiological surgery. Narrowing of the anastomosis was avoided in all patients. The follow-up period varied from 6 months to 13 years.
Conclusion. Regardless of the period of detection of biliary tract injury in the postoperative period, tactics of stage treatment, involving the drainage of the biliary tree, with subsequent endoscopic or radiologic intervention, are advisable. Percutaneous biliary drainage in case of "large" iatrogenic injuries of the bile ducts in the postoperative period makes it possible to control biliodigestive anastomosis, timely detect and adequately correct its stricture.

Keywords: *liver, bile ducts, iatrogenic injury, percutaneous cholangiostomy, anastomotic stricture, balloon dilation, external internal drainage.*
For citation: Okhotnikov O.I., Yakovleva M.V., Gorbacheva O.S., Okhotnikov O.O. Interventional radiology in the prevention of bile duct anastomotic stricture during reconstructive surgery for the iatrogenic bile duct injury (one center experience). *Annaly khirurgicheskoy gepatologii = Annals of HPB surgery*. 2020; 25 (3): 88–95. (In Russian).
https://doi.org/10.16931/1995-5464.2020388-95.
There is no conflict of interests.

Введение

Частота интраоперационного повреждения желчных протоков (ЖП) при лапароскопической холецистэктомии (ЛХЭ) остается стабильной, составляя 0,5% [1, 2]. При этом продолжаются международные исследования, в том числе в формате Дельфийского консенсуса, направленные на своевременное выявление предикторов возможного интраоперационного их повреждения и профилактики [3]. Стратегия хирургической коррекции ятрогенного повреждения ЖП концептуально сформирована и определяется тяжестью анатомического повреждения, сроком диагностики, а также опытом хирурга. Как правило, она предполагает реконструктивное вмешательство – формирование билиодигестивного анастомоза (БДА) при интраоперационном выявлении травмы, так же как и при диагностике "большого" повреждения (здесь и далее – класс B-E по Strasberg, 1995) внепеченочного ЖП в раннем послеоперационном периоде (до 5 сут). При поздней (более 5 сут) диагностике "большого" повреждения ЖП целесообразно отложить формирование БДА на несколько недель [4–7]. Кроме того, вне зависимости от срока выявления в послеоперационном периоде травмы желчевыводящих путей принята минимально инвазивная тактика, предполагающая первым этапом антеградное либо ретроградное дренирование ЖП, сопряженное по показаниям с эндоскопической либо антеградной рентгенохирургической коррекцией ятрогенного повреждения, в том числе с использованием технологий "рандеву" [8]. Вместе с тем реконструктивные вмешательства достаточно закономерно ведут к формированию рубцовых стриктур БДА с частотой до 30%, что в дальнейшем требует применения рентгенэндобилиарных методов их устранения [9, 10].

Таким образом, стратегия междисциплинарного подхода к коррекции билиарных ятрогений и сопряженных с ними осложнений билиарных реконструкций концептуально определена. Тем не менее в дальнейшем изучении нуждаются как тактические варианты применения рентгенэндобилиарных вмешательств в этапном лечении интраоперационной травмы ЖП, так и проблемы профилактики стенотических поражений БДА.

Материал и методы

В 2005–2019 гг. под нашим наблюдением находились 20 пациентов с "большим" (классы B-E) ятрогенным повреждением внепеченочных ЖП [11]. Всем пациентам этапно было выполнено антеградное рентгенохирургическое вмешательство на ЖП, предшествовавшее реконструктивному хирургическому пособию – формированию БДА в виде гепатико- (ГЕА) или бигепатикоеюноанастомоза (БГЕА) на изолированной по Ру петле тонкой кишки (таблица). У всех пациентов травма ЖП произошла во время плановой ЛХЭ. Во всех наблюдениях первичное наружное дренирование ЖП – чрескожную чреспеченочную холангиостомию (ЧЧХС) – выполняли экстренно или неотложно под сочетанным ультразвуко-

Таблица. Рентгенохирургическая лечебно-диагностическая тактика при ятрогенных повреждениях ЖП
Table. Radiological treatment and diagnostic tactics in patients with iatrogenic damage to the bile tree

Класс повреждения	Число наблюдений, абс.	Лечебно-диагностическая тактика	Всего, абс.
B	6	ЧЧХС + БДА	2
		ЧЧХС + наружновнутреннее дренирование	2
		ЧЧХС + наружновнутреннее дренирование + БДА	2
D	3	ЧЧХС + наружновнутреннее дренирование + БДА	2
		ЧЧХС + наружновнутреннее дренирование + временный эндобилиарный стент + БДА	1
E	11	ЧЧХС + БДА	7
		ЧЧХС + наружновнутреннее дренирование + БДА	3
		ЧЧХС + наружновнутреннее дренирование + временный эндобилиарный стент + БДА	1
Итого:	20		20

вым и рентгенографическим контролем. Применяли дренажи 8 Fr, в том числе у 11 пациентов с нерасширенными ЖП на фоне функционирующего наружного желчного свища (рис. 1, 2).

Два пациента с повреждением класса B были излечены рентгенохирургическими методами, БДА им в дальнейшем не формировали. После рентгенохирургического антеградного вмешательства 18 пациентов были оперированы. Трое пациентов с “большим” повреждением ЖП, диагностированным в первые 5 сут после первичного вмешательства, были оперированы неотложно, сформирован ГЕА или БГЕА. Позднее 5 сут после повреждения ЖП из других лечебных учреждений были переведены 15 пациентов. После неотложного рентгенохирургического этапа коррекции оттока желчи они были оперированы в плановом порядке через 3–6 мес.

У всех 18 пациентов установленные до операции эндобилиарные дренажи сохраняли во время реконструктивной операции и в раннем послеоперационном периоде. Это было необходимо для контроля состояния сформированного БДА. Дренажи оставляли также после выписки из стационара до 6 мес для возможной коррекции анастомоза. Для послеоперационной ревизии БДА применяли баллонный катетер 5 Fr, диаметр баллона 8 мм, целевое давление 1–1,5 атм. При выявлении стриктуры БДА баллонную дилатацию выполняли таким же баллонным катетером до исчезновения талии баллона при давлении 4–5 атм и времени экспозиции 5 мин.

Результаты

В 16 наблюдениях ятрогенного повреждения ЖП класса B, D и E сформирован ГЕА, в 2 – БГЕА. До операции в 10 наблюдениях проведено антеградное рентгенохирургическое восстановление общего желчного (печеночного) протока (ОЖП (ОПП)) на наружновнутреннем дренаже,

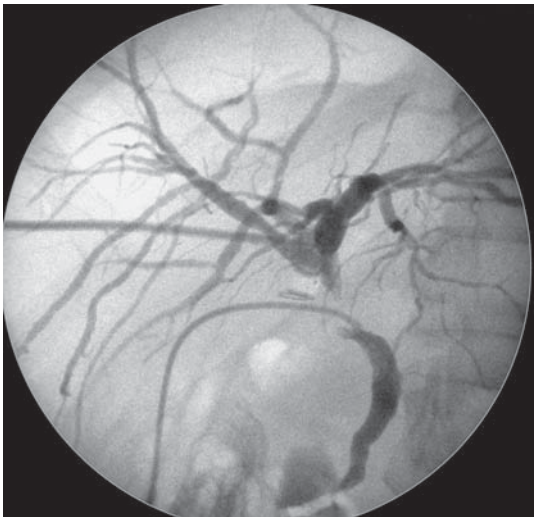

Рис. 1. Антеградная холангиограмма. Ятрогенное иссечение ОПП, класс E.

Fig. 1. Antegrade cholangiogram. Iatrogenic excision of the common hepatic duct – class E.

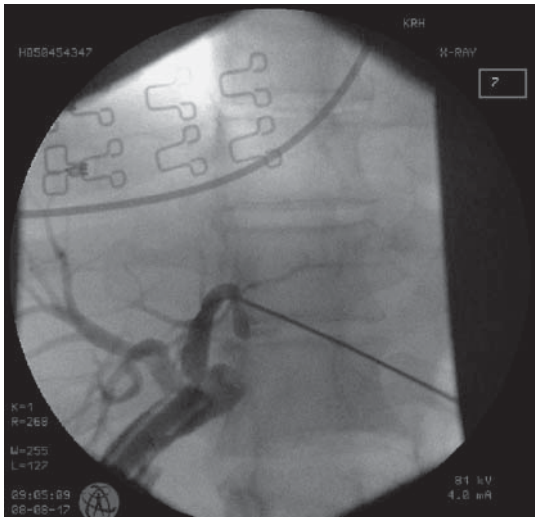

Рис. 2. Антеградная холангиограмма. Ятрогенное иссечение конфлюенса печеночных протоков, класс E.

Fig. 2. Antegrade cholangiogram. Iatrogenic excision of hepatic duct confluence – class E.

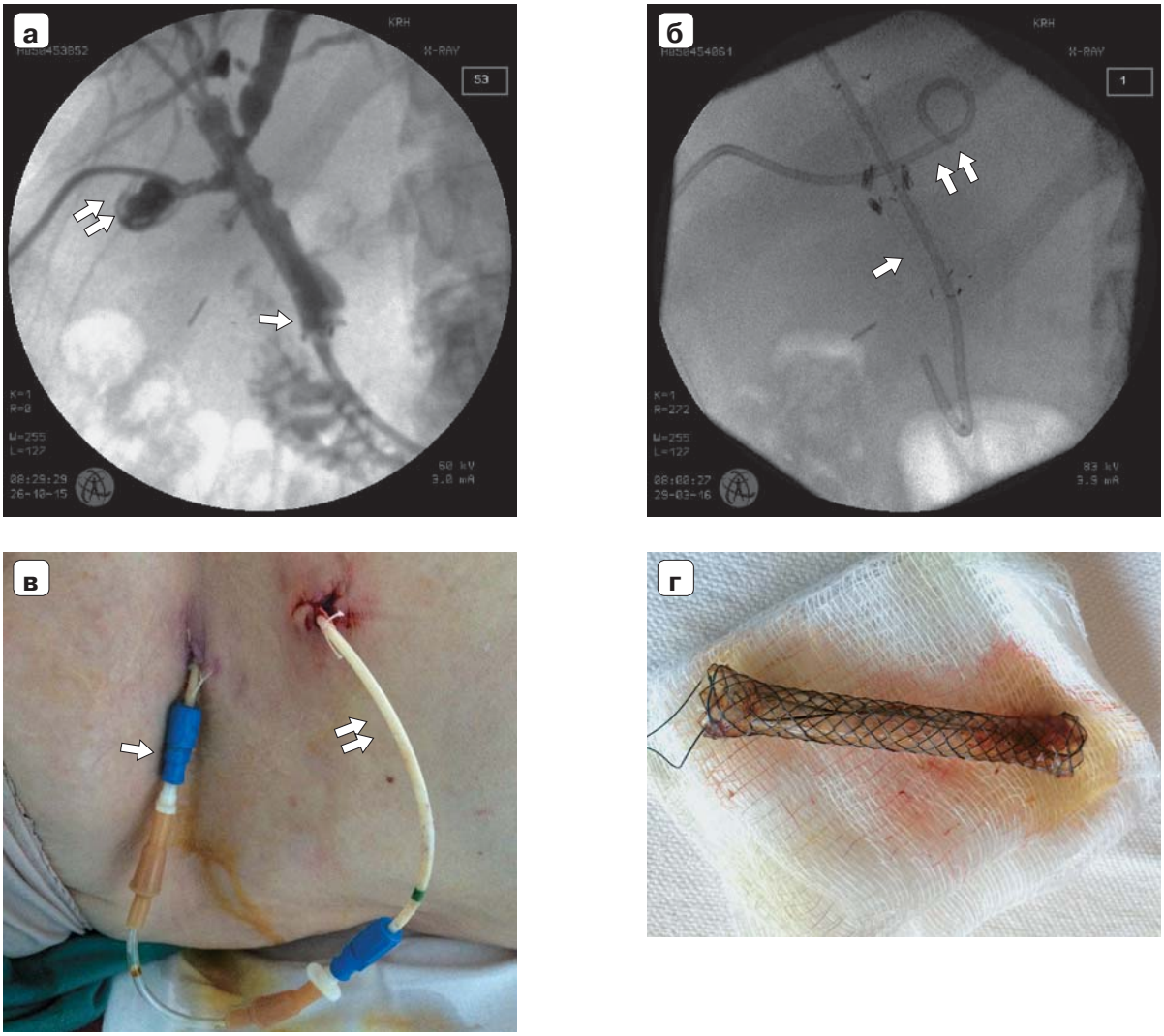

Рис. 3. Ятрогенное иссечение протока правой доли печени: а – антеградная холангиограмма, проток правой доли, конфлюенс, ОПП стентированы с сохраненным внутри стента наружновнутренним дренажом (указан стрелкой), дополнительно дренировано скопление желчи под печенью (указано двумя стрелками); б – рентгенограмма, саморасширяющийся покрытый эндобилиарный стент с сохраненным внутри наружновнутренним дренажом – гибридное стентирование (указано стрелкой), дренаж протока левой доли (указан двумя стрелками) проведен из зоны скопления желчи; в – экстракорпоральное билиобилиарное шунтирование для полного возврата желчи в двенадцатиперстную кишку, гибридный стент (указан стрелкой) соединен с дренажом протока левой доли (указана двумя стрелками); г – макрофото, стент, удаленный через 6 мес при БГЕА.

Fig. 3. Iatrogenic excision of the right lobe duct: a – antegrade cholangiogram, right lobe duct, confluence and the common hepatic duct stented with internal drainage preserved inside the stent (arrow), the subhepatic biloma (two arrows) is additionally drained; b – native radiograph, self-expanding coated endobiliary stent with external-internal drainage preserved inside – hybrid stenting (arrow), cholangiostomy drainage in the left lobar duct (two arrows), conducted from the subhepatic biloma zone; c – extracorporeal biliary biliary bypass for complete return of bile to the duodenum, hybrid stent (arrow) is connected to the drainage of the left lobe duct (two arrows); d – macrophoto, stent removed after 6 months with hepaticoenterostomy.

в том числе в 4 – при частичном иссечении ОЖП (ОПП), класс E. В 2 наблюдениях при повреждении класса B удалось восстановить проходимость ОПП баллонной дилатацией без последующей реконструктивной операции.

В 2 наблюдениях при травме класса D и E применяли временное (6 мес) антеградное стентирование частично иссеченного протока правой доли и зоны конфлюенса покрытым саморасширяющимся эндобилиарным стентом. При выполнении БДА стент был удален (рис. 3).

Летальных исходов не было. Всем 18 пациентам проводили баллонную ревизию БДА в раннем послеоперационном периоде, коррекцию БДА через 1 мес, затем каждые 2 мес, при необходимости (при обнаружении признаков формирования стриктуры) – и до 6 мес в послеоперационном периоде. Геометрически и клинически значимого сужения анастомоза удалось избежать. Сроки наблюдения после удаления каркасного дренажа составили от 6 мес до 13 лет. В течение всего срока наблюдения стриктуры

БДА не отмечено ни в одном из 18 наблюдений. Средний срок наблюдения составил 64 мес (5,3 года), медиана – 42 мес (3,5 года), что позитивно характеризует отдаленные результаты описанной тактики лечения.

Обсуждение

Своевременная диагностика и адекватное лечение “больших” ятрогенных повреждений внепеченочных ЖП не теряют своей актуальности. Невысокая частота таких осложнений, с одной стороны, не позволяет сформировать группу наблюдений, достаточную для адекватного статистического анализа, в рамках одного регионального хирургического центра. С другой стороны, тяжесть и драматизм таких осложнений представляются достаточным основанием для обнародования даже скромного положительного опыта в лечении этой трудной категории пациентов в рамках одного центра.

Первым этапом в диагностике и лечении ятрогенного повреждения ЖП является желчеотведение чреспеченочным доступом. При этом наружный или наружновнутренний дренаж призван не только реализовать оптимальный для больного вариант желчеотведения и подготовить его к реконструктивному вмешательству. Дренаж позволяет маркировать зону повреждения, облегчив к ней доступ во время такого вмешательства, а в дальнейшем – предотвратить несостоятельность сформированного БДА в раннем послеоперационном периоде. Вместе с тем такой дренаж предоставляет хорошую возможность контролировать сформированный анастомоз в раннем послеоперационном периоде, а также проводить наблюдение за “созреванием” БДА в отдаленном послеоперационном периоде, осуществлять профилактику и своевременно выявлять формирующуюся стриктуру анастомоза, устранять ее. Это тем более важно, поскольку именно при реконструкции после ятрогенного повреждения ЖП риск развития стриктуры БДА максимален – до 30% [10]. В большинстве наблюдений специально устанавливать такой дренаж интраоперационно неактуально, поскольку принята тактика формирования БДА без применения каркасных билиарных дренажей. Но в обсуждаемой ситуации каркасная функция превентивно установленного дренажа представляется дополнительным преимуществом в рамках прагматичной тактики наружного или наружновнутреннего желчеотведения в этапном лечении пациентов с “большими” ятрогенными повреждениями ЖП [8].

Стриктуры БДА, развивающиеся в течение первого года, определяются интраоперационными техническими ошибками при формировании соустья и (или) особенностями созревания соединительной ткани в его зоне. Более поздние стриктуры, по-видимому, обусловлены исходом хронического воспаления в этой зоне. Интраоперационно сохраненный превентивный билиарный дренаж предоставляет антеградный доступ к зоне БДА для объективной оценки его проходимости баллонной ревизией как в раннем послеоперационном периоде, так и в любой необходимый период времени позже. Обычно диаметр БДА составляет порядка 8 мм, поэтому стандартный 8-миллиметровый баллон в его зоне должен расправляться без формирования талии либо талия баллона должна быть малозаметной и исчезать при давлении 1–1,5 атм. В такой ситуации наружновнутренний дренаж может быть удален в сроки до 2 мес после операции. При техническом дефекте формирования анастомоза талия баллона в зоне БДА проявляется уже в раннем послеоперационном периоде, во время пребывания пациента в стационаре, или при повторной баллонной ревизии через 1 и 2 мес – как признак формирования стриктуры. В таких обстоятельствах следует констатировать стриктуру БДА и выполнить его коррекцию принятым способом, применяя этапную баллонную пластику зоны стриктуры с интервалом в 2–3 мес до достижения стабильной проходимости анастомоза [12, 13].

Приведенный небольшой опыт не претендует на концептуальные обобщения в рамках обсуждаемого патологического процесса, поскольку такая категория пациентов, к счастью, не может и не должна быть многочисленной в региональном центре. Вместе с тем полученные результаты внушают осторожный оптимизм. Ведь из 18 пациентов, перенесших реконструктивные вмешательства по поводу ятрогенного повреждения ЖП, можно было бы ожидать до 6 больных с послеоперационной стриктурой БДА, тогда как в итоге этого осложнения удалось избежать.

Заключение

Вне зависимости от срока выявления травмы ЖП в послеоперационном периоде целесообразна этапная тактика рентгенэндобилиарного лечения, предполагающая дренирование ЖП, сопряженное по показаниям с эндоскопической либо рентгенохирургической коррекцией ятрогенного повреждения. Использование антеградно установленных эндобилиарных дренажей у пациентов с “большими” ятрогенными повреждениями ЖП в раннем и отдаленном послеоперационном периоде позволяет проводить объективный контроль, своевременно выявлять и адекватно корректировать стенотическое поражение БДА.

Участие авторов

Охотников О.И. – сбор материала, анализ полученных данных, написание текста, редактирование.

Яковлева М.В. – анализ полученных данных, редактирование.

Горбачева О.С. – сбор материала.

Охотников О.О. – сбор материала.

Authors participation

Okhotnikov O.I. – collection and analysis of data, writing text, editing.

Yakovleva M.V. – analysis of data, editing.

Gorbacheva O.S. – collection of material.

Okhotnikov O.O. – collection of material.

Список литературы

1. Flum D.R., Cheadle A., Prela C., Lellinger E.P., Chan L. Bile duct injury during cholecystectomy and survival in Medicare beneficiaries. *JAMA*. 2003; 290 (16): 2168–2173. https://doi.org/10.1001/jama.290.16.2168.
2. Chun K. Recent classifications of the common bile duct injury. *Korean J. Hepatobiliary Pancreat. Surg*. 2014; 18 (3): 69–72. https://doi.org/10.14701/kjhbps.2014.18.3.69.
3. Iwashita Y., Hibi T., Ohyama T., Umezawa A., Takada T., Strasberg S.M., Asbun H.J., Pitt H.A., Han H.S., Hwang T.L., Suzuki K., Yoon Y.S., Choi I.S., Yoon D.S., Huang W.S., Yoshida M., Wakabayashi G., Miura F., Okamoto K., Endo I., de Santibañes E., Giménez M.E., Windsor J.A., Garden O.J., Gouma D.J., Cherqui D., Belli G., Dervenis C., Deziel D.J., Jonas E., Jagannath P., Supe A.N., Singh H., Liau K.H., Chen X.P., Chan A.C.W., Lau W.Y., Fan S.T., Chen M.F., Kim M.H., Honda G., Sugioka A., Asai K., Wada K., Mori Y., Higuchi R., Misawa T., Watanabe M., Matsumura N., Rikiyama T., Sata N., Kano N., Tokumura H., Kimura T., Kitano S., Inomata M., Hirata K., Sumiyama Y., Inui K., Yamamoto M. Delphi consensus on bile duct injuries during laparoscopic cholecystectomy: an evolutionary cul-de-sac or the birth pangs of a new technical framework? *J. Hepatobiliary Pancreat. Sci*. 2017; 24 (11): 591–602. https://doi.org/10.1002/jhbp.503.
4. Strasberg S.M., Hertl M., Soper N.J. An analysis of the problem of biliary injury during laparoscopic cholecystectomy. *J. Am. Coll. Surg*. 1995; 180: 101–125.
5. Kapoor V.K. Bile duct injury repair: when? what? who? *J. Hepatobiliary Pancreat. Surg*. 2007; 14 (5): 476–479. https://doi.org/10.1007/s00534-007-1220-y.
6. Гальперин Э.И., Чевокин А.Ю. “Свежие” повреждения желчных протоков. Хирургия. Журнал им. Н.И. Пирогова. 2010; 10: 4–10.
7. Martin D., Uldry E., Demartines N., Halkic N. Bile duct injuries after laparoscopic cholecystectomy: 11-year experience in a tertiary center. *Biosci. Trends*. 2016; 10 (3): 197–201. https://doi.org/10.5582/bst.2016.01065
8. Anantha Sathyanarayana S., Lee C., Lobko I., Febles A., Madariaga J.R. Modified rendezvous biliary procedure involving the hepatobiliary surgeon, endoscopist, and interventional radiologist: a novel solution for complex bile duct injuries. *J. Am. Coll. Surg*. 2014; 219 (4): e51–54. https://doi.org/10.1016/j.jamcollsurg.2014.06.022
9. Гальперин Э.И., Ветшев П.С. Руководство по хирургии желчных путей. 2-е изд. М.: Видар, 2009. 568 с.
10. Stilling N.M., Fristrup C., Wettergren A., Ugianskis A., Nygaard J., Holte K., Bardram L., Sall M., Mortensen M.B. Long-term outcome after early repair of iatrogenic bile duct injury. A national Danish multicentre study. *HPB (Oxford)*. 2015; 17 (5): 394–400. https://doi.org/10.1111/hpb.12374.
11. Strasberg S.M., Hertl M., Soper N.J. An analysis of the problem of biliary injury during laparoscopic cholecystectomy. *J. Am. Coll. Surg*. 1995; 180 (1): 101–125.
12. Охотников О.И., Яковлева М.В., Григорьев С.Н. Интервенционная радиология в лечении стриктур билиодигестивных анастомозов (с комментарием). Хирургия. Журнал им. Н.И. Пирогова. 2016; 6: 37–42.
13. Кулезнева Ю.В., Мелехина О.В., Курмансеитова Л.И., Ефанов М.Г., Цвиркун В.В., Алиханов Р.Б., Патрушев И.В. Рентгенохирургические методы лечения рубцовых стриктур билиодигестивных анастомозов: вопросы для дискуссии. Анналы хирургической гепатологии. 2017; 22 (3): 45–54. https://doi.org/10.16931.1995-5464.2017345-54.

References

1. Flum D.R., Cheadle A., Prela C., Lellinger E.P., Chan L. Bile duct injury during cholecystectomy and survival in Medicare beneficiaries. *JAMA*. 2003; 290 (16): 2168–2173. https://doi.org/10.1001/jama.290.16.2168.
2. Chun K. Recent classifications of the common bile duct injury. *Korean J. Hepatobiliary Pancreat. Surg*. 2014; 18 (3): 69–72. https://doi.org/10.14701/kjhbps.2014.18.3.69.
3. Iwashita Y., Hibi T., Ohyama T., Umezawa A., Takada T., Strasberg S.M., Asbun H.J., Pitt H.A., Han H.S., Hwang T.L., Suzuki K., Yoon Y.S., Choi I.S., Yoon D.S., Huang W.S., Yoshida M., Wakabayashi G., Miura F., Okamoto K., Endo I., de Santibañes E., Giménez M.E., Windsor J.A., Garden O.J., Gouma D.J., Cherqui D., Belli G., Dervenis C., Deziel D.J., Jonas E., Jagannath P., Supe A.N., Singh H., Liau K.H., Chen X.P., Chan A.C.W., Lau W.Y., Fan S.T., Chen M.F., Kim M.H., Honda G., Sugioka A., Asai K., Wada K., Mori Y., Higuchi R., Misawa T., Watanabe M., Matsumura N., Rikiyama T., Sata N., Kano N., Tokumura H., Kimura T., Kitano S., Inomata M., Hirata K., Sumiyama Y., Inui K., Yamamoto M. Delphi consensus on bile duct injuries during laparoscopic cholecystectomy: an evolutionary cul-de-sac or the birth pangs of a new technical framework? *J. Hepatobiliary Pancreat. Sci*. 2017; 24 (11): 591–602. https://doi.org/10.1002/jhbp.503.
4. Strasberg S.M., Hertl M., Soper N.J. An analysis of the problem of biliary injury during laparoscopic cholecystectomy. *J. Am. Coll. Surg*. 1995; 180: 101–125.
5. Kapoor V.K. Bile duct injury repair: when? what? who? *J. Hepatobiliary Pancreat. Surg*. 2007; 14 (5): 476–479. https://doi.org/10.1007/s00534-007-1220-y.
6. Galperin E.I., Chevokin A.Yu. Intraoperative injuries of bile ducts. *Pirogov Russian Journal of Surgery = Khirurgiya. Zhurnal imeni N.I. Pirogova*. 2010; 10: 4–10. (In Russian)
7. Martin D., Uldry E., Demartines N., Halkic N. Bile duct injuries after laparoscopic cholecystectomy: 11-year experience in a tertiary center. *Biosci. Trends*. 2016; 10 (3): 197–201. https://doi.org/10.5582/bst.2016.01065
8. Anantha Sathyanarayana S., Lee C., Lobko I., Febles A., Madariaga J.R. Modified rendezvous biliary procedure involving the hepatobiliary surgeon, endoscopist, and interventional radiologist: a novel solution for complex bile duct injuries. *J. Am. Coll. Surg*. 2014; 219 (4): e51–54. https://doi.org/10.1016/j.jamcollsurg.2014.06.022
9. Galperin E.I., Vetshev P.S. Rukovodstvo po khirurgii zhelchnyh putej [Bile duct surgery guide]. 2nd edn. Moscow: Vidar, 2009. 568 p. (In Russian)

10. Stilling N.M., Fristrup C., Wettergren A., Ugianskis A., Nygaard J., Holte K., Bardram L., Sall M., Mortensen M.B. Long-term outcome after early repair of iatrogenic bile duct injury. A national Danish multicentre study. *HPB (Oxford)*. 2015; 17 (5): 394–400. https://doi.org/10.1111/hpb.12374.
11. Strasberg S.M., Hertl M., Soper N.J. An analysis of the problem of biliary injury during laparoscopic cholecystectomy. *J. Am. Coll. Surg.* 1995; 180 (1): 101–125.
12. Okhotnikov O.I., Yakovleva M.V., Grigoriev S.N. Interventional radiology in treatment of biliodigestive anastomoses strictures. *Pirogov Russian Journal of Surgery = Khirurgiya. Zhurnal imeni N.I. Pirogova*. 2016; 6: 37–42. (In Russian)
13. Kulezneva Yu.V., Melekhina O.V., Kurmanseitova L.I., Efanov M.G., Tsvirkun V.V., Alikhanov R.B., Patrushev I.V. X-Ray surgical treatment of benign strictures of biliodigestive anastomosis: questions for discussion. *Annaly khirurgicheskoy gepatologii = Annals of HPB Surgery*. 2017; 22 (3): 45–54. https://doi.org/10.16931.1995-5464.2017345-54. (In Russian)

Сведения об авторах [Authors info]

Охотников Олег Иванович – доктор мед. наук, профессор, заведующий отделением рентгенохирургических методов диагностики и лечения №2 БМУ “Курская областная клиническая больница”, профессор кафедры лучевой диагностики и терапии ФГБОУ ВО “КГМУ”. http://orcid.org/0000-0002-6685-3183. E-mail: oleg_okhotnikov@mail.ru

Яковлева Марина Валерьевна – канд. мед. наук, доцент, доцент кафедры хирургических болезней ФПО ФГБОУ ВО “КГМУ”, врач отделения рентгенохирургических методов диагностики и лечения №2 БМУ “Курская областная клиническая больница”. http://orcid.org/0000-0003-3452-6652. E-mail: marina_yakovleva_71@mail.ru

Горбачева Ольга Сергеевна – канд. мед. наук, заведующая отделением общей хирургии БМУ “Курская областная клиническая больница”, ассистент кафедры хирургических болезней ФПО ФГБОУ ВО “КГМУ”. http://orcid.org/0000-0002-6642-1743. E-mail: oliagorba4eva@yandex.ru

Охотников Олег Олегович – студент лечебного факультета ФГБОУ ВО “КГМУ”. http://orcid.org/0000-0003-3628-2188. E-mail: oleg_okhotnikov@mail.ru

Для корреспонденции*: Охотников Олег Иванович – 305047, г. Курск, ул. Ольшанского, д. 26а, кв. 75, Российская Федерация. Тел.: 8-910-740-20-92. E-mail: oleg_okhotnikov@mail.ru

Oleg I. Okhotnikov – Doct. of Sci. (Med.), Professor, Head of the Interventional Radiology Department No.2, Kursk Regional Clinical Hospital, Professor of the Department of Medical Radiology, Kursk State Medical University of the Ministry of Health of Russian Federation. http://orcid.org/0000-0002-6685-3183. E-mail: oleg_okhotnikov@mail.ru

Marina V. Yakovleva – Cand. of Sci. (Med.), Associate Professor of the Department of Surgical Diseases of the Faculty of Post-qualifying Education, Kursk State Medical University of the Ministry of Health of Russian Federation; Physician of the Interventional Radiology Department No.2, Kursk Regional Clinical Hospital. http://orcid.org/0000-0003-3452-6652. E-mail: marina_yakovleva_71@mail.ru

Olga O. Gorbacheva – Cand. of Sci. (Med.), Head of the Department of General Surgery, Kursk Regional Clinical Hospital, Assistant of the Department of Surgical Diseases of the Faculty of Post-qualifying Education, Kursk State Medical University of the Ministry of Health of Russian Federation.

Oleg O. Okhotnikov – Student of the Medical Faculty, Kursk State Medical University of the Ministry of Health of Russian Federation. http://orcid.org/0000-0003-3628-2188. E-mail: oleg_okhotnikov@mail.ru

For correspondence*: Okhotnikov Oleg Ivanovich – Apt. 75, 26a, Olshanskiy str., Kursk, 305047, Russian Federation. Phone: +7-910-740-20-92. E-mail: oleg_okhotnikov@mail.ru

Статья поступила в редакцию журнала 14.02.2020. Принята к публикации 10.06.2020.
Received 14 February 2020. Accepted for publication 10 June 2020.