ISSN 1995-5464 (Print); ISSN 2408-9524 (Online)
https://doi.org/10.16931/1995-5464.2020127-37

Гастрикокавальное шунтирование у больных портальной гипертензией

Лебезев В.М., Манукьян Г.В., Фандеев Е.Е., Киценко Е.А., Мусин Р.А., Косакевич Е.А., Ризаева С.А., Бобылева Я.С.*

Отделение экстренной хирургии и портальной гипертензии ФГБНУ "Российский научный центр хирургии им. акад. Б.В. Петровского"; 119991 Москва, Абрикосовский пер., д. 2, Российская Федерация

Цель. Представить первый в России опыт лечения больных портальной гипертензией различной этиологии созданием селективного портосистемного анастомоза между левой желудочной и нижней полой венами – гастрикокавальное шунтирование.

Материал и методы. Формирование гастрикокавального венозного анастомоза выполнено 6 пациентам с портальной гипертензией: 4 мужчинам и 2 женщинам (средний возраст 40,4 года). Срок наблюдения составил 10–36 мес.

Результаты. У 5 из 6 оперированных пациентов гастрикокавальное шунтирование оказалось эффективным способом лечения портальной гипертензии и связанных с ней осложнений. В отдаленном периоде наблюдения достигнута полная эрадикация варикозно расширенных вен пищевода и желудка, отсутствие пищеводно-желудочных кровотечений. Получены убедительные данные об отсутствии печеночной энцефалопатии и удовлетворительной функции печени. У 1 пациента с тромбофилией и внепеченочной портальной гипертензией (мутация Leiden) отмечен тромбоз шунта и рецидив пищеводно-желудочного кровотечения из варикозно расширенных вен пищевода и желудка через 6 мес после операции на фоне нарушения режима антикоагулянтной терапии.

Заключение. Гастрикокавальное шунтирование – эффективный способ лечения, направленный на профилактику (рецидива) гастроэзофагеального кровотечения у больных портальной гипертензией. Ограничение для применения метода – отсутствие у многих пациентов левой желудочной вены достаточного диаметра. Поскольку шунт является высокоселективным, метод имеет определенные патофизиологические преимущества перед другими видами портосистемных анастомозов и должен быть в арсенале оказания хирургической помощи этой категории больных.

Ключевые слова: *печень, цирроз, портальная гипертензия, гастрикокавальное шунтирование, портокавальное шунтирование, внепеченочная портальная гипертензия, варикозное расширение вен, пищеводно-желудочное кровотечение.*

Ссылка для цитирования: Лебезев В.М., Манукьян Г.В., Фандеев Е.Е., Киценко Е.А., Мусин Р.А., Косакевич Е.А., Ризаева С.А., Бобылева Я.С. Гастрикокавальное шунтирование у больных портальной гипертензией. *Анналы хирургической гепатологии.* 2020; 25 (1): 27–37. https://doi.org/10.16931/1995-5464.2020127-37.

Коллектив авторов заявляет об отсутствии явного или потенциального конфликта интересов, связанного с публикацией статьи.

"Left gastric vein to inferior vena cava" bypass in patients with portal hypertension

Lebezev V.M., Manukyan G.V., Fandeev E.E., Kitsenko E.A., Musin R.A., Kosakevich E.A., Rizaeva S.A., Bobyleva Ya.S.*

Department of Urgent Surgery and Portal Hypertension, Petrovsky Russian Research Center for Surgery; 2, Abrikosovskiy lane, Moscow, 119991, Russian Federation

Aim. To present the first Russian experience in the management of portal hypertension of various etiology by creating a selective portosystemic shunt between left gastric vein and inferior vena cava (leftgastric vein caval bypass).

Material and methods. "Left gastric vein to inferior vena cava" bypass was performed in 6 patients with portal hypertension: 4 men and 2 women (mean age 40.4 years). The follow-up period ranged from 10 to 36 months.

Results. "Left gastric vein to inferior vena cava" bypass was effective in the management of portal hypertension and its complications in 5 out of 6 patients. Complete eradication of esophagogastric varices and no variceal bleeding were observed in long-term period. These patients demonstrated no clinical or laboratory signs of hepatic encephalopathy and/or hepatic failure within the follow-up. One patient with thrombophilia and extrahepatic portal vein obstruction (factor V Leiden mutation) had thrombosis of the shunt and recurrent variceal bleeding in 6 months after surgery because of unauthorized abandonment of the anticoagulation.

Conclusion. "Left gastric vein to inferior vena cava" bypass is an effective procedure for prevention of variceal bleeding (or recurrence) in patients with portal hypertension. The limitation of this technique is insufficient diameter of left gastric vein in many patients. This procedure has certain pathophysiological advantages over other types of

portosystemic anastomoses due to highly selective nature of the shunt. Thus, this approach should be introduced into surgical treatment of these patients.

Keywords: *liver, cirrhosis, portal hypertension, left gastric vein to inferior vena cava bypass, portosystemic bypass, extrahepatic portal hypertension, esophageal and gastric varices, variceal bleeding.*

For citation: Lebezev V.M., Manukyan G.V., Fandeev E.E., Kitsenko E.A., Musin R.A., Kosakevich E.A., Rizaeva S.A., Bobyleva Ya.S. "Left gastric vein to inferior vena cava" bypass in patients with portal hypertension. *Annaly khirurgicheskoy gepatologii = Annals of HPB surgery*. 2020; 25 (1): 27–37. (In Russian). https://doi.org/10.16931/1995-5464.2020127-37.

No conflict of interests to declare.

Введение

Синдром портальной гипертензии (ПГ) представляет собой патологическое состояние гемодинамики, развивающееся при различных хронических заболеваниях печени, а также ее сосудов, в результате которого развивается массивное пищеводно-желудочное кровотечение (ПЖК) из варикозно расширенных вен (ВРВ) пищевода и желудка. В 10–20% наблюдений кровотечение приводит к фатальным последствиям как при сохранной функции печени (внепеченочная портальная гипертензия (ВПГ)), так и у больных циррозом печени (ЦП) задолго до развития печеночной недостаточности [1–9]. Таким образом, у больных с нецирротической ПГ решение проблемы кровотечения из ВРВ фактически является определяющим критерием с позиций тяжести течения заболевания, а также выживаемости и качества жизни [4, 5, 10]. У пациентов, страдающих ЦП, наряду с улучшением качества и продолжительности жизни это позволяет уменьшить риск связанной с ПЖК декомпенсации основного заболевания и дождаться трансплантации печени, а в ряде ситуаций при благоприятном прогнозе функции печени и устранении этиологического фактора заболевания – избежать прогрессирования патологического процесса в печени [11].

Спектр методов борьбы с кровотечением портального генеза включает медикаментозное и эндоскопическое лечение, операции азигопортального разобщения и прочие. Портокавальное шунтирование (ПКШ) остается одним из наиболее радикальных с патофизиологической и гемодинамической точек зрения способом коррекции ПГ, позволяющим уменьшить давление в воротной системе [1–5, 7–9]. Тем не менее ряд осложнений шунтирующих операций при ПГ, таких как печеночная энцефалопатия, развитие печеночной недостаточности, главным образом у больных с хроническими заболеваниями печени, частота которых после таких операций составляет 5–15% (до 50% в ряде наблюдений) [7, 12], является ограничивающим фактором применения этого метода лечения. В частности, это касается все более широко применяемого в настоящее время миниинвазивного эндоваскулярного метода трансъюгулярного внутрипеченочного портосистемного шунтирования (Transjugular Intrahepatic Portosystemic Shunting – TIPS), являющегося по сути прямым портокавальным анастомозом: развитие энцефалопатии в послеоперационном периоде отмечают в 20–51% наблюдений [13–17].

В связи с изложенным большинство клиницистов отдают предпочтение селективному ПКШ, впервые выполненному W.D. Warren в 1967 г. с помощью дистального спленоренального анастомоза с разобщением желудочного и брыжеечного бассейнов [18]. Эта операция получила широкое распространение в мире, большинство авторов отмечают меньшую частоту развития энцефалопатии, острой печеночной недостаточности и прогрессирования ЦП по сравнению с тотальным ПКШ, при котором полностью прекращается поступление брыжеечной крови в печень, необходимой для ее нормальной функции [1–3, 19–21]. В то же время возможность использовать магистральные притоки воротной вены для создания сосудистого анастомоза может отсутствовать по разным причинам (тромбоз, недостаточный диаметр сосуда и др.). Это определяет необходимость поиска и модификации шунтирующих операций с использованием альтернативных венозных сосудов бассейна воротной системы и применять эти технологии как в качестве самостоятельных операций, так и в комбинации с другими методами [17–19, 22–26].

В начале 80-х гг. за рубежом появились сообщения о суперселективном ПКШ непосредственно с расширенной левой желудочной веной – гастрикокавальном анастомозе (ГКА). Наибольшее распространение метод получил в Японии. Однако, как правило, исследования включали небольшое число наблюдений, и широкого распространения эта операция не получила в связи с частым отсутствием технических возможностей и сложностью ее выполнения [27, 28].

Материал и методы

С 2015 по 2018 г. в отделении экстренной хирургии и портальной гипертензии ФГБНУ "РНЦХ им. акад. Б.В. Петровского" ПКШ было выполнено 96 пациентам. ГКА сформирован 6 (6,25%) больным – 4 мужчинам и 2 женщинам (средний возраст 40,4 года). Этиологическими факторами развития ПГ у 2 больных был первичный билиарный ЦП, у 2 – ЦП в исходе хронического вирусного гепатита С, в 2 наблюдениях – внепеченочная обструкция воротной вены.

Сроки наблюдения составляют от 10 до 36 мес. Во всех наблюдениях анастомоз формировали между расширенной левой желудочной веной или одним из стволов расширенных коллатералей в этом бассейне диаметром не менее 9 мм и нижней полой веной, выделенной слева от брыжейки тонкой кишки в области связки Трейтца. Синтетический армированный сосудистый протез проводили через сформированное окно в брыжейке ободочной кишки, в 3 наблюдениях – через малый сальник.

В первом наблюдении больному с ВПГ на фоне наследственной тромбофилии (гетерозиготный полиморфизм G1691A фактора V (Leiden)) 04.12.2015 сформирован суперселективный дистальный ГКА с пересечением левой желудочной вены и использованием синтетического сосудистого протеза диаметром 10 мм и длиной 120 мм. Через полгода после операции на фоне нарушения рекомендованной антикоагулянтной терапии диагностирован тромбоз шунта, возобновились рецидивы ПЖК, и он был повторно оперирован 08.06.2016 – выполнено прошивание ВРВ пищевода и желудка.

В последующих 5 наблюдениях от пересечения левой желудочной вены отказались и выполняли ГКА Н-типа. В послеоперационном периоде всем пациентам назначали антикоагулянтную терапию препаратами низкомолекулярных гепаринов (эноксапарин натрия 4000–8000 анти-Ха МЕ/сут, надропарин кальция 6000 анти-Ха МЕ/сут подкожно) в течение 3 мес (min). В дальнейшем переводили больных на продолжительный пероральный прием прямых ингибиторов фактора Ха свертывания (ривароксабан 20 мг/сут, апиксабан 5 мг/сут). Приводим клиническое наблюдение.

Пациентка 63 лет, диагноз: первичный билиарный цирроз печени (AMA-M2+, ANA+)[1], класс А по Child–Pugh (5 баллов), MELD 7; синдром внутрипеченочной портальной гипертензии: ВРВ пищевода 3-й степени; спленомегалия, гиперспленизм; холестатический синдром; хронический панкреатит, ремиссия; правосторонний нефроптоз; киста правой почки. Госпитализирована в сентябре 2017 г. с жалобами на отеки ног, периодически возникающий кожный зуд, слабость, повышенную утомляемость, нарушение толерантности к физическим нагрузкам. Считает себя больной с 2014 г., когда стала отмечать слабость, кожный зуд в вечернее время, отеки на ногах. Обратилась в лечебное учреждение по месту проживания. Выявлена гипербилирубинемия до 60 мкмоль/л, АлАТ 100 Ед/л, АсАТ 180 Ед/л, ЩФ > 880 Ед/л, γ-ГТП >200 Ед/л. Анализы на вирусные гепатиты В, С отрицательные. В июле 2016 г. получен положительный результат анализа на антимитохондриальные антитела (AMA-M2) – титр 1:80 и анализа на антинуклеарные антитела (ANA). Выполнены УЗИ, МРТ – признаки цирроза печени, асцит, спленомегалия, расширение вен пищевода. После госпитализации выполнена ЭГДС. В пищеводе с 25 до 38 см от резцов обнаружены стволы переплетающихся между собой в виде конгломерата ВРВ до 15–20 мм. Слизистая оболочка над ними в дистальном отделе истончена, пятна васкулопатии (рис. 1). В желудке и двенадцатиперстной кишке патологических изменений слизистой нет. Выполнено УЗИ. Контуры печени неровные. Левая доля по средней линии живота 5,1 × 10,7 см, правая доля по средней ключичной линии 10,0 × 12,6 см. Эхогенность паренхимы повышена, очаговых изменений нет. Желчный пузырь 9,1 × 2,9 см, без особенностей. Внутрипеченочные желчные протоки не расширены. Общий желчный проток 7 мм. Поджелудочная железа без особенностей, проток поджелудочной железы не расширен. Вены воротной системы: главная – диаметр 1 см, в режиме цветного допплеровского картирования (ЦДК) скорость кровотока 16 см/с. Селезеночная вена расширена до 1,1 см, скорость кровотока 20 см/с. Диаметр нижней полой вены, печеночных вен и брюшного отдела аорты не изменен. Селезенка увеличена до 19,1 × 6,0 см, структура обычная, очаговые изменения отсутствуют. Свободной жидкости в брюшной полости нет. От области слияния селезеночной и верхней брыжеечной вен видна расширенная до 1,7 см, извитая левая желудочная вена, имеющая гепатофугальное направление кровотока (см. рис. 1). Акустическая импульсно-волновая эластометрия (Acoustic Radiation Force Impulse – ARFI): эластометрия печени – 3,46 м/с, соответствует стадии F4 по шкале Metavir; эластометрия селезенки – 4,0 м/с. В проекции поджелудочной железы – мощные венозные коллатерали до 1,7 см. *Заключение:* признаки цирроза печени, портальной гипертензии, расширения левой желудочной вены, наличия портосистемных коллатералей. Гиперспленизм в виде двух-

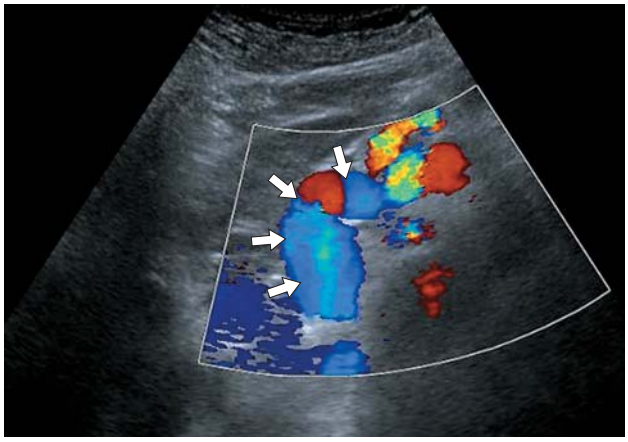

Рис. 1. Ультразвуковая сканограмма, режим ЦДК. Расширенная левая желудочная вена (указана стрелками), гепатофугальное направление кровотока.

Fig. 1. US-scan, color Doppler mode. Enlarged left gastric vein (arrows) with hepatofugal blood flow.

[1] AMA-M2 – антимитохондриальные антитела подтипа M2 (Antimitochondrial Antibodies); ANA – антинуклеарные антитела (Antinuclear Antibodies).

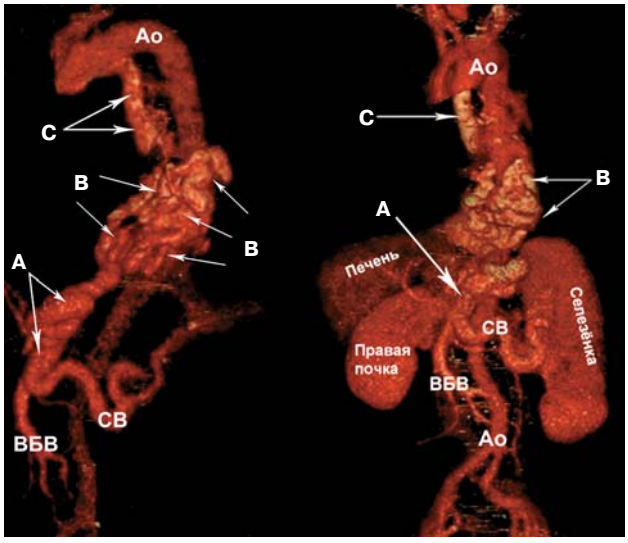

Рис. 2. Компьютерная ангиограмма, трехмерная реконструкция. Спонтанный портосистемный шунт. Шунт начинается в бассейне расширенной левой желудочной вены (А), проникает через пищеводное отверстие диафрагмы в грудную полость, формирует конгломерат варикозно расширенных сосудов вокруг пищевода (В) и впадает в расширенную непарную вену (С). Ао – аорта, ВБВ – верхняя брыжеечная вена, СВ – селезеночная вена.

Fig. 2. 3DCT-angiogram. Spontaneous portosystemic shunt beginning from enlarged left gastric vein pool (A), the shunt passes into thoracic cavity through hiatal orifice and forms a conglomerate of variceal vessels around the esophagus (B) and ends in enlarged azygos vein (C). Ao – aorta, ВБВ – superior mesenteric vein, CB – splenic vein.

ростковой цитопении (тромбоцитов 78×10^9/л, лейкоцитов $2{,}8 \times 10^9$/л). Анемии, эритроцитопении не выявлено. Билирубин до 34,4 мкмоль/л, АсАТ 73 Ед/л, АлАТ 47 Ед/л, ЩФ 239 Ед/л, γ-ГТП 89 Ед/л. Общий белок 61 г/л. Коагулограмма – без отклонений от нормы, α-фетопротеин плазмы 2,1 МЕ/мл (<7,29 МЕ/мл). Диагностирована компенсированная стадия ЦП, сохранная белоксинтетическая и детоксикационная функция печени. ЭКГ, трансторакальная ЭхоКГ, спирометрия, общий анализ мочи – значимых патологических изменений нет. При выборе дальнейшей лечебной тактики учитывали следующие аспекты. Размер ВРВ в пищеводе (представлявших по сути единый венозный конгломерат более $2 \times 4 \times 8$ см) практически в 2–3 раза превосходил диаметр лигирующего устройства, тем самым резко ограничивая применение эндоскопического лечения (эндоскопическое лигирование ВРВ). Этот же фактор (размер ВРВ), ввиду опасности фатального кровотечения при разрыве венозного конгломерата, не позволил назначить долгосрочную фармакотерапию неселективными β-адреноблокаторами, рекомендованную наравне с эндоскопическим лигированием ВРВ в качестве метода первичной профилактики ПЖК у больных ЦП [6]. Учитывая компенсированную стадию заболевания печени и принимая во внимание перечисленные особенности, в качестве метода лечения избрано селективное ПКШ. Дополнительно предприняли КТ с внутривенным контрастированием йогексолом (рис. 2, 3). Все магистральные притоки воротной си-

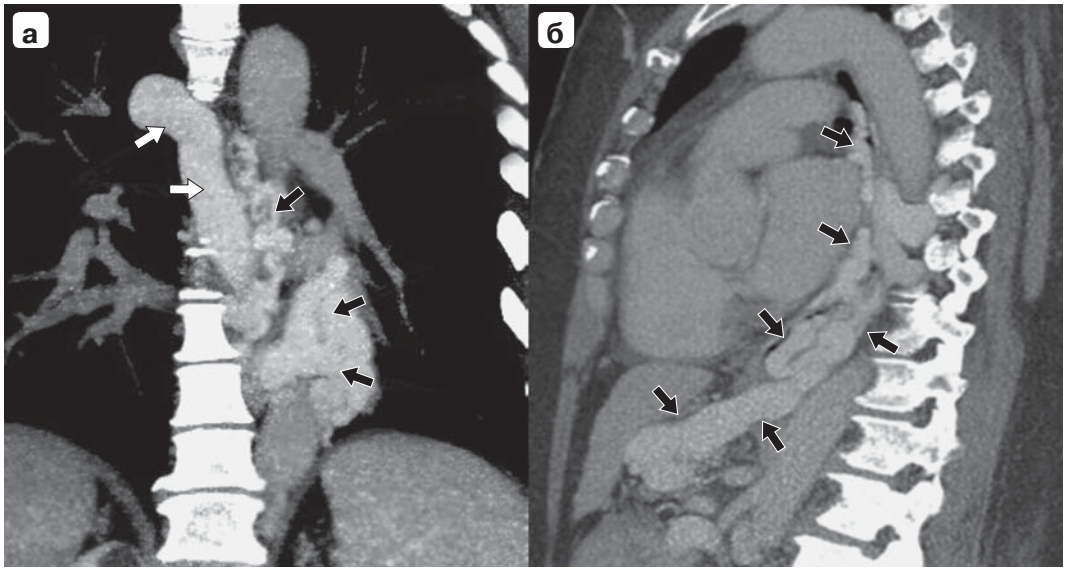

Рис. 3. Компьютерная ангиограмма. Портальная гипертензия, спонтанный портосистемный шунт: а – коронарная проекция, конгломерат варикозно расширенных вен вокруг пищевода (указан черными стрелками), дренирующихся в расширенную непарную вену (указана белыми стрелками); б – сагиттальная проекция, спонтанный портосистемный шунт (указан черными стрелками), начинающийся в бассейне расширенной левой желудочной вены, проникающий через пищеводное отверстие диафрагмы в грудную полость, формирующий конгломерат варикозно расширенных сосудов вокруг пищевода и впадающий в расширенную непарную вену.

Fig. 3. CT-angiogram. Portal hypertension, spontaneous portosystemic shunt: a – coronal plane, a conglomerate of variceal veins around the esophagus (black arrows) draining into dilated azygos vein (white arrows); b – sagittal plane, spontaneus portosystemic shunt (black arrows) begins in enlarged left gastric vein pool, passes through hiatal orifice into thoracic cavity, forms a conglomerate of variceal vessels around the esophagus and flows into dilated azygos vein.

стемы расширены. Помимо этого выявлен спонтанный портосистемный шунт – массивный сосуд бассейна расширенной левой желудочной вены, тесно прилежащий к пищеводу, проходящий параллельно пищеводу через пищеводное отверстие диафрагмы в грудную полость и впадающий в систему также расширенной до 2 см непарной вены. Кроме того, шунт имел сообщение с венозным конгломератом, расположенным в стенке пищевода и вокруг нее, который первично был обнаружен при ЭГДС. Артериовенозной фистулы нет. Пациентка оперирована. Выполнена верхнесрединная лапаротомия. При ревизии асцита нет, отмечена отечность забрюшинной клетчатки и лимфорея при вскрытии париетального листка брюшины во время доступа к шунтируемым сосудам. Печень нормальных размеров, плотной консистенции, поверхность блестящая, мелкобугристая, серозоватого цвета. Краевая клиновидная биопсия левой доли: на разрезе ткань печени зеленовато-бурого оттенка, имеет дольчатое строение. Выраженный спаечный процесс в левом латеральном канале. Селезенка плотная, синюшного цвета, напряженная, увеличена в размерах ~ в 2,5 раза: нижний ее полюс выступает на 4 см из-под края левой реберной дуги, медиальный край расположен на уровне левой парастернальной линии. Для уменьшения в дальнейшем количества шунтируемой “мезентериальной” крови в качестве одной из мер профилактики последующей шунтовой энцефалопатии выполнено разобщение гастролиенального и брыжеечного венозного бассейна: мобилизована большая кривизна желудка до ворот селезенки. После рассечения спаек, обнаруженных после вскрытия сальниковой сумки, при дальнейшей ревизии по малой кривизне желудка в системе левой желудочной вены обнаружен напряженный конгломерат 100 × 60 мм переплетенных между собой венозных сосудов 10–20 мм (рис. 4), сообщающийся с венозной системой левой желудочной вены и идущий по направлению к пищеводному отверстию диафрагмы (совпадение с результатами УЗДГ и КТ). Мобилизован малый сальник. В проксимальной части сосудистой структуры полуциркулярно выделен участок левой желудочной вены (диаметр вены 17 мм). Ниже корня брыжейки ободочной кишки на 2/3 своей окружности мобилизована нижняя полая вена, диаметр которой в этой зоне составил 30 мм, перевязаны и пересечены позвоночные вены на этом участке. В корне брыжейки ободочной кишки сформировано “окно” 15 мм, в которое проведен армированный политетрафторэтиленовый сосудистый протез “Экофлон” длиной 120 мм и диаметром 10 мм. Последовательно сформировали анастомоз “конец протеза в бок нижней полой вены”, затем – “конец протеза в бок левой желудочной вены”. Формирование задней стенки обоих анастомозов выполняли сосудистым швом по Блелоку, передней стенки – простым обвивным швом. После снятия сосудистых зажимов отмечена хорошая функция шунта, герметичность соустьев (рис. 5). Напряжение стенок сосудов конгломерата малой кривизны желудка заметно уменьшилось. Также ощутимо уменьшилось напряжение паренхимы селезенки: она несколько уменьшилась в размерах, стала мягче на ощупь. Контроль гемостаза. Продолжительность операции – 190 мин. Интраоперационная кровопотеря – 200 мл. Через 12 ч после операции переведена из отделения интенсивной терапии в общехирургическое отделение. Проводили инфузионную терапию в объеме до 2500 мл под контролем диуреза, АД и ЦВД, в том числе парентеральное питание (аминостерил-гепа 8%, аддамель 10,0), детоксикационную терапию (L-орнитина-L-аспартат 20 г/сут), антибактериальную терапию (цефалоспорины III поколения, ингибиторы β-лактамаз), антисекреторную терапию (пантопразол 40 мг 2 раза/сут внутривенно), антикоагулянтную терапию препаратами низкомолекулярных гепаринов (эноксапарин натрия 4000 анти-Ха МЕ 2 раза/сут подкожно). Назначали прокинетики, спазмолитические препараты, анальгетики, проводили коррекцию водно-электролитных нарушений, ежедневные перевязки. Выполнено гистологическое исследование биоптата печени. Обнаружены изменения, характерные для ЦП. Ткань органа разделена широкими фиброзными септами на ложные дольки различной величины, инфильтрированными преимущественно лимфоидными клетками. Немногочисленные ступенчатые некрозы. Гепатоциты с участками крупнокапельного и мелкокапельного ожирения. На 7-е сутки после операции предпринято УЗИ. В стволе и долевых ветвях воротной вены низкоскоростной гепатофугальный кровоток 8 см/с. В режиме ЦДК виден протез с турбулентным кровотоком (рис. 6), скорость – 44 см/с. Размеры селезенки – 13,9 × 5,3 см (в динамике меньше), эластометрия селе-

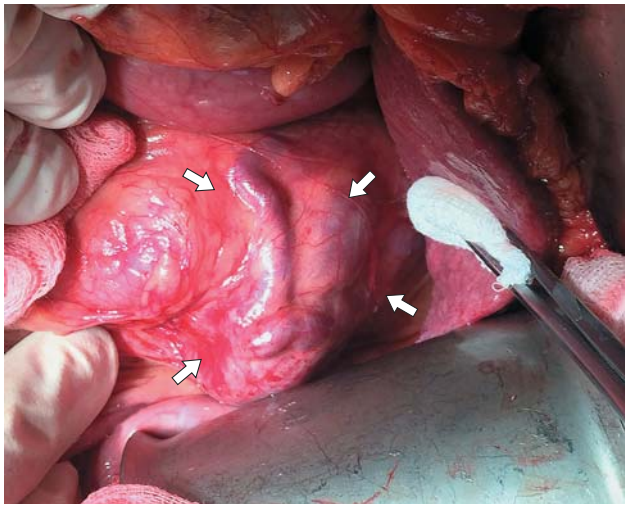

Рис. 4. Интраоперационное фото. Под левой долей печени (отведена) обнаружен конгломерат венозных сосудов (указан стрелками), представляющих собой крупные портосистемные коллатерали бассейна расширенной левой желудочной вены.

Fig. 4. Intraoperative image. A conglomerate of venous vessels (arrows) is found under the left liver lobe (retracted). These vessels are large portosystemic collaterals of enlarged left gastric veinpool.

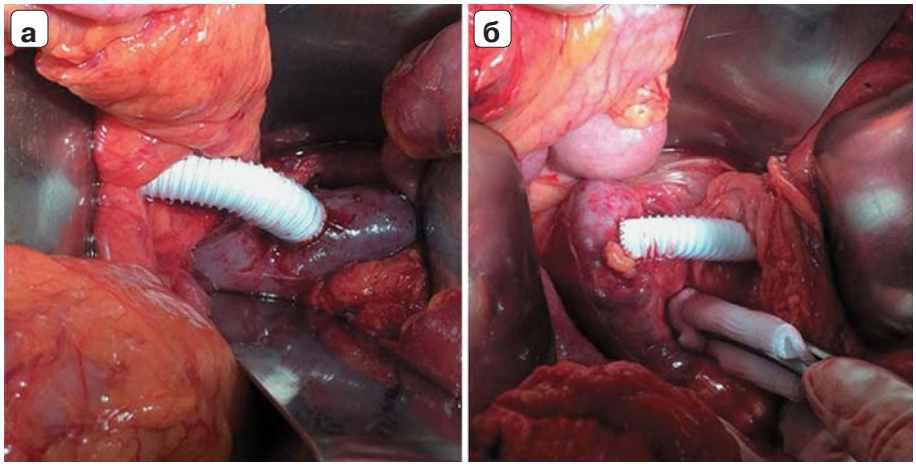

Рис. 5. Интраоперационное фото. Гастрикокавальный анастомоз Н-типа с интерпозицией политетрафторэтиленового сосудистого протеза: а – соустье “конец протеза в бок нижней полой вены”; б – анастомоз “конец протеза в бок левой желудочной вены”. Протез проведен через предварительно сформированное “окно” в брыжейке ободочной кишки.

Fig. 5. Intraoperative photo. H-type of leftgastric-caval shunt with polytetrafluoroethylene graft interposition: a – anastomosis of the graft and inferior vena cava in end-to-side fashion; b – anastomosis of the graft and left gastric vein in end-to-side fashion. The graft is passed through the artificial orifice in the mesocolon.

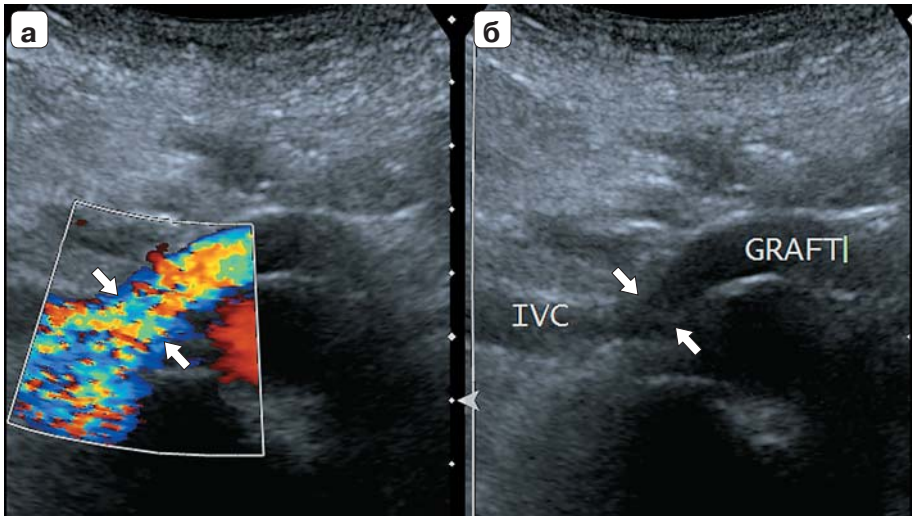

Рис. 6. Ультразвуковая сканограмма. Функционирующий гастрикокавальный шунт: а – режим ЦДК, анастомоз “конец протеза в бок нижней полой вены” (указан стрелками), высокоскоростной турбулентный кровоток; б – В-режим. IVC – нижняя полая вена.

Fig. 6. US-scan. Patent leftgastric-caval shunt: a – color Doppler mode, anastomosis of the graft and inferior vena cava in end-to-side fashion (arrows), high-speed turbulent blood flow; b – B-mode. IVC – inferior vena cava.

зенки (ARFI) – 3,41 м/с (в динамике меньше). Свободной жидкости в брюшной полости и в малом тазу нет. На 9-е сутки после операции сохранялась анемия 107 г/л, билирубин 30,8 мкмоль/л, АсАТ 84 Ед/л, АлАТ 76 Ед/л, ЩФ 205 Ед/л, γ-ГТП 80 Ед/л. Протромбин 74%. В целом послеоперационный период протекал без осложнений. Швы сняты. На 10-е сутки после операции выписана под наблюдение гепатолога. Рекомендовали продолжить антикоагулянтную терапию НМГ (эноксапарин натрия 4000 анти-Ха МЕ/сут подкожно), профилактику развития печеночной энцефалопатии (L-орнитина-L-аспартат 3 г 3 раза/сут после еды, лактулоза 10 мл/сут), лечение основного заболевания (препараты урсодезоксихолевой кислоты 15 мг/кг/сут). Контрольное обследование выполнено чрез 6 и 12 мес после операции. Состояние удовлетворительное, жалоб нет. При ЭГДС – полная эрадикация ВРВ. По данным УЗДГ – функционирующий гастрикокавальный шунт с турбулентным кровотоком, скорость – 40 см/с. Размеры селезенки – 12,5 × 5,0 см (в динамике меньше), эластометрия селезенки (ARFI) – 3,1 м/с (в динамике меньше). Свободной жидкости в брюшной полости и в малом тазу нет. В анализах крови – увеличение числа тромбоцитов до 127 × 10^9/л (более чем в 1,5 раза), АсАТ и АлАТ – в пределах допустимых значений.

Результаты и обсуждение

Анализируя данные литературы, можно заключить, что, несмотря на развитие и все более широкое распространение миниинвазивных методов лечения и профилактики ПЖК у боль-

ных с ПГ (эндоскопические и эндоваскулярные технологии), операции селективного ПКШ не утрачивают актуальности. Это можно объяснить с нескольких позиций. Во-первых, подобные вмешательства в отличие от операций азигопортального разобщения, к которым относят и эндоскопические методы лечения ВРВ, позволяют добиться уменьшения давления в воротной системе, тем самым сводя к минимуму саму ПГ [1–4, 7, 9, 18–23]. Во-вторых, по той же причине, при условии адекватной функции анастомоза и обеспечения профилактики его тромбоза в отдаленном периоде, отпадает необходимость в повторных вмешательствах, направленных на профилактику (рецидива) ПЖК у этой категории больных, что далеко не всегда возможно после операций азигопортального разобщения. Кроме того, следует отметить, что, помимо эрадикации ВРВ пищевода и желудка, операции ПКШ являются эффективным способом борьбы с другими проявлениями ПГ, такими как портальная гипертензионная билиопатия, а также эктопические ВРВ (антрального отдела желудка, двенадцатиперстной, тонкой и толстой кишки). Последние в свою очередь также могут быть источником тяжелых, угрожающих жизни кровотечений [29–31].

Возможность выполнения селективного шунтирования позволяет значительно уменьшить частоту печеночной энцефалопатии, напрямую влияющей на качество жизни пациентов. В основном это касается больных ЦП. Риск развития шунтовой энцефалопатии у этой категории больных после селективного ПКШ гораздо меньше по сравнению с процедурой TIPS, результатом которой фактически является создание прямого портокавального шунта [13–17]. В недавно опубликованном сравнительном исследовании TIPS и открытого спленоренального шунтирования у достаточно большой группы пациентов с ЦП было показано значимое преимущество последнего по таким параметрам, как пятилетняя оценка утраты функции шунта (6% в сравнении с 31% при TIPS, $p = 0{,}016$), пятилетняя выживаемость при функционирующем шунте (77 и 15% при TIPS, $p = 0{,}008$), а также общий уровень выживаемости (93 и 42% при TIPS, $p = 0{,}037$), при этом у больных со значением MELD менее 14 – 100 и 40% соответственно ($p < 0{,}001$) [17].

Следует учитывать, что “классические” операции ПКШ не всегда технически выполнимы вследствие индивидуальных анатомических и патофизиологических особенностей пациента (малый диаметр шунтируемых сосудов, не позволяющий в достаточной степени обеспечить “разгрузку” воротной системы, тромбоз магистральных притоков воротной вены и пр.). Поэтому применение альтернативных оперативных вмешательств позволяет увеличить число пациентов, которым может быть применен этот способ лечения [19, 22–25].

Выбор левой желудочной вены для выполнения шунтирующей операции у больных с ПГ является оправданным еще и по той причине, что этот сосуд играет одну из ключевых ролей в патофизиологии гемодинамики при ПГ, формировании гастроэзофагеальных ВРВ и развитии ПЖК [32, 33]. При этом непосредственное сообщение желудочных сосудов с ВРВ верхнего отдела желудочно-кишечного тракта, с одной стороны, способно обеспечить адекватную “разгрузку” воротной системы, что является конечной целью операции. С другой стороны, вследствие относительной удаленности от мезентериального бассейна оно определяет высокую селективность формируемого портосистемного анастомоза, что является одним из основных условий минимизации послеоперационной шунтовой энцефалопатии. Здесь, однако, следует оговориться, что риск ее развития не в последней степени зависит от размера создаваемого анастомоза, а кроме того, и от отношения этого размера к диаметру ствола воротной вены, что было продемонстрировано в одном из исследований. Отношение диаметра анастомоза к диаметру воротной вены ≥1,0 коррелировало с более высоким уровнем азотемии и, как следствие, с более высокой частотой энцефалопатии по сравнению с пациентами, у которых это отношение было <1,0 (50 и 5% соответственно) [12].

Одним из основных факторов, ограничивающих применение метода у пациентов с ПГ, зачастую является недостаточный диаметр сосуда, не позволяющий обеспечить адекватный отток из воротной системы и сформировать анастомоз, который также должен иметь достаточный диаметр (минимум 8 мм) [1, 2, 27, 28, 34, 35]. К сожалению, лишь у небольшого числа пациентов с ПГ левая желудочная вена расширяется до приемлемых для хирургического шунтирования размеров [32–33]. В одном из исследований было показано, что расширение левой желудочной вены в основном характерно для пациентов с ВРВ большого диаметра и, как правило, уже имеющих отягощенный кровотечением анамнез. При отсутствии ВРВ 1-й или 2-й степени их расширения диаметр левой желудочной вены был 4,4–5,1 мм, тогда как у больных с 3-й степенью ВРВ он составил 6,6–11 мм. При этом в контрольной группе (отсутствие ПГ) адекватно оценить анатомию левой желудочной вены с помощью стандартных методов (УЗИ, МСКТ) не представлялось возможным вовсе вследствие ее малого диаметра [33]. Между тем диаметр вены имеет определяющее значение как для эффективности операции, так и для дальнейшей функции шунта. В проспективном когортном исследовании изучали пациентов с нецирротической

ПГ, которым было выполнено проксимальное спленоренальное шунтирование. Анализировали факторы, влияющие на проходимость шунта в отдаленном периоде (срок наблюдения от 1 мес до 10 лет), – этиологический фактор ПГ, размер ВРВ, диаметр соустья, диаметр шунтирующего сосуда (в данном случае селезеночной вены) и пр. Лишь диаметр шунтирующего сосуда оказал статистически достоверное влияние на сохранность функции анастомоза. В группе пациентов с проходимым шунтом размер селезеночной вены в среднем составил 11,5 мм (7–16 мм), в то время как у пациентов с окклюзией шунта – 8,77 мм (6–14 мм; $p < 0,011$). Диаметр самого анастомоза составил в среднем 11,03 и 10,63 см соответственно ($p = 0,265$). Следует отметить, что отсутствие влияния размера шунта на его функцию обусловлено тем, что у всех 50 пациентов изначально был сформирован анастомоз адекватного диаметра (от 8 до 14 мм) [35].

Заключение

Первый опыт гастрикокавального шунтирования показал, что метод является эффективным, патофизиологически обоснованным и направлен на профилактику (рецидива) гастроэзофагеального кровотечения у больных ПГ. Операция позволяет осуществить высокоселективное портосистемное шунтирование в венозном бассейне, непосредственно связанном с варикозно расширенными венами пищевода и желудка, что обеспечивает оптимальную “разгрузку” системы воротной вены. Создание высокоселективного шунта позволяет в той или иной степени обеспечить сохранение гепатопетального кровотока по воротной вене (по нашим данным, от 20 до 50%), что дает возможность уменьшить частоту развития печеночной энцефалопатии и печеночной недостаточности, напрямую влияющих на качество жизни пациентов. Ограничением к применению операции главным образом является отсутствие у многих пациентов левой желудочной вены достаточного диаметра, позволяющего выполнить адекватную декомпрессию системы воротной вены в зоне пищеводно-желудочного венозного бассейна и поддерживать в течение продолжительного времени функцию шунта за счет достаточной линейной скорости кровотока по нему. В связи с этим можно считать оправданным выполнение гастрикокавального анастомоза Н-типа без пересечения левой желудочной вены для увеличения притока воротной крови к шунту. Считаем, что применение синтетического протеза требует назначения больным продолжительной антикоагулянтной терапии для профилактики тромбоза анастомоза.

Таким образом, гастрикокавальный анастомоз является редким видом шунтирующих операций, имеющим определенные патофизиологические преимущества перед другими видами портосистемных соустий у больных ПГ, который должен быть в арсенале оказания хирургической помощи этим пациентам.

Участие авторов

Лебезев В.М. – концепция и дизайн исследования, сбор и обработка данных, редактирование и дополнение текста статьи, утверждение окончательного варианта статьи, ответственность за целостность всех частей статьи.

Манукьян Г.В. – концепция и дизайн исследования, сбор и обработка данных, редактирование текста статьи, утверждение окончательного варианта статьи, ответственность за целостность всех частей статьи.

Фандеев Е.Е. – концепция и дизайн исследования, сбор и обработка данных, написание и редактирование текста статьи, ответственность за целостность всех частей статьи, формирование окончательного варианта статьи.

Киценко Е.А. – сбор данных, участие в формировании окончательного варианта статьи.

Мусин Р.А. – сбор данных, участие в формировании окончательного варианта статьи.

Косакевич Е.Р. – сбор и подготовка данных к обработке.

Ризаева С.А. – сбор и подготовка данных к обработке.

Бобылева Я.С. – ассистенции на операциях, ведение пациентов в качестве лечащего врача.

Authors participation

Lebezev V.M. – concept and design of the study, collection and processing of data, editing, approval of the final version of the article, responsibility for the integrity of all parts of the article.

Manukyan G.V. – concept and design of the study, collection and processing of data, editing, approval of the final version of the article, responsibility for the integrity of all parts of the article.

Fandeyev E.E. – concept and design of the study, collection and processing of data, writing text, editing, approval of the final version of the article, formation of the article final version.

Kitsenko E.A. – collection of data, participation in the formation of the final version of the article.

Musin R.A. – collection of data, participation in the formation of the final version of the article.

Kosakevich E.R. – collection of data.

Rizayeva S.A. – collection of data.

Bobyleva Ya.S. – assisting with surgery, attending physician.

Список литературы

1. Ерамишанцев А.К., Лебезев В.М., Шерцингер А.Г. Портокавальное шунтирование у больных с внепеченочной портальной гипертензией. Российский журнал гастроэнтерологии, гепатологии, колопроктологии. 1995; 2: 60–64.
2. Лебезев В.М. Портокавальное шунтирование у больных с портальной гипертензией: дис. ... докт. мед. наук. М., 1994. 213 с.
3. Лебезев В.М. Сочетанные операции при профилактике гастроэзофагеальных кровотечений у больных с порталь-

ной гипертензией. Хирургия. Журнал им. Н.И. Пирогова. 2007; 10: 15–18.
4. Фандеев Е.Е. Лечебная тактика при внепеченочной портальной гипертензии, развившейся вследствие тромбоза воротной вены: дис. ... канд. мед. наук. М., 2014. 177 с.
5. Фандеев Е.Е., Любивый Е.Д., Гонсалвес Гонсалез Д., Сысоева Е.П., Киценко Е.А. Внепеченочная портальная гипертензия и тромбоз воротной вены (обзор литературы). Анналы хирургической гепатологии. 2015; 20 (1): 25–58.
6. De Franchis R., Baveno VI Faculty. Expanding consensus in portal hypertension: Report of the Baveno VI Consensus Workshop: Stratifying risk and individualizing care for portal hypertension. *J. Hepatol.* 2015; 63 (3): 743–752. http://doi.org/10.1016/j.jhep.2015.05.022.
7. Livingstone A.S., Koniaris L.G., Perez E.A., Alvarez N., Levi J.U., Hutson D.G. 507 Warren-Zeppa distal splenorenal shunts: a 34-year experience. *Ann. Surg.* 2006; 243 (6): 884–892, discussion 892–894. http://doi.org/10.1097/01.sla.0000219681.08312.87.
8. Khanna R., Sarin S.K. Non-cirrhotic portal hypertension – diagnosis and management. *J. Hepatol.* 2014; 60 (2): 421–441. doi: 10.1016/j.jhep.2013.08.013.
9. Orloff M.J., Orloff M.S., Girard B., Orloff S.L. Bleeding esophagogastric varices from extrahepatic portal hypertension: 40 years' experience with portal-systemic shunt. *J. Am. Coll. Surg.* 2002; 194 (6): 717–728.
10. European Association for the Study of the Liver. EASL Clinical Practice Guidelines: Vascular diseases of the liver. *J. Hepatol.* 2016; 64 (1): 179–202. doi: 10.1016/j.jhep.2015.07.040.
11. European Association for the Study of the Liver. EASL Clinical Practice Guidelines: Liver transplantation. *J. Hepatol.* 2016; 64 (2): 433–485. http://doi.org/10.1016/j.jhep.2015.10.006.
12. Chikamori F., Okamoto H., Kuniyoshi N. Relationships between splenorenal shunt/portal vein diameter ratio and systemic hemodynamics in patients with liver cirrhosis. *Digestion.* 2014; 89 (2): 133–138. http://doi.org/10.1159/000357494.
13. Siramolpiwat S. Transjugular intrahepatic portosystemic shunts and portal hypertension – related complications. *World J. Gastroenterol.* 2014; 20 (45): 16996–17010. http://doi.org/10.3748/wjg.v20.i45.16996.
14. Patidar K.R., Sydnor M., Sanyal A.J. Transjugular intrahepatic portosystemic shunt. *Clin. Liver Dis.* 2014; 18 (4): 853–876. http://doi.org/10.1016/j.cld.2014.07.006.
15. Riggio O., Nardelli S., Moscucci F., Pasquale C., Ridola L., Merli M. Hepatic encephalopathy after transjugular intrahepatic portosystemic shunt. *Clin. Liver Dis.* 2012; 16 (1): 133–146. http://doi.org/10.1016/j.cld.2011.12.008.
16. Garcia-Pagán J.C., Di Pascoli M., Caca K., Laleman W., Bureau C., Appenrodt B., Luca A., Zipprich A., Abraldes J.G., Nevens F., Vinel J.P., Sauerbruch T., Bosch J. Use of early-TIPS for high-risk variceal bleeding: results of a post-RCT surveillance study. *J. Hepatol.* 2013; 58 (1): 45–50. http://doi.org/10.1016/j.jhep.2012.08.020.
17. Hosokawa I., Adam R., Allard M.A., Pittau G., Vibert E., Cherqui D., Sa Cunha A., Bismuth H., Miyazaki M., Castaing D. Outcomes of surgical shunts and transjugular intrahepatic portosystemic stent shunts for complicated portal hypertension. *Br. J. Surg.* 2017; 104 (4): 443–451. http://doi.org/10.1002/bjs.10431.
18. Warren W.D., Zeppa R., Fomon J.J. Selective trans-splenic decompression of gastroesophageal varices by distal splenorenal shunt. *Ann. Surg.* 1967; 166 (3): 437–455.
19. Shah O.J., Robbani I. A simplified technique of performing splenorenal shunt (Omar's technique). *Tex. Heart Inst. J.* 2005; 32 (4): 549–554.
20. Millikan W.J. Jr., Warren W.D., Henderson J.M., Smith R.B. 3rd, Salam A.A., Galambos J.T., Kutner M.H., Keen J.H. The Emory prospective randomized trial: selective versus nonselective shunt to control variceal bleeding. *Ann. Surg.* 1985; 201 (6): 712–722.
21. Langer B., Taylor B.R., Mackenzie D.R., Gilas D.R., Stone R.M., Blendis L. Further report of a prospective randomized trial comparing distal splenorenal shunt with end-to-side portacaval shunt: an analysis of encephalopathy, survival, and quality of life. *Gastroenterol.* 1985; 88 (2): 424–429.
22. Yoshida H., Mamada Y., Taniai N., Tajiri T. New trends in surgical treatment for portal hypertension. *Hepatol. Res.* 2009; 39 (10): 1044–1051. http://doi.org/10.1111/j.1872-034X.2009.00549.x.
23. Gu S., Chang S., Chu J., Xu M., Yan M., Liu D.C., Chen Q. Spleno-adrenal shunt: A novel alternative for portosystemic decompression in children with portal vein cavernous transformation. *J. Pediatr. Surg.* 2012; 47 (12): 2189–2193. http://doi.org/10.1016/j.jpedsurg.2012.09.007.
24. Sumiyoshi T., Shima Y., Okabayashi T., Negoro Y., Kozuki A., Iwata J., Saisaka Y., Tocumaru T., Nakamura T., Morita S. Epiploic gonadal vein as a new bypass route for extrahepatic portal venous obstruction: report of a case. *Surg. Case Rep.* 2015; 1 (1): 109. doi: 10.1186/s40792-015-0112-7
25. Jain S., Kalla M., Suleman A., Verma A. Proximal spleno-renal shunt with retro-aortic left renal vein in a patient with extrahepatic portal vein obstruction: first case report. *BMC Surg.* 2017; 17 (1): 65. http://doi.org/10.1186/s12893-017-0262-6.
26. Zhang Z., Chen X., Li C., Feng H., Yu H., Zhu R., Wang T. Foam sclerotherapy during shunt surgery for portal hypertension and varices. *Open Med. (Wars.).* 2017; 12 (1): 384–390. http://doi.org/10.1515/med-2017-0055.
27. Ogawa Y., Hirose S., Yukaya H., Nagasue N., Sasaki Y., Morinaga K., Miyoshi Y., Seto Y. Clinical experiences with left gastric vena caval shunt in patients with esophageal varices. *Jpn J. Surg.* 1980; 10 (4): 310–314.
28. Moreno Gonzáles E., Calle Santjuste A., Garcia Blanch G., Landa Garcia I., Garcia Garcia I. A nonselective proximal end-to-side shunt between the gastric vein and the inferior vena cava (coronario-caval shunt). Indication, technic and results. *Chirurg.* 1984; 55 (9): 575–578. [In German].
29. Фандеев Е.Е., Любивый Е.Д., Гонсалвес Гонсалез Д., Крыжановская Е.Ю., Киценко Е.А. Портальная гипертензионная билиопатия при внепеченочной обструкции воротной вены. Клиническая и экспериментальная хирургия. Журнал им. акад. Б.В. Петровского. 2015; 3 (9): 60–69.
30. Dhiman R.K., Behera A., Chawla Y.K., Dilawari J.B., Suri S. Portal hypertensive biliopathy. *Gut.* 2007; 56 (1): 1001–1008.
31. Sato T., Akaike J., Toyota J., Karino Y., Ohmura T. Clinicopathological features and treatment of ectopic varices with portal hypertension. *Int. J. Hepatol.* 2011; 2011 (1): 960720. http://doi.org/10.4061/2011/960720.
32. Adithan S., Venkatesan B., Sundarajan E., Kate V., Kalayarasan R. Color Doppler evaluation of left gastric vein hemodynamics in cirrhosis with portal hypertension and its correlation with esophageal varices and variceal bleed. *Indian J. Radiol. Imaging.* 2010; 20 (4): 289–293. doi: 10.4103/0971-3026.73541.
33. Sharma M., Rameshbabu C.S. Collateral patways in portal hypertension. *J. Clin. Exp. Hepatol.* 2012; 2 (4): 338–352. http://doi.org/10.1016/j.jceh.2012.08.001.
34. Chaudhary N., Mehrotra S., Srivastava M., Nundy S. Management of bleeding in extrahepatic portal venous obstruction. *Int. J. Hepatol.* 2013; 2013: 784842. http://doi.org/10.1155/2013/784842.

35. Mishra P.K., Patil N.S., Saluja S., Narang P., Solanki N., Varshney V. High patency of proximal splenorenal shunt: A myth or reality? – A prospective cohort study. *Int. J. Surg.* 2016; 27 (1): 82–87. http://doi.org/10.1016/j.ijsu.2015.12.071.

References

1. Eramishantsev A.K., Lebezev V.M., Shertsinger A.G. Portocaval bypass in patients with extrahepatic portal hypertension. *Russian Journal of Gastroenterology, Hepatology, Coloproctology*. 1995; 2: 60–64. (In Russian)
2. Lebezev V.M. *Portocaval'noe shuntirovanie u bol'nikh s portal'noy gipertenziey* [Portocaval bypass in patients with portal hypertension: dis. ... doct. med. sci.]. Moscow, 1994. 213 p. (In Russian)
3. Lebezev V.M. Combined procedures for the prevention of gastroesophageal bleeding in patients with portal hypertension. *Pirogov Russian Journal of Surgery = Khirurgiya. Zhurnal imeni N.I. Pirogova*. 2007; 10: 15–18. (In Russian)
4. Fandeyev E.E. *Lechebnaya taktika pri vnepechenochnoy portal'noy gipertenzii, razvivsheysya vsledstvie tromboza vorotnoy veni* [Management of extrahepatic portal hypertension caused by portal vein thrombosis: dis. ... cand. med. sci.]. Moscow, 2014. 177 p. (In Russian)
5. Fandeyev E.E., Lyubiviy E.D., Gonçalves Gonçalez D., Sysoeva E.P., Kitsenko E.E. Extrahepatic portal hypertension and portal vein thrombosis (review). *Annaly khirurgicheskoy gepatologii = Annals of HPB Surgery*. 2015; 20 (1): 25–58. (In Russian)
6. De Franchis R., Baveno VI Faculty. Expanding consensus in portal hypertension: Report of the Baveno VI Consensus Workshop: Stratifying risk and individualizing care for portal hypertension. *J. Hepatol.* 2015; 63 (3): 743–752. http://doi.org/10.1016/j.jhep.2015.05.022.
7. Livingstone A.S., Koniaris L.G., Perez E.A., Alvarez N., Levi J.U., Hutson D.G. 507 Warren-Zeppa distal splenorenal shunts: a 34-year experience. *Ann. Surg.* 2006; 243 (6): 884–892, discussion 892–894. http://doi.org/10.1097/01.sla.0000219681.08312.87.
8. Khanna R., Sarin S.K. Non-cirrhotic portal hypertension – diagnosis and management. *J. Hepatol.* 2014; 60 (2): 421–441. doi: 10.1016/j.jhep.2013.08.013.
9. Orloff M.J., Orloff M.S., Girard B., Orloff S.L. Bleeding esophagogastric varices from extrahepatic portal hypertension: 40 years' experience with portal-systemic shunt. *J. Am. Coll. Surg.* 2002; 194 (6): 717–728.
10. European Association for the Study of the Liver. EASL Clinical Practice Guidelines: Vascular diseases of the liver. *J. Hepatol.* 2016; 64 (1): 179–202. doi: 10.1016/j.jhep.2015.07.040.
11. European Association for the Study of the Liver. EASL Clinical Practice Guidelines: Liver transplantation. *J. Hepatol.* 2016; 64 (2): 433–485. http://doi.org/10.1016/j.jhep.2015.10.006.
12. Chikamori F., Okamoto H., Kuniyoshi N. Relationships between splenorenal shunt/portal vein diameter ratio and systemic hemodynamics in patients with liver cirrhosis. *Digestion*. 2014; 89 (2): 133–138. http://doi.org/10.1159/000357494.
13. Siramolpiwat S. Transjugular intrahepatic portosystemic shunts and portal hypertension – related complications. *World J. Gastroenterol.* 2014; 20 (45): 16996–17010. http://doi.org/10.3748/wjg.v20.i45.16996.
14. Patidar K.R., Sydnor M., Sanyal A.J. Transjugular intrahepatic portosystemic shunt. *Clin. Liver Dis.* 2014; 18 (4): 853–876. http://doi.org/10.1016/j.cld.2014.07.006.
15. Riggio O., Nardelli S., Moscucci F., Pasquale C., Ridola L., Merli M. Hepatic encephalopathy after transjugular intrahepatic portosystemic shunt. *Clin. Liver Dis.* 2012; 16 (1): 133–146. http://doi.org/10.1016/j.cld.2011.12.008.
16. Garcia-Pagán J.C., Di Pascoli M., Caca K., Laleman W., Bureau C., Appenrodt B., Luca A., Zipprich A., Abraldes J.G., Nevens F., Vinel J.P., Sauerbruch T., Bosch J. Use of early-TIPS for high-risk variceal bleeding: results of a post-RCT surveillance study. *J. Hepatol.* 2013; 58 (1): 45–50. http://doi.org/10.1016/j.jhep.2012.08.020.
17. Hosokawa I., Adam R., Allard M.A., Pittau G., Vibert E., Cherqui D., Sa Cunha A., Bismuth H., Miyazaki M., Castaing D. Outcomes of surgical shunts and transjugular intrahepatic portosystemic stent shunts for complicated portal hypertension. *Br. J. Surg.* 2017; 104 (4): 443–451. http://doi.org/10.1002/bjs.10431.
18. Warren W.D., Zeppa R., Fomon J.J. Selective trans-splenic decompression of gastroesophageal varices by distal splenorenal shunt. *Ann. Surg.* 1967; 166 (3): 437–455.
19. Shah O.J., Robbani I. A simplified technique of performing splenorenal shunt (Omar's technique). *Tex. Heart Inst. J.* 2005; 32 (4): 549–554.
20. Millikan W.J. Jr., Warren W.D., Henderson J.M., Smith R.B. 3rd, Salam A.A., Galambos J.T., Kutner M.H., Keen J.H. The Emory prospective randomized trial: selective versus nonselective shunt to control variceal bleeding. *Ann. Surg.* 1985; 201 (6): 712–722.
21. Langer B., Taylor B.R., Mackenzie D.R., Gilas D.R., Stone R.M., Blendis L. Further report of a prospective randomized trial comparing distal splenorenal shunt with end-to-side portacaval shunt: an analysis of encephalopathy, survival, and quality of life. *Gastroenterol.* 1985; 88 (2): 424–429.
22. Yoshida H., Mamada Y., Taniai N., Tajiri T. New trends in surgical treatment for portal hypertension. *Hepatol. Res.* 2009; 39 (10): 1044–1051. http://doi.org/10.1111/j.1872-034X.2009.00549.x.
23. Gu S., Chang S., Chu J., Xu M., Yan M., Liu D.C., Chen Q. Spleno-adrenal shunt: A novel alternative for portosystemic decompression in children with portal vein cavernous transformation. *J. Pediatr. Surg.* 2012; 47 (12): 2189–2193. http://doi.org/10.1016/j.jpedsurg.2012.09.007.
24. Sumiyoshi T., Shima Y., Okabayashi T., Negoro Y., Kozuki A., Iwata J., Saisaka Y., Tocumaru T., Nakamura T., Morita S. Epiploic gonadal vein as a new bypass route for extrahepatic portal venous obstruction: report of a case. *Surg. Case Rep.* 2015; 1 (1): 109. doi: 10.1186/s40792-015-0112-7
25. Jain S., Kalla M., Suleman A., Verma A. Proximal spleno-renal shunt with retro-aortic left renal vein in a patient with extrahepatic portal vein obstruction: first case report. *BMC Surg.* 2017; 17 (1): 65. http://doi.org/10.1186/s12893-017-0262-6.
26. Zhang Z., Chen X., Li C., Feng H., Yu H., Zhu R., Wang T. Foam sclerotherapy during shunt surgery for portal hypertension and varices. *Open Med. (Wars.)*. 2017; 12 (1): 384–390. http://doi.org/10.1515/med-2017-0055.
27. Ogawa Y., Hirose S., Yukaya H., Nagasue N., Sasaki Y., Morinaga K., Miyoshi Y., Seto Y. Clinical experiences with left gastric vena caval shunt in patients with esophageal varices. *Jpn J. Surg.* 1980; 10 (4): 310–314.
28. Moreno Gonzáles E., Calle Santjuste A., Garcia Blanch G., Landa Garcia I., Garcia Garcia I. A nonselective proximal end-to-side shunt between the gastric vein and the inferior vena cava (coronario-caval shunt). Indication, technic and results. *Chirurg.* 1984; 55 (9): 575–578. [In German].
29. Fandeyev E.E., Lyubiviy E.D., Gonçalves Gonçalez D., Kryzhanovskaya E.Yu., Kitsenko E.A. Portal hypertensive biliopathy caused by extrahepatic portal vein obstruction. *Clinical and Experimental Surgery. Petrovsky Journal.* 2015; 3 (9): 60–69. (In Russian)
30. Dhiman R.K., Behera A., Chawla Y.K., Dilawari J.B., Suri S. Portal hypertensive biliopathy. *Gut.* 2007; 56 (1): 1001–1008.

31. Sato T., Akaike J., Toyota J., Karino Y., Ohmura T. Clinicopathological features and treatment of ectopic varices with portal hypertension. *Int. J. Hepatol.* 2011; 2011 (1): 960720. http://doi.org/10.4061/2011/960720.
32. Adithan S., Venkatesan B., Sundarajan E., Kate V., Kalayarasan R. Color Doppler evaluation of left gastric vein hemodynamics in cirrhosis with portal hypertension and its correlation with esophageal varices and variceal bleed. *Indian J. Radiol. Imaging.* 2010; 20 (4): 289–293. doi: 10.4103/0971-3026.73541.
33. Sharma M., Rameshbabu C.S. Collateral patways in portal hypertension. *J. Clin. Exp. Hepatol.* 2012; 2 (4): 338–352. http://doi.org/10.1016/j.jceh.2012.08.001.
34. Chaudhary N., Mehrotra S., Srivastava M., Nundy S. Management of bleeding in extrahepatic portal venous obstruction. *Int. J. Hepatol.* 2013; 2013: 784842. http://doi.org/10.1155/2013/784842.
35. Mishra P.K., Patil N.S., Saluja S., Narang P., Solanki N., Varshney V. High patency of proximal splenorenal shunt: A myth or reality? – A prospective cohort study. *Int. J. Surg.* 2016; 27 (1): 82–87. http://doi.org/10.1016/j.ijsu.2015.12.071.

Сведения об авторах [Authors info]

Лебезев Виктор Михайлович – доктор мед. наук, профессор, главный научный сотрудник отделения экстренной хирургии и портальной гипертензии ФГБНУ “Российский научный центр хирургии им. акад. Б.В. Петровского”. http://orcid.org/0000-0002-0905-8941. E-mail: viktorlebezev@yandex.ru

Манукьян Гарик Ваганович – доктор мед. наук, заведующий отделением экстренной хирургии и портальной гипертензии ФГБНУ “Российский научный центр хирургии им. акад. Б.В. Петровского”. http://orcid.org/0000-0001-8064-1964. E-mail: drmanukyan@mail.ru

Фандеев Евгений Евгеньевич – канд. мед. наук, старший научный сотрудник отделения экстренной хирургии и портальной гипертензии ФГБНУ “Российский научный центр хирургии им. акад. Б.В. Петровского”. http://orcid.org/0000-0002-7554-6345. E-mail: dr.fan@inbox.ru

Киценко Евгений Александрович – доктор мед. наук, ведущий научный сотрудник отделения экстренной хирургии и портальной гипертензии ФГБНУ “Российский научный центр хирургии им. акад. Б.В. Петровского”. http://orcid.org/0000-0002-8268-3129. E-mail: kitsenko-surgeon@mail.ru

Мусин Рустам Абузарович – канд. мед. наук, старший научный сотрудник отделения экстренной хирургии и портальной гипертензии ФГБНУ “Российский научный центр хирургии им. акад. Б.В. Петровского”. http://orcid.org/0000-0002-3380-2224. E-mail: surgery@mail.ru

Косакевич Екатерина Романовна – аспирант отделения экстренной хирургии и портальной гипертензии ФГБНУ “Российский научный центр хирургии им. акад. Б.В. Петровского”. http://orcid.org/0000-0002-4490-4541. E-mail: xomich-e@mail.ru

Ризаева Саида Алтынбаевна – ординатор отделения экстренной хирургии и портальной гипертензии ФГБНУ “Российский научный центр хирургии им. акад. Б.В. Петровского”. http://orcid.org/0000-0002-6815-6672. E-mail: cauduk@yandex.ru

Бобылева Яна Сергеевна – врач-хирург, ординатор отделения экстренной хирургии и портальной гипертензии ФГБНУ “Российский научный центр хирургии им. акад. Б.В. Петровского”. http://orcid.org/0000-0002-6268-0043. E-mail: iana.bobyleva@gmail.com

Для корреспонденции*: Фандеев Евгений Евгеньевич – 142715 Московская область, Ленинский район, пос. Совхоза им. Ленина, д. 13, кв. 38. Тел.: +7-916-726-19-83. E-mail: dr.fan@inbox.ru

Viktor M. Lebezev – Doct. of Sci. (Med.), Professor, Chief Research Fellow of the Department of Urgent Surgery and Portal Hypertension, Petrovsky Russian Research Center for Surgery. http://orcid.org/0000-0002-0905-8941. E-mail: viktorlebezev@yandex.ru

Garrik V. Manukyan – Doct. of Sci. (Med.), Head of the Department of Urgent Surgery and Portal Hypertension, Petrovsky Russian Research Center for Surgery. http://orcid.org/0000-0001-8064-1964. E-mail: drmanukyan@mail.ru

Evgeniy E. Fandeyev – Cand. of Sci. (Med.), Senior Research Fellow of the Department of Urgent Surgery and Portal Hypertension, Petrovsky Russian Research Center for Surgery. http://orcid.org/0000-0002-7554-6345. E-mail: dr.fan@inbox.ru

Evgeniy A. Kitsenko – Doct. of Sci. (Med.), Leading Research Fellow of the Department of Urgent Surgery and Portal Hypertension, Petrovsky Russian Research Center for Surgery. http://orcid.org/0000-0002-8268-3129. E-mail: kitsenko-surgeon@mail.ru

Rustam A. Musin – Cand. of Sci. (Med.), Senior Research Fellow of the Department of Urgent Surgery and Portal Hypertension, Petrovsky Russian Research Center for Surgery. http://orcid.org/0000-0002-3380-2224. E-mail: surgery@mail.ru

Ekaterina R. Kosakevich – Postgraduate Student of the Department of Urgent Surgery and Portal Hypertension, Petrovsky Russian Research Center for Surgery. http://orcid.org/0000-0002-4490-4541. E-mail: xomich-e@mail.ru

Saida A. Rizayeva – Resident of the Department of Urgent Surgery and Portal Hypertension, Petrovsky Russian Research Center for Surgery. http://orcid.org/0000-0002-6815-6672. E-mail: cauduk@yandex.ru

Yana S. Bobyleva – Surgeon, Resident of the Department of Urgent Surgery and Portal Hypertension, Petrovsky Russian Research Center for Surgery. http://orcid.org/0000 0002 6268 0043, E-mail: iana.bobyleva@gmail.com.

For correspondence*: Evgeniy E. Fandeyev – 13, apt. 38, pos. Sovkhoza im. Lenina, Leninskiy raion, Moskovskaya oblast’, 142715, Russian Federation. Phone: +7-916-726-19-83. E-mail: dr.fan@inbox.ru

Статья поступила в редакцию журнала 18.02.2019. Принята к публикации 26.03.2019.
Received 18 February 2019. Accepted for publication 26 March 2019.