Новое в хирургии и трансплантации печени
New in liver surgery and transplantation

ISSN 1995-5464 (Print); ISSN 2408-9524 (Online)
https://doi.org/10.16931/1995-5464.2020471-84

Сплит-трансплантация печени двум реципиентам по неотложным показаниям: пример и логистика межрегиональной кооперации

Поршенников И.А.[1], Аммосов А.А.[2], Сидоренко А.Б.[2], Павлик В.Н.[1], Быков А.Ю.[1], Саакян Г.С.[1], Коробейникова М.А.[1], Конеев Д.В.[2], Гегенава Б.Б.[2], Кокина К.Ю.[2], Мойсюк Я.Г.[2]*

[1] *ГБУЗ НСО "Государственная Новосибирская областная клиническая больница"; 6300087, Новосибирск, ул. Немировича-Данченко, д. 130, Российская Федерация*

[2] *ГБУЗ МО "Московский областной научно-исследовательский клинический институт им. М.Ф. Владимирского"; 129110, Москва, ул. Щепкина, д. 61/2, Российская Федерация*

Цель. Продемонстрировать редкое наблюдение сплит-трансплантации двум экстренным реципиентам в центрах, находящихся на значительном удалении.

Материал и методы. Фрагментарные печеночные трансплантаты получены в результате контролируемого полного (full-right/full-left) *in situ* сплиттинга. Левая доля трансплантирована ребенку 7 лет (реципиент 1) с тяжелой печеночной недостаточностью (PELD – 39), развившейся, вероятно, в исходе прогрессирующего внутрипеченочного семейного холестаза, в Новосибирске. Правая доля использована для ретрансплантации пациенту 28 лет (реципиент 2) при тромбозе печеночной артерии (UNOSIA) после трансплантации правой доли печени от родственного донора в Москве.

Результаты. Течение раннего посттрансплантационного периода у реципиента 1 осложнилось инфицированным тотальным панкреонекрозом с развитием ограниченной несостоятельности билиарного анастомоза и формированием стриктуры, потребовавшей реконструктивной холангиоеюностомии через 12 мес после трансплантации. Реципиент 2 последовательно перенес несостоятельность билиарного анастомоза, аррозивное артериальное кровотечение, тромбоз артерии трансплантата, каждое из которых могло стать фатальным. Осложнения успешно устранили последовательным применением хирургических и эндоваскулярных вмешательств.

Заключение. Представленное наблюдение является, во-первых, примером эффективной межцентровой кооперации, а во-вторых, демонстрацией существующих проблем посмертного органного донорства, определяющих необходимость подобной экстремальной хирургии в критических ситуациях.

Ключевые слова: *печень, трансплантация, ретрансплантация, сплит, split, фрагментарный трансплантат, экстренный реципиент*

Ссылка для цитирования: Поршенников И.А., Аммосов А.А., Сидоренко А.Б., Павлик В.Н., Быков А.Ю., Саакян Г.С., Коробейникова М.А., Конеев Д.В., Гегенава Б.Б., Кокина К.Ю., Мойсюк Я.Г. Сплит-трансплантация печени двум реципиентам по неотложным показаниям: пример и логистика межрегиональной кооперации. *Анналы хирургической гепатологии.* 2020; 25 (4): 71–84. https://doi.org/10.16931/1995-5464.2020471-84.

Авторы заявляют об отсутствии конфликта интересов.

Split liver transplantation in two recipients for urgent indications: an example and logistics of interregional cooperation

Porshennikov I.A.[1], Ammosov A.A.[2], Sidorenko A.B.[2], Pavlik V.N.[1], Bykov A.Yu.[1], Saakyan G.S.[1], Korobeinikova M.A.[1], Koneev D.V.[2], Gegenava B.B.[2], Kokina K.Yu.[2], Moisyuk Ya.G.[2]*

[1] *State Novosibirsk Regional Clinical Hospital; 130, Nemirovicha-Danchenko str., Novosibirsk, 630087, Russian Federation*

[2] *Vladimirsky Moscow Regional Research and Clinical Institute; 61/2, Shchepkin str., Moscow, 129110, Russian Federation*

Aim. To report a rare case of split liver transplantation in two urgent recipients treated in hospitals that are very far from each other.

Material and methods. Partial liver grafts were obtained by controlled full-right/full-left in situ splitting. The left lobe was transplanted in a 7-year-old child with severe hepatic failure (PELD score 39) resulting, probably from an progressive intrahepatic familial cholestasis in Novosibirsk. The right lobe was used for re-transplantation in a 28-year-old patient with hepatic artery thrombosis (UNOS status 1A) after living donor right lobe liver transplantation in Moscow.
Results. The course of the early post-operative period in recipient 1 was complicated by infected total pancreatonecrosis with the development of limited biliary leakage and the formation of a stricture, which required reconstructive cholangiojejunostomy 12 months after transplantation. Recipient 2 consistently underwent biliary leakage, arrosive arterial bleeding, graft artery thrombosis, all of which could become fatal. Complications were successfully eliminated by the consistent use of surgical and endovascular interventions.
Conclusion. The presented observation is, firstly, an example of effective inter-center cooperation, and secondly, a demonstration of the existing problems of postmortem organ donation, which determine the need for such extreme surgery in critical situations.

Keywords: *liver, transplantation, re-transplantation, split, partial graft, urgent recipient*
For citation: Porshennikov I.A., Ammosov A.A., Sidorenko A.B., Pavlik V.N., Bykov A.Yu., Saakyan G.S., Korobeinikova M.A., Koneev D.V., Gegenava B.B., Kokina K.Yu., Moisyuk Ya.G. Split liver transplantation in two recipients for urgent indications: an example and logistics of interregional cooperation. *Annaly khirurgicheskoy gepatologii = Annals of HPB surgery*. 2020; 25 (4): 71–84. (In Russian). https://doi.org/10.16931/1995-5464.2020471-84.
There is no conflict of interests.

Введение

Трансплантация печени (ТП) в 80-х гг. прошлого столетия перешла из разряда экспериментальной процедуры в эффективную технологию, обеспечивающую возможность излечения и поддержания хорошего качества жизни пациентам с заболеваниями, ранее считавшимися инкурабельными. Широкое внедрение ТП в рутинную клиническую практику привело к драматически возросшему и продолжающему увеличиваться несоответствию числа нуждающихся пациентов и органов, доступных для трансплантации. Для его преодоления совершенствуют различные системы аллокации, используют трансплантаты от посмертных доноров с расширенными критериями (в том числе после остановки кровообращения), фрагментарные трансплантаты от прижизненных доноров, AB0-несовместимые трансплантаты и другие возможности. Вместе с тем, как отметил Henri Bismuth, “наибольший риск для пациента, нуждающегося в новой печени, – это риск никогда не быть трансплантированным” [1]. Даже в странах с высокоразвитыми программами посмертного органного донорства проблема дефицита органов далека от разрешения. Согласно данным UNOS[1], по состоянию на 2019 г. из почти 268 тыс. пациентов, включенных в 1995–2019 гг. в лист ожидания, умерли до трансплантации 14,5% больных. При этом в 2011–2014 гг. среднее время ожидания реципиентов со статусом UNOS 1A составило 6 сут, UNOS 1B – 25 сут, с индексами MELD[2] /PELD[3] ⩾35 – 11 сут, MELD/PELD 15–29 – 691 сут [2].

В Российской Федерации ежегодно увеличивается как число ТП, так и выполняющих их центров, однако, к сожалению, обеспеченность этим видом медицинской помощи остается на низком уровне. По данным регистра Российского трансплантологического общества, в 2019 г. в нашей стране было выполнено 584 ТП (4 на 1 млн населения) в 31 центре, при этом можно констатировать, что лишь в 7 центрах число операций составило 20 и более за год [3]. Интересной является информация о числе пациентов, смертности и среднем сроке в листе ожидания – по состоянию на 2019 г. в среднем по России указанные показатели составили 2060 пациентов, 8,2% и 3,5 года (!) соответственно [3]. Это свидетельствует о том, что, по-видимому, большинство российских центров трансплантации не включают в свои листы ожидания потенциальных реципиентов с тяжелой печеночной недостаточностью ввиду малой вероятности трансплантации и заведомо большой вероятности смерти вследствие неудовлетворительной донорской активности – 5 эффективных доноров на 1 млн населения в среднем по России в 2019 г. [3]. При неотложных показаниях к ТП, пожалуй, только в одном субъекте Российской Федерации с большой вероятностью можно при необходимости получить орган в течение ближайшего времени – в Москве, где донорская активность составляет 22 эффективных донора на 1 млн населения [3]. То есть подавляющее число трансплантационных центров фактически вынуждено функционировать “без права на ошибку”. Особенно драматично события могут развиваться при необходимости срочной ретрансплантации или ТП тяжелому реципиенту из педиатрической группы. Принимая во внимание отсутствие в нашей стране единого ургентного листа ожидания, в подобных ситуациях очень важными представляются межцен-

[1] United Network for Organ Sharing – объединенная сеть по обмену органами в США.

[2] Model for End-stage Liver Disease – модель для оценки терминальной стадии заболевания печени у взрослых.

[3] Pediatric End-stage Liver Disease – модель для оценки терминальной стадии заболевания печени у детей.

тровые коммуникации, в том числе и в пределах разных регионов.

Представляем первое в России клиническое наблюдение трансплантации фрагментов печени, полученных в результате так называемого полного (full-right/full-left) сплиттинга, двум реципиентам по неотложным показаниям в центрах, находящихся на значительном удалении.

Пациенты и операции

Реципиент 1. Мальчик 7 лет, рост 110 см, масса тела 22 кг, госпитализирован в ГБУЗ НСО "ГНОКБ" в июне 2019 г. с клинической картиной тяжелой печеночной недостаточности. В возрасте 1,5 мес ребенок был оперирован в объеме портоэнтеростомии по Касаи в связи с билиарной атрезией. В течение жизни прогрессирование синдрома холестаза с исходом в цирроз печени (ЦП). При поступлении состояние ребенка тяжелое, уровень общего билирубина 600 мкмоль/л, МНО 2,4, асцит, признаки энцефалопатии. При обследовании исключены вирусный гепатит, дефицит альфа-1-антитрипсина, болезнь Вильсона–Коновалова, Гоше, Нимана–Пика, мукополисахаридозы, подтверждено наличие ЦП, установлены показания к ТП. В связи с отсутствием потенциального родственного донора (усыновленный ребенок) пациент был включен в лист ожидания. С учетом возраста и антропометрических параметров в качестве трансплантата предполагали использовать фрагмент печени (левую долю) от посмертного донора. Весь период ожидания пациент провел в стационаре и к моменту появления потенциального донора находился в отделении реанимации и интенсивной терапии, тяжесть печеночной недостаточности соответствовала классу С (13 баллов), PELD 39.

Реципиент 2. Мужчина 28 лет, рост 176 см, масса тела 70 кг. В мае 2018 г. диагностирован ЦП в исходе прогрессирующего семейного внутрипеченочного холестаза. В июле 2019 г. обследован в ГБУЗ МО "МОНИКИ им. М.Ф. Владимирского" по протоколу потенциального реципиента печеночного трансплантата. Включен в лист ожидания. В связи с прогрессированием печеночной недостаточности в течение месяца до уровня Child–Pugh C (12 баллов) и MELD 22, нарастанием асцита и проявлений печеночной энцефалопатии, принимая во внимание неопределенные перспективы ожидания органа от посмертного донора, принято решение о родственной трансплантации фрагмента печени. В качестве потенциального родственного донора обследован родной брат 33 лет, рост 172 см, масса тела 80 кг. Клинико-лабораторных противопоказаний к донорству не установлено. По данным КТ-волюметрии объем предполагаемого трансплантата правой доли и будущего остатка печени (future liver remnant, FLR) – 980 см^3 и 600 см^3 (38%) соответственно, расчетное GRWR[4] – 1,4. Анатомия донора: артериальная – тип 3 по Hiatt [4], аберрантная правая печеночная артерия от верхней брыжеечной; портальная – тип А по Nakamura [5], стандартная. Гепатикокавальная анатомия – одна правая печеночная вена, нет крупных притоков срединной вены от сегментов V и VIII; билиарная анатомия – тип В по Couinaud [6], конфлюенс образован слиянием трех протоков.

26 августа 2019 г. выполнена трансплантация правой доли печени от родственного донора. Гепатикокавальная реконструкция – анастомоз между правой печеночной веной трансплантата и сохраненной нижней полой веной (НПВ) реципиента в условиях ее бокового пережатия "конец в бок" нитью Prolene 5/0. Портальная реконструкция – портопортальный анастомоз "конец в конец" нитью Prolene 6/0. Артериальная реконструкция – анастомоз между правыми артериями реципиента и трансплантата "конец в конец" нитью Prolene 7/0. Билиарная реконструкция – бихолангиоеюноанастомоз нитями PDS II 6/0 с Y-образно выключенной петлей тощей кишки на установленных в секторальные протоки ретроградно через кишку наружных билиарных дренажах. Продолжительность холодовой ишемии составила 3 ч 10 мин, тепловой ишемии – 39 мин. Интраоперационная кровопотеря определена в объеме 800 мл, продолжительность операции – 11 ч 40 мин.

В течение 1-х суток пациент был экстубирован. На 2-е сутки после вмешательства констатированы признаки ранней дисфункции трансплантата (согласно критериям Olthoff и соавт. [7]): активность АлАТ 4600 Ед/л и АсАТ 2500 Ед/л, а также увеличение уровня билирубина до 148 мкмоль/л, МНО 4,5. При УЗИ – нормальная портальная перфузия и венозный отток от трансплантата, признаки стеноза артериального анастомоза трансплантата с наличием кровотока в его артерии (линейная скорость 160 см/с, индекс резистентности 0,52). Начата постоянная инфузия нефракционированного гепарина. На 3-и сутки у пациента был эпизод массивного кишечного кровотечения, устраненного консервативной гемостатической терапией, в том числе инфузией препаратов протромбинового комплекса после исключения источника кровотечения в верхних отделах желудочно-кишечного тракта. На 4-е сутки послеоперационного периода констатирован тромбоз артерии трансплантата с развитием полиорганной недостаточности: печеночной недостаточности, прогрессирующей энцефалопатии, выраженных метаболических

[4] Graft-to-Recipient Weight Ratio – отношение массы трансплантата к массе реципиента.

нарушений, острого почечного повреждения AKIN[5] 3, сердечно-сосудистой недостаточности. Установлены показания к экстренной ретрансплантации печени, инициирована процедура продленной вено-венозной гемофильтрации, а информация о наличии экстренного реципиента со статусом UNOS 1A была передана в другие трансплантационные центры.

Донор. Мужчина, 42 года, нормостеник, рост 180 см, масса тела 80 кг, ИМТ 24,7 кг/м^2, нормальный уровень билирубина, трансаминаз, креатинина, умеренная гепатомегалия и нормальная эхогенность печени при УЗИ. Смерть констатирована в ГБУЗ НСО "ГНОКБ" на основании диагноза смерти мозга и наступила в результате геморрагического инсульта с массивным кровоизлиянием в вещество полушарий и ствол головного мозга, отеком и дислокацией в большое затылочное отверстие. При осуществлении протокола констатации смерти головного мозга информация о наличии потенциального донора печени, неидентичного, но совместимого по группе крови с экстренным реципиентом в ГБУЗ МО "МОНИКИ им. М.Ф. Владимирского", была передана в этот центр спустя сутки после принятия решения о ретрансплантации. Кроме этого, печень этого потенциального донора была признана приемлемой для получения фрагментарного трансплантата для ребенка в ГБУЗ НСО "ГНОКБ", также неидентичного, но совместимого по группе крови. Таким образом, в сложившейся ситуации принято совместное решение о возможности сплиттинга печени для получения двух фрагментов и их трансплантации двум экстренным реципиентам в Новосибирске и Москве. Вопросы логистики обсуждены с ГБУЗ МО "МОНИКИ им. М.Ф. Владимирского", получен ответ о готовности принять фрагментарный трансплантат (анатомическую правую долю) с предполагаемым временем холодовой ишемии в пределах 12–14 ч.

Продолжительность нахождения донора в отделении реанимации и интенсивной терапии составила 139 ч. Максимальный зафиксированный уровень натрия – 159 ммоль/л. Гемодинамическую поддержку осуществляли норадреналином, максимальная скорость введения – 0,2 мкг/кг/мин. Время кондиционирования донора после констатации смерти составило 7 ч. В этот промежуток времени выполнена МСКТ органов брюшной полости для уточнения сосудистой анатомии печени донора. Артериальная анатомия – тип 1 по Hiatt [4], стандартная; портальная анатомия – тип C по Nakamura [5], раздельное экстрапаренхиматозное отхождение правых задней и передней секторальных вен. Гепатикокавальная анатомия – одна правая печеночная вена, нет крупных притоков срединной вены от сегментов V и VIII.

Операция у донора. Ввиду необходимости максимального сокращения времени ишемии одного из фрагментов печени процедура мультиорганной эксплантации спланирована следующим образом. Первым этапом решено выполнить разделение печени донора *in situ* с эксплантацией фрагментов без ретропеченочного сегмента НПВ и раздельной перфузией на *back-table*. Это позволило бы в спокойной обстановке максимально приблизиться ко времени завершения предполетных формальностей в аэропорту (транспортировку органа осуществляли гражданским авиатранспортом) и при необходимости отсрочить начало консервации в случае возможной задержки вылета самолета. Вторым этапом предполагали осуществить эксплантацию сердца и двух почек в стандартной последовательности.

Операцию у донора начали 31 августа 2019 г. в 23:40 по новосибирскому времени (GMT[6] +7). Выполнена J-образная лапаротомия с иссечением круглой связки. При осмотре печень несколько увеличена в размерах, нормального цвета и консистенции, не отечная, без признаков жировой дистрофии и фиброза. Рассечены связки печени. Выполнена ретропеченочная мобилизация: печень полностью отделена от ретропеченочного сегмента НПВ, короткие вены клипированы, пересечены. Выделена правая печеночная вена диаметром 14 мм и общий ствол срединной и левой печеночных вен диаметром 12 мм. Выделена, лигирована и пересечена пузырная артерия и пузырный проток, выполнена холецистэктомия. Выделены все элементы печеночно-двенадцатиперстной связки, сосудистые структуры правых и левых портальных ворот. Подтверждена вариантная портальная анатомия соответственно предоперационной диагностике. Применен прием подвешивания печени. Рассечение паренхимы осуществлено по линии Rex–Cantlie ультразвуковым деструктором-аспиратором CUSA Excel+ (Integra LifeSciences, США) и ультразвуковыми ножницами Lotus (BOWA, Германия), трубчатые структуры клипированы (рис. 1). Пересечен правый печеночный проток, билиарная анатомия – тип A по Couinaud [6], устье его слева ушито нитью PDS II 6/0. Пересечен общий желчный проток (ОЖП), сохранен для левой половины печени. Лигирована и пересечена правая печеночная артерия. Лигирована и пересечена собственная печеночная артерия, сохранена для левой половины печени. Клипсами Hem-o-lok клипирован и пересечен

[5] Acute Kidney Injury Network – группа по изучению острого повреждения почек.

[6] Greenwich Mean Time – среднее время по Гринвичу.

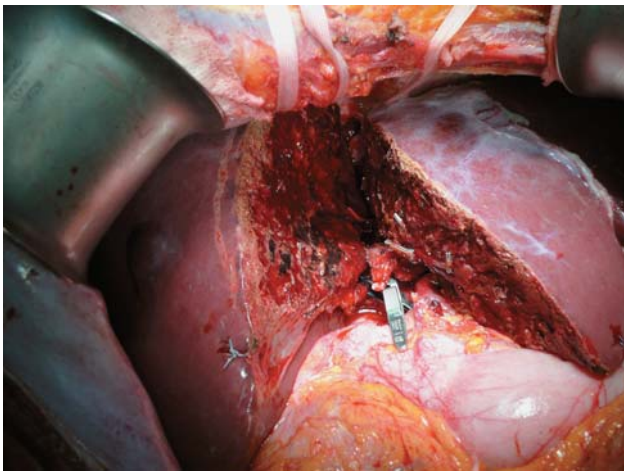

Рис. 1. Интраоперационное фото. Разделенная *in situ* печень донора перед эксплантацией ее фрагментов.

Fig. 1. Intraoperative photo. *In situ* splitted donor liver before procurement of its fragments.

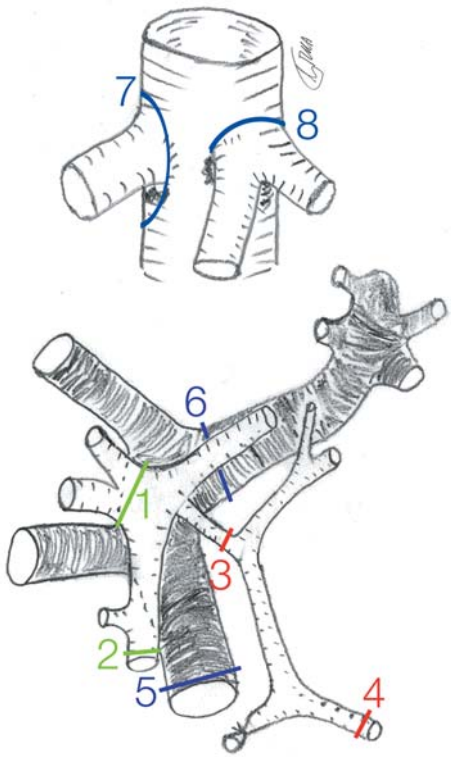

Рис. 2. Линии и последовательность пересечения желчных протоков и сосудов после рассечения паренхимы.

Fig. 2. Lines and order of bile ducts and vessels cutting after parenchymal transection.

основной ствол воротной вены, с учетом вариантной портальной анатомии он сохранен для правой половины. Пересечена левая воротная вена. Пережата и пересечена правая печеночная вена. Правая доля (сегменты V–VIII) массой 1300 г эксплантирована и передана для консервации. Устье правой печеночной вены ушито нитью Prolene 4/0. Пережат и пересечен общий ствол срединной и левой печеночных вен. Левая доля (сегменты II–IV и I) массой 580 г эксплантирована и передана для консервации. Устье общего ствола ушито нитью Prolene 4/0. Уровни и последовательность пересечения сосудов и желчных протоков печени схематично представлены на рис. 2. Оба фрагмента печени перфузированы на back-table: правая доля 5 л, левая доля 3 л раствора НТК Кустодиол через их воротные вены и гепаринизированным 0,9% раствором хлорида натрия через их артерии (рис. 3). Начало ишемии фрагментарных трансплантатов – в 04:25 (GMT +7). Первый этап операции у донора завершен 1 сентября 2019 г. в 04:30 (GMT +7), продолжительность его составила 4 ч 50 мин. В течение этого времени и до момента окклюзии аорты донор оставался стабильным,

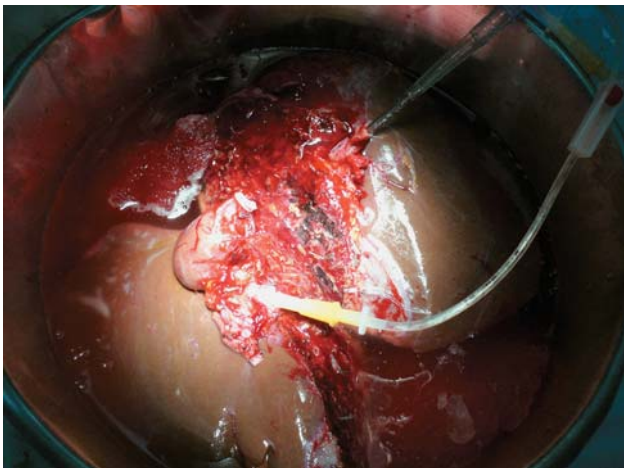

Рис. 3. Макрофото. Раздельная холодовая перфузия эксплантированной правой и левой доли печени *ex situ*.

Fig. 3. Macrophoto. Separate *ex situ* cold perfusion of the explanted right and left liver lobes.

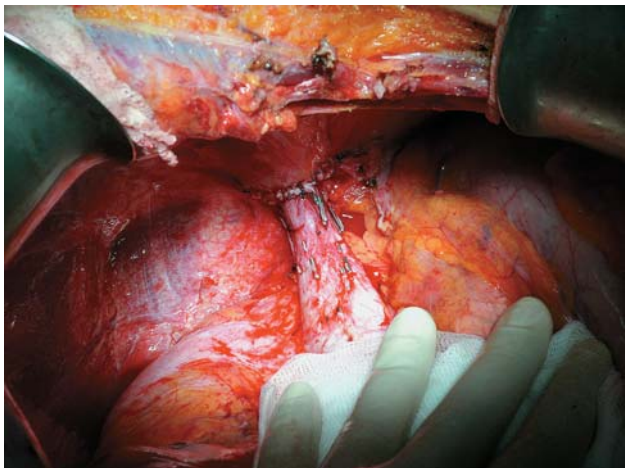

Рис. 4. Интраоперационное фото. Верхний этаж брюшной полости донора после завершения эксплантации разделенной печени.

Fig. 4. Intraoperative photo. Upper abdominal cavity of the donor after completing split-liver procurement.

кровопотеря при изъятии фрагментов печени составила 200 мл. Вид верхнего этажа брюшной полости по завершении эксплантации разделенной печени представлен на рис. 4. Правый фрагментарный печеночный трансплантат был упакован в стерильные пакеты и передан сопровождающему врачу, который прибыл в аэропорт за 60 мин до вылета самолета.

Вторым этапом, согласно плану, выполнена тотальная стернолапаротомия. Стандартно эксплантировано и в последующем успешно трансплантировано сердце (в ФГБУ "НМИЦ им. акад. Е.Н. Мешалкина"), обе почки (в ГБУЗ НСО "ГНОКБ").

Операция у реципиента 1 (левой доли). После J-образной лапаротомии установлено, что спаечного процесса, характерного для перенесенной ранее портоэнтеростомии, нет. Печеночно-двенадцатиперстная связка интактна, отсутствует Y-образно выключенная петля в воротах печени, отсутствуют какие-либо межкишечные анастомозы. Печень темно-коричневого цвета, увеличена в размерах, уплотнена, с множественными мелкими узлами-регенератами, сегмент I гипертрофирован, практически циркулярно охватывает НПВ, желчный пузырь отсутствует, его предполагаемое ложе представлено рубцом, выражены признаки портальной гипертензии, массивная спленомегалия. Начато выделение элементов печеночно-двенадцатиперстной связки, при этом идентифицирован неизмененный гепатикохоледох диаметром 4 мм. Таким образом, констатировано несоответствие интраоперационной картины предоперационному диагнозу: отсутствие признаков билиарной атрезии и признаков выполненной в периоде новорожденности портоэнтеростомии по Касаи. Диагноз изменен и сформулирован как "цирроз печени в исходе неуточненного холестатического заболевания (вероятно – прогрессирующего внутрипеченочного семейного холестаза)". Выполнена гепатэктомия без резекции ретропеченочного сегмента НПВ и трансплантация левой доли разделенной печени от посмертного донора. Гепатикокавальная реконструкция – анастомоз общими стволами левой и срединной печеночных вен реципиента и трансплантата нитью Prolene 5/0, портальная реконструкция – портопортальный анастомоз "конец в конец" нитью Prolene 6/0, артериальная реконструкция – анастомоз между правой печеночной артерией реципиента и левой печеночной артерией трансплантата "конец в конец" нитью Prolene 6/0. Портальная реперфузия осуществлена в 06:00 (GMT +7), продолжительность холодовой ишемии составила 1 ч 35 мин, тепловой ишемии – 45 мин. После артериальной реперфузии трансплантат приобрел равномерную розовую окраску, появилась продукция желчи. Перед формированием билиарного анастомоза выполнено зондирование, чтобы убедиться в проходимости нативного ОЖП и отсутствии дистальных стриктур. При этом в результате неосторожных манипуляций зондом произошла перфорация протока в его панкреатическом отделе. Двенадцатиперстная кишка мобилизована по Кохеру. Выполнена билиарная реконструкция в варианте холедохохоледохоанастомоза нитями PDS II 6/0 на установленном антеградно через культю пузырного протока трансплантата наружном билиарном дренаже. Помимо стандартных дренажей забрюшинно справа установлена атравматичная трехканальная система аспирационного проточно-промывного дренирования. Интраоперационная кровопотеря составила 700 мл, продолжительность операции – 8 ч 30 мин, GRWR – 2,42.

Операция у реципиента 2 (правой доли). 1 августа 2019 г. (на 6-е сутки после первичной трансплантации и на 2-е сутки после констатации артериального тромбоза) в ГБУЗ МО "МОНИКИ им. М.Ф. Владимирского" пациенту выполнена релапаротомия. Начало операции – в 07:30 по московскому времени (GMT +4), то есть через 7 ч 5 мин от момента начала ишемии трансплантата. При ревизии: в брюшной полости незначительное количество серозно-геморрагического выпота, трансплантат темно-вишневого цвета, плотный, с очагами некроза. После дополнительной перфузии 2 л раствора НТК Кустодиол через воротную вену доставленного фрагмента печени и его подготовки (ушивание отверстия в месте отхождения левой воротной вены) на back-table выполнена трансплантатэктомия, тромбэктомия из нативной правой печеночной артерии. Новый трансплантат помещен в ортотопическую позицию. Гепатикокавальная реконструкция – анастомоз между правой печеночной веной трансплантата и НПВ реципиента в условиях ее полного пережатия "конец в бок" нитью Prolene 5/0. Портальная реконструкция – портопортальный анастомоз "конец в конец" нитью Prolene 6/0; артериальная реконструкция – анастомоз между правыми артериями реципиента и трансплантата "конец в конец" нитью Prolene 7/0; билиарная реконструкция – холангиоеюноанастомоз нитями PDS II 6/0 с Y-образно выключенной петлей тощей кишки без наружного дренирования. Портальная реперфузия осуществлена в 12:02 (GMT +4), продолжительность холодовой ишемии составила 10 ч 57 мин, тепловой ишемии – 40 мин. После артериальной реперфузии трансплантат приобрел равномерную розовую окраску, появилась продукция желчи. Интраоперационная кровопотеря при ретрансплантации составила 300 мл, продолжительность операции – 6 ч 30 мин, GRWR – 1,86.

Результаты

Послеоперационный период у реципиента 1 (левой доли). Ребенок экстубирован через 6 ч после трансплантации. Течение раннего послеоперационного периода без признаков ранней дисфункции трансплантата, с быстрым регрессом гипербилирубинемии и активности трансаминаз, осложнилось посттравматическим панкреатитом (амилаземия 1800 Ед/мл в 1-е сутки с постепенным уменьшением, КТ-признаки отека парапанкреатической клетчатки). Система активной аспирации удалена из забрюшинной клетчатки справа на 4-е сутки после операции при нулевом дебите, начиная с этого времени – постепенный рост уровня билирубина и проявление синдрома системной воспалительной реакции. Несостоятельность билиарного анастомоза исключена при холангиографии на 8-е сутки. На 9-е сутки в связи с клинической картиной распространенного перитонита установлены показания к релапаротомии, при которой был констатирован инфицированный тотальный панкреонекроз (рис. 5), подтверждено отсутствие несостоятельности билиарного анастомоза, выполнено дренирование брюшной полости и забрюшинной клетчатки системами активной аспирации. Начиная с 21-х суток – незначительное (в пределах 20 мл в сутки), но длительно сохранявшееся желчеистечение по поддиафрагмальному дренажу вследствие подтвержденной рентгенологически ограниченной несостоятельности билиарного анастомоза. Дренирование зоны несостоятельности прекращено через 2 мес, холангиостома была удалена через 2,5 мес после операции. Продолжительность пребывания в отделении реанимации и интенсивной терапии составила 22 дня, ребенок выписан из стационара на 61-е сутки после операции.

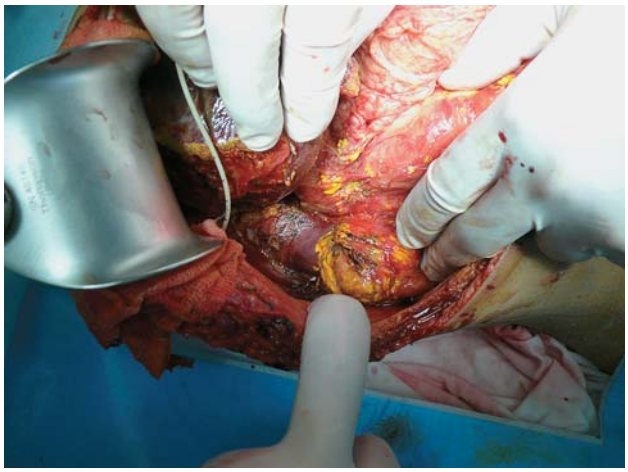

Рис. 5. Интраоперационное фото. Инфицированный панкреонекроз при релапаротомии у реципиента левой доли.

Fig. 5. Intraoperative photo. Infected pancreatic necrosis during relaparotomy in the left lobe recipient.

Через 7 мес после трансплантации сформировалась стриктура билиарного анастомоза, потребовавшая чрескожной чреспеченочной холангиостомии. В дальнейшем неоднократно предпринимали безуспешные попытки антеградной установки наружновнутреннего дренажа за уровень стриктуры. Через 12 мес ребенку выполнена реконструктивная холангиоеюностомия с Y-образно выключенной петлей кишки (рис. 6), течение раннего послеоперационного периода без осложнений.

Послеоперационный период у реципиента 2 (правой доли). После ретрансплантации конста-

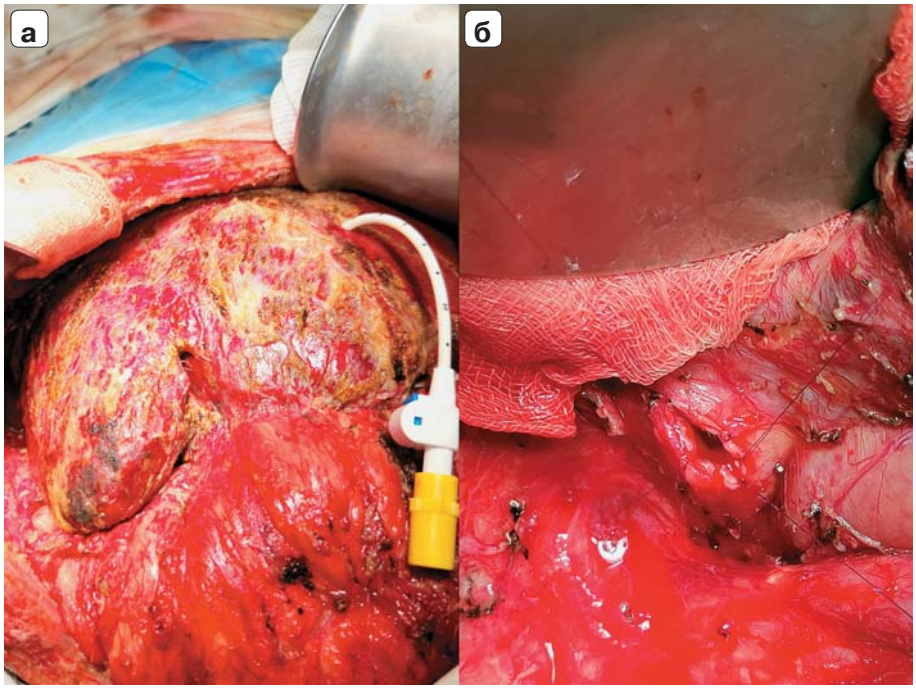

Рис. 6. Интраоперационное фото. Реконструктивная холангиоеюностомия у реципиента левой доли: **а** – верхний этаж брюшной полости; **б** – желчный проток трансплантата.

Fig. 6. Intraoperative photo. Roux-en-Y cholangiojejunostomy biliary reconstruction in the left lobe recipient: **a** – upper abdominal cavity; **b** – transplant bile duct.

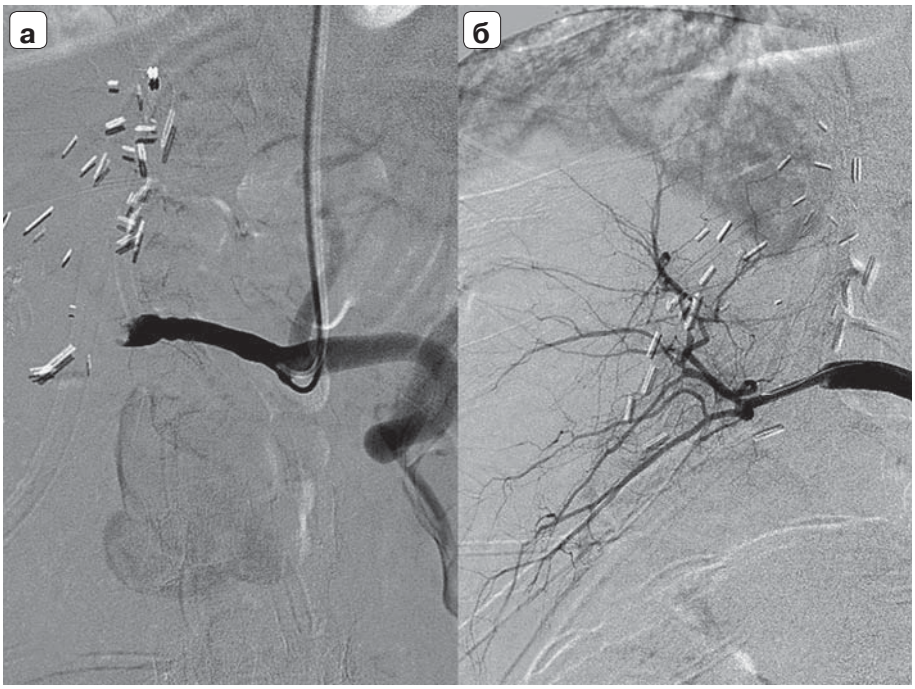

Рис. 7. Ангиограмма. Тромбоз артерии трансплантата у реципиента правой доли: **а** – этап диагностики; **б** – артериальная перфузия восстановлена.

Fig. 7. Angiograms. Arterial thrombosis of the liver graft in the right lobe recipient: **a** – diagnostic stage; **b** – revascularization.

тировано восстановление функции почек, в ближайшем послеоперационном периоде была прекращена гемодинамическая поддержка, через 24 ч пациент был экстубирован. На 4-е сутки отмечена гипертермия, рост уровня билирубина, С-реактивного белка, появление желчеистечения по дренажам и неоднородные жидкостные скопления в области портальных ворот трансплантата при УЗИ. Установлены показания к релапаротомии, при которой выявлено отграниченное желчное скопление под печенью в результате частичной несостоятельности холангиоеюноанастомоза. Выполнена рехолангиоеюностомия на установленном ретроградно через выключенную петлю кишки в проток трансплантата наружном билиарном дренаже. На 11-е сутки выполнено чрескожное дренирование отграниченного серозно-желчного скопления под печенью 1400 мл ввиду развития повторной частичной несостоятельности анастомоза. На 12-е сутки пациенту выполнена экстренная релапаротомия в связи с профузным внутрибрюшным кровотечением, источником которого была аррозия артериального анастомоза печеночного трансплантата. Во время этой операции для доступа к афферентной артерии был вынужденно разобщен билиарный анастомоз, после остановки кровотечения выполнена реконструкция артериального анастомоза и рехолангиоеюностомия на сменном чреспеченочном дренаже. На 14-е сутки на фоне клинической и лабораторной картины сепсиса с развитием септического шока при УЗИ констатирован тромбоз артериального анастомоза, пациент вновь был экстренно оперирован. После релапаротомии установлено, что трансплантат жизнеспособен, несмотря на отсутствие его артериальной перфузии. В связи с выраженными инфильтративными изменениями и текущим инфекционным процессом в брюшной полости консилиумом решено воздержаться от попыток “открытой” ревизии артерии и тромбэктомии, брюшная полость санирована, по завершении операции пациент перемещен в рентген-операционную для эндоваскулярного вмешательства. При целиакографии подтвержден тромбоз артериального анастомоза, выполнена реканализация артерии проводником, аспирационная тромбэктомия, баллонная ангиопластика и стентирование зоны анастомоза с хорошим ангиографическим и клиническим результатом (рис. 7). На 22-е сутки

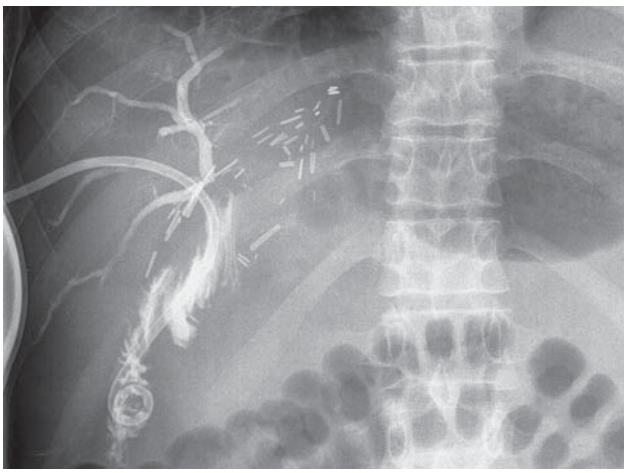

Рис. 8. Холангиограмма. Замена чрескожного чреспеченочного билиарного дренажа (стента) у реципиента правой доли.

Fig. 8. Cholangiogram. Percutaneous transhepatic biliary drain/stent replacement in the right lobe recipient.

после ретрансплантации пациент переведен из отделения реанимации и интенсивной терапии. На 65-е сутки выполнена замена сменного чреспеченочного дренажа на наружновнутренний 12 Fr, с которым больной выписан из стационара на 90-е сутки после медленной ликвидации желчного свища при удовлетворительной функции трансплантата. В последующем периодически выполняли замену дренажной системы, функционирующей как стент, с постепенным увеличением ее диаметра до 14 Fr (рис. 8). На момент написания статьи состояние пациента удовлетворительное, билиарное дренирование (стентирование) предполагается завершить через 18–20 мес после ретрансплантации.

Обсуждение

Предпосылкой появления сплит-трансплантации можно считать начало в 1978 г. госпиталем Paul Brousse (Вильжюиф, Франция) программы экстренной гетеротопической ТП больным с терминальной печеночной недостаточностью, когда для преодоления недостатка объема брюшной полости, нужного для размещения целого органа, использовали детский трансплантат [8] либо часть печени взрослого донора [9]. Техника получения уменьшенного трансплантата (reduced-size) позднее применена этой же группой в 1983 г. в педиатрической практике [10]. Концепция сплит-трансплантации – использование двух частей одной печени для двух реципиентов – впервые реализована в клинической практике в 1988 г. в четырех центрах, этот первый опыт суммирован в таблице.

Необходимо обратить внимание на следующее. Первичной целью разделения печени в трех из четырех первых наблюдений было получение уменьшенного трансплантата и лишь вторичной целью – недопущение потери второго фрагмента, но именно она принципиально отличает сплит от reduced-size и придает этой технологии своего рода изящность. Эта логика сохраняется и в настоящее время, поэтому большинство сплит-трансплантаций печени представлено наблюдениями, в которых печень взрослого донора разделяют на левый латеральный сектор (сегменты II–III) и расширенную правую долю (сегменты IV–VIII и I) [15]. Результаты этих операций не отличаются от результатов трансплантаций левого латерального сектора от прижизненного донора и результатов трансплантаций целой печени (для расширенной правой доли) [16–18]. Что касается так называемого “полного” сплита (full-right/full-left или full-split), когда печень разделяют по линии Rex–Cantlie на правую долю (сегменты V–VIII) и левую долю (сегменты II–III и I), то число таких наблюдений значительно меньше. Несмотря на привлекательность возможности использовать один орган для двух взрослых реципиентов, расширяя, таким образом, донорский пул и сокращая дефицит органов, эта технология является более рискованной и крайне ответственной. Здесь можно упомянуть несколько факторов риска использования долевых трансплантатов от посмертных доноров: малый объем каждого из фрагментов, следовательно, риск развития *small-for-size* синдрома у взрослого реципиента; пролонгированное время ишемии фрагментарного трансплантата, особенно при разделении печени *ex situ*; высокая частота доноров с расширенными критериями; техническая сложность полного сплиттинга [19]. Интересным историческим фактом является то, что первый в мире полный сплит выполнен командой под руководством H. Bismuth именно в экстренной ситуации. Решение о разделении единственного трансплантата было принято при появлении второго реципиента

Таблица. Первый мировой опыт сплит-трансплантации печени
Table. First world experience of split liver transplantation

Автор	Реципиент	Тип сплиттинга	Первичная цель сплиттинга	Исход
Pichlmayr R. [11], Ганновер, февраль 1988	Л – 2 года, БА П – 63 года, ПБЦ	Классический, *ex situ*	Трансплантация ребенку	Л – умер П – выжил
Bismuth H. [12], Вильжюиф, май 1988	Л – 45 лет, ФПН П – 55 лет, ФПН	Полный, *ex situ*	Появление второго экстренного реципиента (П)	Л – умер П – умер
Broelsch C.E. [13], Чикаго, июль 1988	Л – 3 мес, ЦП, тяжелая ПН П – 7 мес, дефицит A1AT	Полный, *ex situ*	Трансплантация ургентному ребенку (Л)	Л – умер П – выжил
Otte J.B. [14], Брюссель, ноябрь 1988	Л – 5 лет, тирозинемия П – 55 лет, ЦП	Классический, *ex situ*	Трансплантация ребенку	Л – выжил П – умер

Примечание: Л – реципиент левого фрагмента, П – реципиент правого фрагмента, БА – билиарная атрезия, ПБЦ – первичный билиарный цирроз, ФПН – фульминантная печеночная недостаточность, ПН – печеночная недостаточность, A1AT – альфа-1-антитрипсин.

с фульминантной печеночной недостаточностью после начала операции у первого реципиента с таким же диагнозом [12].

Во время полного сплиттинга большинство групп для обеспечения адекватной афферентной перфузии сегментов IV и I сохраняют основной ствол воротной вены и общую печеночную артерию с чревным стволом для левой доли. Напротив, общий печеночный проток чаще оставляют для правой доли ввиду более вариабельной анатомии правого печеночного протока и большей анатомической стабильности левого [20]. Что касается НПВ и венозного дренажа, то основная проблема заключается в необходимости сохранения адекватного оттока от переднего сектора правой доли и сегмента IV левой доли. Существует три возможных подхода. Первый подход – сохранение НПВ, в которую дренируются правая печеночная и короткие вены, для правой доли с возможной последующей реконструкцией оттока от сегментов V и VIII [21]. Второй подход – продольное разделение срединной печеночной вены с последующей пластикой ее стенок на каждом из фрагментов [22]. Третий подход – продольное разделение НПВ, в которую дренируются соответствующие короткие вены, с сохранением устья правой вены для правого фрагмента и устья общего ствола срединной и левой вен для левого фрагмента [23].

В рассмотренной ситуации мы отклонились от большинства стандартных подходов. Во-первых, ввиду вариантной портальной анатомии у донора (тип C по Nakamura) основной ствол воротной вены сохранен с правым фрагментом, который предполагали использовать для ретрансплантации. Во-вторых, НПВ не была использована ни для одного из фрагментов. Это было продиктовано тем, что необходимо было максимально сократить время ишемии правого фрагмента, для этого постарались подойти к моменту консервации максимально спокойно, исключив работу кардиохирургической бригады на этом этапе, но обеспечив возможность мультиорганной эксплантации после изъятия печени. В-третьих, рассечение паренхимы выполнено *in situ*, а консервация обоих фрагментов осуществлена *ex situ* – опять же для уменьшения времени ишемии правого фрагмента.

Необходимо отметить весьма ограниченные данные о результатах сплит-трансплантации долевых фрагментов, которые представлены преимущественно одноцентровыми исследованиями. В 2014 г. были опубликованы результаты многоцентрового исследования этого типа сплит-трансплантации в Италии (64 реципиента). Отмечена меньшая пятилетняя выживаемость реципиентов долевых трансплантатов по сравнению с реципиентами целой печени (63,3 и 83,1%, $p = 0{,}0003$) при весьма большой частоте серьезных периоперационных осложнений (Clavien–Dindo III–IV 64,1%) [24]. В крупнейшем многоцентровом исследовании (768 наблюдений на основании анализа базы данных UNOS с 1998 по 2010 г.) продемонстрирована тенденция к меньшей выживаемости реципиентов левого фрагмента (58%) по сравнению с реципиентами правого фрагмента (66%) и целой печени (64%), однако различия оказались статистически незначимы [25].

Особого внимания заслуживает критический анализ послеоперационных событий у обоих реципиентов сплит-трансплантатов, описанных в этой статье. Что касается реципиента 1 (левой доли), то однозначно последовательное развитие таких осложнений, как панкреонекроз, несостоятельность билиарного анастомоза и его стриктура, является логичным следствием непреднамеренной интраоперационной травмы панкреатического отдела ОЖП. Эти проблемы никоим образом не связаны с типом трансплантата, и их легко можно было бы избежать. Что касается реципиента 2 (правой доли), то следует отметить, что ретрансплантацию печени в той ситуации рассматривали как единственную возможность сохранения жизни. Известно, что сплит-трансплантация (полный сплит в особенности) сама по себе сопряжена с дополнительными рисками и требует тщательного отбора донора и реципиентов, максимального сокращения периода ишемии трансплантатов. Поэтому фрагментарные трансплантаты редко применяют для ретрансплантации у взрослых реципиентов и крайне редко применяют при расположении донора и реципиента на значительном удалении. Исследователями определены следующие факторы риска для реципиентов сплит-трансплантатов: возраст донора >50 лет, GRWR <1,0, ретрансплантация, статус UNOS I–IIA [18].

То, что для ретрансплантации в описанном наблюдении использован фрагмент разделенной печени от посмертного донора (как единственно доступный орган), а пациент, последовательно перенеся ряд жизнеугрожающих осложнений, каждое из которых могло привести к его гибели, остался жив, является весьма неординарным событием. Благодаря четко организованному дистанционному взаимодействию донорской и реципиентской хирургических бригад удалось значительно сократить период ишемии фрагментарного трансплантата, что сыграло важную роль в достижении его немедленной хорошей функции. Аррозивное кровотечение и повторный тромбоз печеночной артерии после ретрансплантации, развившиеся на фоне инфекционного процесса в брюшной полости и сепсиса, были эффективно устранены хирургическими и эндоваскулярным вмешательствами, что также следует рассматривать как редкое наблюдение. Последующие билиарные

проблемы оказались вполне ожидаемыми, но устранимыми минимально инвазивными методами.

Заключение

Представленное наблюдение сплит-трансплантации печени двум экстренным реципиентам, с одной стороны, является примером титанических усилий мультидисциплинарной бригады, направленных на сохранение жизней, а с другой стороны, к сожалению, демонстрирует существующие проблемы посмертного органного донорства. Полагаем, что подобный опыт межрегиональной кооперации и усилия, направленные на увеличение донорской активности, позволят нивелировать дефицит донорских органов, обеспечат возможность отбора и получения максимально качественных трансплантатов. В конечном итоге это повлияет на результаты каждой из действующих на территории Российской Федерации трансплантационных программ.

Дополнительная информация

Работа проведена без привлечения дополнительного финансирования со стороны третьих лиц.

Участие авторов

Поршенников И.А. – концепция статьи, написание текста, литературный обзор, редактирование, утверждение окончательного варианта статьи, ответственность за целостность статьи.

Аммосов А.А. – сбор и обработка материала.

Сидоренко А.Б. – сбор и обработка материала.

Павлик В.Н. – сбор и обработка материала.

Быков А.Ю. – редактирование.

Саакян Г.С. – сбор и обработка материала.

Коробейникова М.А. – сбор и обработка материала.

Конеев Д.В. – сбор и обработка материала.

Гегенава Б.Б. – сбор и обработка материала.

Кокина К.Ю. – сбор и обработка материала.

Мойсюк Я.Г. – концепция статьи, редактирование, утверждение окончательного варианта статьи.

Authors participation

Porshennikov I.A. – concept of the article, writing text, literature review, editing, approval of the final version of the article, responsibility for the integrity of all parts of the article.

Ammosov A.A. – collection and analysis of data.

Sidorenko A.B. – collection and analysis of data.

Pavlik V.N. – collection and analysis of data.

Bykov A.Yu. – editing.

Saakyan G.S. – collection and analysis of data.

Korobeinikova M.A. – collection and analysis of data.

Koneev D.V. – collection and analysis of data.

Gegenava B.B. – collection and analysis of data.

Kokina K.Yu. – collection and analysis of data.

Moisyuk Ya.G. – concept of the article, editing, approval of the final version of the article.

Список литературы

1. Rogiers X., Sieders E. Split-liver transplantation: an underused resource in liver transplantation. *Transplantation*. 2008; 86 (4): 493–499. https://doi.org/10.1097/TP.0b013e3181812f03.
2. Готье С.В., Хомяков С.М. Донорство и трансплантация органов в Российской Федерации в 2019 году. XII сообщение регистра Российского трансплантологического общества. Вестник трансплантологии и искусственных органов. 2020; 22 (2): 8–34. https://doi.org/10.15852/1995-1191-2020-2-8-34.
3. UNOS/OPTN data reports. Organ Procurement and Transplantation Network; 2020 [обновлено 30 августа 2020; процитировано 31 августа 2020]. Доступно на: https://optn.transplant.hrsa.gov/view-data-reports/national-data/.
4. Hiatt J.R., Gabbay J., Busuttil R.W. Surgical anatomy of the hepatic arteries in 1000 cases. *Ann. Surg*. 1994; 220 (1): 50–52. https://doi.org/10.1097/00000658-199407000-00008.
5. Nakamura T., Tanaka K., Kiuchi T., Kasahara M., Oike F., Ueda M., Kaihara S., Egawa H., Ozden I., Kobayashi N., Uemoto S. Anatomical variations and surgical strategies in right lobe living donor liver transplantation: lessons from 120 cases. *Transplantation*. 2002; 73 (12): 1896–1903. https://doi.org/10.1097/00007890-200206270-00008.
6. Couinaud C. Le foie: études anatomiques et chirurgicales. Paris: Masson, 1957. 530 p.
7. Olthoff K.M., Kulik L., Samstein B., Kaminski M., Abecassis M., Emond J., Shaked A., Christie J.D. Validation of a current definition of early allograft dysfunction in liver transplant recipients and analysis of risk factors. *Liver Transpl*. 2010; 16 (8): 943–949. https://doi.org/10.1002/lt.22091.
8. Houssin D., Franco D., Berthelot P., Bismuth H. Heterotopic liver transplantation in end-stage HBsAg-positive cirrhosis. *Lancet*. 1980; 315 (8176): 990–993. https://doi.org/10.1016/S0140-6736(80)91435-X.
9. Bismuth H., Houssin D. Partial resection of liver allografts for orthotopic or heterotopic liver transplantation. *Transplant. Proc*. 1985; 17: 279–283.
10. Bismuth H., Houssin D. Reduced-sized orthotopic liver graft in hepatic transplantation in children. *Surgery*. 1984; 95 (3): 367–370.
11. Pichlmayr R., Ringe B., Gubernatis G., Hauss J., Bunzendahl H. Transplantation einer Spenderleber auf zwei Empfänger (Splitting-Transplantation) – Eine neue Methode in der Weiterentwicklung der Lebersegmenttransplantation [Transplantation of a donor liver to 2 recipients (splitting transplantation) – a new method in the further development of segmental liver transplantation]. *Langenbecks Arch. Chir*. 1988; 373 (2): 127–130.
12. Bismuth H., Morino M., Castaing D., Gillon M.C., Descorps Declere A., Saliba F., Samuel D. Emergency orthotopic liver transplantation in two patients using one donor liver. *Br. J. Surg*. 1989; 76 (7): 722–724. https://doi.org/10.1002/bjs.1800760723.
13. Emond J.C., Whitington P.F., Thistlethwaite J.R., Cherqui D., Alonso E.A., Woodle I.S., Vogelbach P., Busse-Henry S.M., Zucker A.R., Broelsch C.E. Transplantation of two patients with one liver. Analysis of a preliminary experience with 'split-liver' grafting. *Ann. Surg*. 1990; 212 (1): 14–22. https://doi.org/10.1097/00000658-199007000-00003.
14. Otte J.B., de Ville de Goyet J., Alberti D., Balladur P., de Hemptinne B. The concept and technique of the split liver in clinical transplantation. *Surgery*. 1990; 107 (6): 605–612.
15. Cardillo M., De Fazio N., Pedotti P., De Feo T., Fassati L.R., Mazzaferro V., Colledan M., Gridelli B., Caccamo L., DeCarlis L., Valente U., Andorno E., Cossolini M., Martini C.,

Antonucci A., Cillo U., Zanus G., Baccarani U., Scalamogna M., NITp Liver Transplantation Working Group. Split and whole liver transplantation outcomes: a comparative cohort study. *Liver Transpl.* 2006; 12 (3): 402–410. https://doi.org/10.1002/lt.20720.

16. Gavriilidis P., Azoulay D., Sutcliffe R.P., Roberts K.J. Split versus living-related adult liver transplantation: a systematic review and meta-analysis. *Langenbecks Arch. Surg.* 2019; 404 (3): 285–292. https://doi.org/10.1007/s00423-019-01771-4.
17. Готье С.В., Монахов А.Р., Цирульникова О.М., Латыпов Р.А., Джанбеков Т.А., Мещеряков С.В., Сёмаш К.О., Зубенко С.И., Хизроев Х.М., Чеклецова Е.В. Сплит-трансплантация печени: опыт одного центра. Альманах клинической медицины. 2020; 48 (3): 162–170. https://doi.org/10.18786/2072-0505-2020-48-031.
18. Ross M.W., Cescon M., Angelico R., Andorno E., Rossi G., Pinna A., De Carlis L., Baccarani U., Cillo U., Colledan M., Mazzaferro V., Tisone G., Rossi M., Tuzzolino F., Pagano D., Gruttadauria S., Mazariegos G., Gridelli B., Spada M. A matched pair analysis of multicenter long-term follow-up after split-liver transplantation with extended right grafts. *Liver Transpl.* 2017; 23 (11): 1384–1395. https://doi.org/10.1002/lt.24808.
19. Jung D.H., Hwang S., Song G.W., Ahn C.S., Moon D.B., Kim K.H., Ha T.Y., Park G.C., Kim W.J., Kang W.H., Kim S.H., Lee S.G. In situ split liver transplantation for 2 adult recipients: a single-center experience. *Ann. Transplant.* 2017; 22: 230–240. https://doi.org/10.12659/AOT.902567.
20. Camagni S., Colledan M. Full-Left Full-Right Split Liver Transplantation. In: Liver Transplantation and Hepatobiliary Surgery. Springer, 2020. P. 115–122.
21. Hackl C., Schmidt K.M., Süsal C., Döhler B., Zidek M., Schlitt H.J. Split liver transplantation: current developments. *World J. Gastroenterol.* 2018; 24 (47): 5312–5321. https://doi.org/10.3748/wjg.v24.i47.5312.
22. Gundlach M., Broering D., Topp S., Sterneck M., Rogiers X. Split-cava technique: liver splitting for two adult recipients. *Liver Transpl.* 2000; 6 (6): 703–706. https://doi.org/10.1053/jlts.2000.18503.
23. Broering D.C., Bok P., Mueller L., Wilms C., Rogiers X. Splitting of the middle hepatic vein in full-right full-left splitting of the liver. *Liver Transpl.* 2005; 11 (3): 350–352. https://doi.org/10.1002/lt.20312.
24. Aseni P., De Feo T.M., De Carlis L., Valente U., Colledan M., Cillo U., Rossi G., Mazzaferro V., Donataccio M., De Fazio N., Andorno E., Burra P., Split-Liver Study Group. A prospective policy development to increase split-liver transplantation for 2 adult recipients: results of a 12-year multicenter collaborative study. *Ann. Surg.* 2014; 259 (1): 157–165. https://doi.org/10.1097/SLA.0b013e31827da6c9.
25. Zimmerman A., Flahive J.M., Hertl M., Cosimi A.B., Saidi R.F. Outcomes of full-right-full-left split liver transplantation in adults in the USA: a propensity-score matched analysis. *Int. J. Organ Transplant. Med.* 2016; 7 (2): 69–76.

References

1. Rogiers X., Sieders E. Split-liver transplantation: an underused resource in liver transplantation. *Transplantation.* 2008; 86 (4): 493–499. https://doi.org/10.1097/TP.0b013e3181812f03.
2. Gautier S.V., Khomyakov S.M. Organ donation and transplantation in the Russian Federation in 2019. 12th report from the Registry of the Russian Transplant Society. *Russian Journal of Transplantology and Artificial Organs.* 2020; 22 (2): 8–34. https://doi.org/10.15852/1995-1191-2020-2-8-34 (In Russian)
3. UNOS/OPTN data reports. Organ Procurement and Transplantation Network; 2020 [обновлено 30 августа 2020; процитировано 31 августа 2020]. Доступно на: https://optn.transplant.hrsa.gov/view-data-reports/national-data/.
4. Hiatt J.R., Gabbay J., Busuttil R.W. Surgical anatomy of the hepatic arteries in 1000 cases. *Ann. Surg.* 1994; 220 (1): 50–52. https://doi.org/10.1097/00000658-199407000-00008.
5. Nakamura T., Tanaka K., Kiuchi T., Kasahara M., Oike F., Ueda M., Kaihara S., Egawa H., Ozden I., Kobayashi N., Uemoto S. Anatomical variations and surgical strategies in right lobe living donor liver transplantation: lessons from 120 cases. *Transplantation.* 2002; 73 (12): 1896–1903. https://doi.org/10.1097/00007890-200206270-00008.
6. Couinaud C. Le foie: études anatomiques et chirurgicales. Paris: Masson, 1957. 530 p.
7. Olthoff K.M., Kulik L., Samstein B., Kaminski M., Abecassis M., Emond J., Shaked A., Christie J.D. Validation of a current definition of early allograft dysfunction in liver transplant recipients and analysis of risk factors. *Liver Transpl.* 2010; 16 (8): 943–949. https://doi.org/10.1002/lt.22091.
8. Houssin D., Franco D., Berthelot P., Bismuth H. Heterotopic liver transplantation in end-stage HBsAg-positive cirrhosis. *Lancet.* 1980; 315 (8176): 990–993. https://doi.org/10.1016/S0140-6736(80)91435-X.
9. Bismuth H., Houssin D. Partial resection of liver allografts for orthotopic or heterotopic liver transplantation. *Transplant. Proc.* 1985; 17: 279–283.
10. Bismuth H., Houssin D. Reduced-sized orthotopic liver graft in hepatic transplantation in children. *Surgery.* 1984; 95 (3): 367–370.
11. Pichlmayr R., Ringe B., Gubernatis G., Hauss J., Bunzendahl H. Transplantation einer Spenderleber auf zwei Empfänger (Splitting-Transplantation) – Eine neue Methode in der Weiterentwicklung der Lebersegmenttransplantation [Transplantation of a donor liver to 2 recipients (splitting transplantation) – a new method in the further development of segmental liver transplantation]. *Langenbecks Arch. Chir.* 1988; 373 (2): 127–130.
12. Bismuth H., Morino M., Castaing D., Gillon M.C., Descorps Declere A., Saliba F., Samuel D. Emergency orthotopic liver transplantation in two patients using one donor liver. *Br. J. Surg.* 1989; 76 (7): 722–724. https://doi.org/10.1002/bjs.1800760723.
13. Emond J.C., Whitington P.F., Thistlethwaite J.R., Cherqui D., Alonso E.A., Woodle I.S., Vogelbach P., Busse-Henry S.M., Zucker A.R., Broelsch C.E. Transplantation of two patients with one liver. Analysis of a preliminary experience with 'split-liver' grafting. *Ann. Surg.* 1990; 212 (1): 14–22. https://doi.org/10.1097/00000658-199007000-00003.
14. Otte J.B., de Ville de Goyet J., Alberti D., Balladur P., de Hemptinne B. The concept and technique of the split liver in clinical transplantation. *Surgery.* 1990; 107 (6): 605–612.
15. Cardillo M., De Fazio N., Pedotti P., De Feo T., Fassati L.R., Mazzaferro V., Colledan M., Gridelli B., Caccamo L., DeCarlis L., Valente U., Andorno E., Cossolini M., Martini C., Antonucci A., Cillo U., Zanus G., Baccarani U., Scalamogna M., NITp Liver Transplantation Working Group. Split and whole liver transplantation outcomes: a comparative cohort study. *Liver Transpl.* 2006; 12 (3): 402–410. https://doi.org/10.1002/lt.20720.
16. Gavriilidis P., Azoulay D., Sutcliffe R.P., Roberts K.J. Split versus living-related adult liver transplantation: a systematic review and meta-analysis. *Langenbecks Arch. Surg.* 2019; 404 (3): 285–292. https://doi.org/10.1007/s00423-019-01771-4.
17. Gautier S.V., Monakhov A.R., Tsiroulnikova O.M., Latypov R.A., Dzhanbekov T.A., Mescheryakov S.V., Semash K.O.,

Zubenko S.I., Khizroev Kh.M., Chekletsova E.V. Split liver transplantation: a single center experience. *Almanac of Clinical Medicine*. 2020; 48 (3): 162–170. https://doi.org/10.18786/2072-0505-2020-48-031 (In Russian)

18. Ross M.W., Cescon M., Angelico R., Andorno E., Rossi G., Pinna A., De Carlis L., Baccarani U., Cillo U., Colledan M., Mazzaferro V., Tisone G., Rossi M., Tuzzolino F., Pagano D., Gruttadauria S., Mazariegos G., Gridelli B., Spada M. A matched pair analysis of multicenter long-term follow-up after split-liver transplantation with extended right grafts. *Liver Transpl.* 2017; 23 (11): 1384–1395. https://doi.org/10.1002/lt.24808.
19. Jung D.H., Hwang S., Song G.W., Ahn C.S., Moon D.B., Kim K.H., Ha T.Y., Park G.C., Kim W.J., Kang W.H., Kim S.H., Lee S.G. In situ split liver transplantation for 2 adult recipients: a single-center experience. *Ann. Transplant.* 2017; 22: 230–240. https://doi.org/10.12659/AOT.902567.
20. Camagni S., Colledan M. Full-Left Full-Right Split Liver Transplantation. In: Liver Transplantation and Hepatobiliary Surgery. Springer, 2020. P. 115–122.
21. Hackl C., Schmidt K.M., Süsal C., Döhler B., Zidek M., Schlitt H.J. Split liver transplantation: current developments. *World J. Gastroenterol.* 2018; 24 (47): 5312–5321. https://doi.org/10.3748/wjg.v24.i47.5312.
22. Gundlach M., Broering D., Topp S., Sterneck M., Rogiers X. Split-cava technique: liver splitting for two adult recipients. *Liver Transpl.* 2000; 6 (6): 703–706. https://doi.org/10.1053/jlts.2000.18503.
23. Broering D.C., Bok P., Mueller L., Wilms C., Rogiers X. Splitting of the middle hepatic vein in full-right full-left splitting of the liver. *Liver Transpl.* 2005; 11 (3): 350–352. https://doi.org/10.1002/lt.20312.
24. Aseni P., De Feo T.M., De Carlis L., Valente U., Colledan M., Cillo U., Rossi G., Mazzaferro V., Donataccio M., De Fazio N., Andorno E., Burra P., Split-Liver Study Group. A prospective policy development to increase split-liver transplantation for 2 adult recipients: results of a 12-year multicenter collaborative study. *Ann. Surg.* 2014; 259 (1): 157–165. https://doi.org/10.1097/SLA.0b013e31827da6c9.
25. Zimmerman A., Flahive J.M., Hertl M., Cosimi A.B., Saidi R.F. Outcomes of full-right-full-left split liver transplantation in adults in the USA: a propensity-score matched analysis. *Int. J. Organ Transplant. Med.* 2016; 7 (2): 69–76.

Сведения об авторах [Authors info]

Поршенников Иван Анатольевич – канд. мед. наук, руководитель центра трансплантации и хирургии печени ГБУЗ НСО “Государственная Новосибирская областная клиническая больница”. https://orcid.org/0000-0002-6969-6865. E-mail: porshennikov@oblmed.nsk.ru

Аммосов Александр Александрович – канд. мед. наук, заведующий отделением хирургии и трансплантации печени ГБУЗ МО “Московский областной научно-исследовательский клинический институт им. М.Ф. Владимирского”. https://orcid.org/0000-0003-0667-2281. E-mail: ammosov.a@mail.ru

Сидоренко Алексей Борисович – научный сотрудник отделения хирургии и трансплантации печени ГБУЗ МО “Московский областной научно-исследовательский клинический институт им. М.Ф. Владимирского”. https://orcid.org/0000-0003-2019-7878. E-mail: sidor-alexsey@yandex.ru

Павлик Владимир Николаевич – врач-хирург отделения трансплантации органов ГБУЗ НСО “Государственная Новосибирская областная клиническая больница”. https://orcid.org/0000-0003-4418-7105. E-mail: transp@oblmed.nsk.ru

Быков Александр Юрьевич – руководитель регионального центра органного донорства ГБУЗ НСО “Государственная Новосибирская областная клиническая больница”. https://orcid.org/0000-0001-8144-6212. E-mail: bykov@oblmed.nsk.ru

Саакян Гегам Саакович – врач-хирург отделения трансплантации органов ГБУЗ НСО “Государственная Новосибирская областная клиническая больница”. https://orcid.org/0000-0002-3960-8983. E-mail: transp@oblmed.nsk.ru

Коробейникова Мария Александровна – врач-хирург отделения трансплантации органов ГБУЗ НСО “Государственная Новосибирская областная клиническая больница”. https://orcid.org/0000-0002-0852-2562. E-mail: transp@oblmed.nsk.ru

Конеев Денис Витальевич – врач-хирург отделения хирургии и трансплантации печени ГБУЗ МО “Московский областной научно-исследовательский клинический институт им. М.Ф. Владимирского”. https://orcid.org/0000-0002-0384-0860. E-mail: denkoneev@yandex.ru

Гегенава Борис Борисович – канд. мед. наук, заведующий отделением рентгенэндоваскулярной хирургии ГБУЗ МО “Московский областной научно-исследовательский клинический институт им. М.Ф. Владимирского”. https://orcid.org/0000-0003-2338-2120. E-mail: gegenava_boris@yandex.ru

Кокина Ксения Юрьевна – канд. мед. наук, старший научный сотрудник отделения хирургии и трансплантации печени ГБУЗ МО “Московский областной научно-исследовательский клинический институт им. М.Ф. Владимирского”. https://orcid.org/000-0003-4864-1483. E-mail: kseniaur@yandex.ru

Мойсюк Ян Геннадьевич – доктор мед. наук, профессор, заведующий отделом трансплантологии ГБУЗ МО “Московский областной научно-исследовательский клинический институт им. М.Ф. Владимирского”. https://orcid.org/0000-0002-0002-9183. E-mail: moysyuktrans@list.ru

Для корреспонденции*: Поршенников Иван Анатольевич – 6300087, Новосибирск, ул. Немировича-Данченко, д. 130, Российская Федерация. Тел.: +7-383-315-96-46. E-mail: porshennikov@oblmed.nsk.ru

Ivan A. Porshennikov – Cand. of Sci. (Med.), Head of Transplantation and Liver Surgery Center, State Novosibirsk Regional Clinical Hospital. https://orcid.org/0000-0002-6969-6865. E-mail: porshennikov@oblmed.nsk.ru

Aleksandr A. Ammosov – Cand. of Sci. (Med.), Head of Liver Transplantation and Surgery Department, Vladimirsky Moscow Regional Research and Clinical Institute. https://orcid.org/0000-0003-0667-2281. E-mail: ammosov.a@mail.ru

Aleksey B. Sidorenko – Researcher of the Liver Transplantation and Surgery Department, Vladimirsky Moscow Regional Research and Clinical Institute. https://orcid.org/0000-0003-2019-7878. E-mail: sidor-alexsey@yandex.ru

Vladimir N. Pavlik – Surgeon, Organ Transplantation Department, State Novosibirsk Regional Clinical Hospital. https://orcid.org/0000-0003-4418-7105. E-mail: transp@oblmed.nsk.ru

Aleksandr Yu. Bykov – Head of the Regional Organ Donation Center, State Novosibirsk Regional Clinical Hospital. https://orcid.org/0000-0001-8144-6212. E-mail: bykov@oblmed.nsk.ru

Gegam S. Saakyan – Surgeon, Organ Transplantation Department, State Novosibirsk Regional Clinical Hospital. https://orcid.org/0000-0002-3960-8983. E-mail: transp@oblmed.nsk.ru

Mariya A. Korobeinikova – Surgeon, Organ Transplantation Department, State Novosibirsk Regional Clinical Hospital. https://orcid.org/0000-0002-0852-2562. E-mail: transp@oblmed.nsk.ru

Denis V. Koneev – Surgeon, Liver Transplantation and Surgery Department, Vladimirsky Moscow Regional Research and Clinical Institute. https://orcid.org/0000-0002-0384-0860. E-mail: denkoneev@yandex.ru

Boris B. Gegenava – Cand. of Sci. (Med.), Head of the Interventional Radiology Department, Vladimirskiy Moscow Regional Research and Clinical Institute. https://orcid.org/0000-0003-2338-2120. E-mail: gegenava_boris@yandex.ru

Kseniya Yu. Kokina – Cand. of Sci. (Med.), Senior Researcher, Liver Transplantation and Surgery Department, Vladimirsky Moscow Regional Research and Clinical Institute. https://orcid.org/000-0003-4864-1483. E-mail: kseniaur@yandex.ru

Yan G. Moisyuk – Doct. of Sci. (Med.), Professor, Head of the Transplantology Department, Vladimirsky Moscow Regional Research and Clinical Institute. https://orcid.org/0000-0002-0002-9183. E-mail: moysyuktrans@list.ru

For correspondence*: Ivan A. Porshennikov – 130, Nemirovicha-Danchenko str., Novosibirsk, 630087, Russian Federation. Phone: +7-383-315-96-46. E-mail: porshennikov@oblmed.nsk.ru

Статья поступила в редакцию журнала 25.09.2020. Принята к публикации 29.09.2020.
Received 25 September 2020. Accepted for publication 29 September 2020.