Предоперационное планирование – неинвазивная лучевая диагностика
Pre-operative planning – non-invasive radiology

ISSN 1995-5464 (Print); ISSN 2408-9524 (Online)
https://doi.org/10.16931/1995-5464.2021112-24

Обзор международных клинических рекомендаций и результатов клинических исследований по диагностике гепатоцеллюлярного рака за 2014–2020 годы

Кармазановский Г.Г.[1, 2], Шантаревич М.Ю.[1]*

[1] *ФГБУ "Национальный медицинский исследовательский центр хирургии им. А.В. Вишневского" Минздрава России; 117997, г. Москва, ул. Большая Серпуховская, д. 27, Российская Федерация*

[2] *ФГАОУ ВО "Российский национальный исследовательский медицинский университет им. Н.И. Пирогова" Минздрава России; 117997, г. Москва, ул. Островитянова, д. 1, Российская Федерация*

Цель. Анализ международных клинических рекомендаций и данных клинических исследований, посвященных диагностике гепатоцеллюлярного рака, демонстрация возможностей МРТ с гепатоспецифическим контрастным средством и оценка диагностических преимуществ метода по сравнению с УЗИ, КТ и МРТ с внеклеточными контрастными препаратами.

Материал и методы. Проведен поиск научных публикаций и клинических рекомендаций в информационно-аналитической системе PubMed за 2014–2020 гг. по ключевым словам: "HCC" (гепатоцеллюлярный рак), "US" (УЗИ), "CT" (КТ), "MRI" (МРТ), "gadoxetic acid" (гадоксетовая кислота). Отобраны резюме 331 статьи. После исключения исследований, посвященных техническим аспектам и описанию отдельных клинических наблюдений, а также анализа полного текста статей были отобраны 32 публикации.

Результаты. Представленный обзор продемонстрировал диагностические преимущества МРТ с гепатоспецифическим контрастным средством, а также широкий спектр ее применения на всех этапах оказания помощи пациенту с гепатоцеллюлярным раком.

Заключение. Несмотря на существующее многообразие методов диагностики гепатоцеллюлярного рака, передовым направлением в настоящее время является МРТ с гадоксетовой кислотой. Высокая диагностическая эффективность гадоксетовой кислоты позволяет увеличить точность исследования и в конечном итоге выбрать оптимальную тактику ведения пациента.

Ключевые слова: *печень, гепатоцеллюлярный рак, МРТ, КТ, УЗИ, гадоксетовая кислота, диспластические узлы.*

Ссылка для цитирования: Кармазановский Г.Г., Шантаревич М.Ю. Обзор международных клинических рекомендаций и результатов клинических исследований по диагностике гепатоцеллюлярного рака за 2014–2020 годы. *Анналы хирургической гепатологии.* 2021; 26 (1): 12–24. https://doi.org/10.16931/1995-5464.2021112-24.

Раскрытие интересов. Статья подготовлена при научно-технической поддержке компании "Байер".

Финансирование. Исследование не имело спонсорской поддержки.

The review of international clinical guidelines and clinical trial results for the diagnosis of hepatocellular cancer (HCC) for the period 2014–2020

Karmazanovsky G.G.[1, 2], Shantarevich M.Yu.[1]*

[1] *Vishnevsky National Medical Research Center of Surgery of the Ministry of Health of the Russian Federation; 27, Bolshaya Serpukhovskaya str., Moscow, 117997, Russian Federation*

[2] *Pirogov Russian National Research Medical University of the Ministry of Health of the Russian Federation; 1, Ostrivityanova str., Moscow, 117997, Russian Federation*

The purpose of this publication is to analyze international clinical guidelines and clinical trial data on the diagnosis of hepatocellular carcinoma and demonstrate the possibilities of using MRI with hepatobiliary magnetic resonance contrast agent. As well as an evaluation its diagnostic advantages in comparison with other diagnostic methods such as ultrasound, CT and MRI with extracellular contrast agents.

Material and methods. Abstracts of 331 scientific articles for the period 2014–2020 were selected in the PubMed information and analytical system for the keywords: “hepatocellular carcinoma”, “US”, “CT”, “MRI”, “gadoxetic acid”. Articles about technical aspects and clinical cases were excluded. After the analysis of full-text articles, 32 publications were selected.

Results. The presented review has demonstrated the diagnostic advantages of MRI with hepatobiliary magnetic resonance contrast agents and a wide range of its application at all stages of care for a patient with hepatocellular carcinoma.

Conclusion. Despite the existing variety of methods for diagnosing hepatocellular carcinoma, the leading direction in this area is currently MRI with gadoxetic acid. The high diagnostic efficiency of gadoxetic acid makes it possible to increase the accuracy of the imaging and to choose the optimal management for each patient.

Keywords: *liver, hepatocellular carcinoma, MRI, CT, ultrasound, gadoxetic acid, dysplastic nodes.*

For citation: Karmazanovsky G.G., Shantarevich M.Yu. The review of international clinical guidelines and clinical trial results for the diagnosis of hepatocellular cancer (HCC) for the period 2014–2020. *Annaly khirurgicheskoy gepatologii = Annals of HPB surgery*. 2021; 26 (1): 12–24. (In Russian). https://doi.org/10.16931/1995-5464.2021112-24.

Disclosure of interests. This article was prepared with the scientific and technical support of Bayer.

Financing. The study did not have sponsorship.

Введение

Гепатоцеллюлярный рак (ГЦР) составляет порядка 90% всех первичных злокачественных опухолей печени. Для него характерно агрессивное течение с неблагоприятным прогнозом, а пятилетняя выживаемость достигает 5–30% [1]. В настоящее время ГЦР занимает 2-е место среди причин онкологической смертности и 16-е место среди всех причин смерти. В 2018 г. в мире от ГЦР умерло 781 тыс. больных. По данным ВОЗ, к 2060 г. следует ожидать двукратного увеличения смертности от ГЦР [2, 3]. В РФ ГЦР занимает 13-е место в структуре онкологической заболеваемости и 11-е место среди всех причин смерти. Ежегодно в РФ регистрируют более 6 тыс. новых больных ГЦР, чаще всего уже в распространенной стадии, не подлежащей лечению [4]. Согласно данным отчета “Состояние онкологической помощи населению России в 2019 году”, отмечен неуклонный рост распространенности злокачественных новообразований печени. В 2019 г. показатель составил 6,2 на 100 000 населения, в 2018 – 5,9, хотя в 2011-м он составлял 4,7. Летальность в течение года с момента постановки диагноза за 2019 г. составила 66,5% [5].

Анализ 380 наблюдений ГЦР показал, что среди факторов риска преобладают вирусные гепатиты В (27,6%) и С (30%), в 17,4% наблюдений отмечены только метаболические факторы риска. Злоупотребление алкоголем – потенциальная причина ГЦР в 8,7% наблюдений. Цирроз печени (ЦП) как осложнение ее фонового заболевания выявляют в 53,4% наблюдений ГЦР [6].

Изложенное требует постоянного совершенствования лечебных и диагностических методик. В настоящее время в арсенале методов лечения, помимо ортотопической трансплантации печени и резекционных оперативных вмешательств, находятся химиотерапия и целый ряд методов локального воздействия на опухоль, среди которых микроволновая и радиочастотная абляция, трансартериальная радио- и химиоэмболизация.

Современный подход к качественному оказанию медицинской помощи больным ГЦР требует тесного взаимодействия целого ряда медицинских специалистов различного профиля. Однако именно роль лучевого диагноста незаменима на всех этапах ведения таких больных: от мониторинга пациентов с факторами риска развития ГЦР, своевременной постановки диагноза, определения распространенности опухолевого процесса, стадирования и предоперационного планирования до оценки проведенного лечения. Совокупность диагностических методов, таких как УЗИ, КТ, МРТ, позволяет решать перечисленные задачи. Все они претерпевают бурное развитие, находят применение на том или ином этапе диагностики и дополняют друг друга.

Согласно данным Американской ассоциации по изучению заболеваний печени (AASLD), пациентам с факторами риска развития ГЦР необходимо выполнять УЗИ 1 раз в 6 мес для своевременного выявления небольшой опухоли [7]. При необходимости неинвазивная диагностика ГЦР также может быть дополнена КТ и МРТ. КТ с внутривенным болюсным контрастированием является незаменимым, доступным, быстрым и точным методом диагностики. Она позволяет оценить распространенность опухоли и получить необходимую информацию о сосудистой анатомии печени при планировании оперативного вмешательства.

В сложных диагностических ситуациях, при небольших размерах опухоли и в случаях, когда на фоне ЦП из-за структурных и функциональных изменений диагностика ГЦР затруднена, целесообразно выполнять МРТ. Применение диффузионно-взвешенных изображений (ДВИ) и контрастного усиления, в том числе гепато-

тропными контрастными препаратами, позволяет увеличить чувствительность и специфичность диагностики ГЦР [8]. Кроме того, отсутствие лучевой нагрузки остается неоспоримым преимуществом метода как в мониторинге пациентов с повышенным риском развития ГЦР, так и при динамическом наблюдении после лечения, которое, согласно рекомендациям NCCN (National Comprehensive Cancer Network), осуществляют каждые 3–6 мес в течение первых двух лет и каждые 6–12 мес в дальнейшем [9].

Наибольший научно-практический интерес в диагностике ГЦР представляет применение гепатотропных контрастных препаратов. Первое в РФ гепатоспецифическое магнитно-резонансное контрастное средство (ГСМРКС) производства фармацевтического концерна "Байер" – гадоксетовая кислота (Примовист®) – официально было зарегистрировано в 2007 г. Гадоксетовая кислота (Gd-EOB-DTPA) объединяет диагностические преимущества внеклеточных гадолиний-содержащих контрастных препаратов и дополнительные свойства, связанные со способностью этого контрастного вещества накапливаться в гепатоцитах и выделяться (приблизительно поровну) в желчь (далее в ЖКТ) и почками.

Цель публикации – анализ международных клинических рекомендаций и данных клинических исследований, посвященных диагностике ГЦР, демонстрация возможности применения МРТ с ГСМРКС и оценка ее диагностических преимуществ по сравнению с другими лучевыми методами, такими как УЗИ, КТ и МРТ с применением внеклеточных контрастных препаратов.

Материал и методы

Осуществлен поиск научных публикаций и клинических рекомендаций в информационно-аналитической системе PubMed за 2014–2020 гг. по ключевым словам: "HCC" (ГЦР), "US" (УЗИ), "CT" (КТ), "MRI" (МРТ), "gadoxetic acid" (гадоксетовая кислота), в результате которого отобраны резюме 331 статьи. После исключения исследований, посвященных техническим аспектам и описанию отдельных клинических наблюдений, а также изучения полного текста статей для анализа были отобраны 32 публикации.

Результаты

Развитие диагностических методов и вопросы их применения находят свое отражение в клинических рекомендациях различных научных сообществ. В то время как AASLD отказалась в своих рекомендациях от применения УЗИ с контрастным усилением ввиду высокой частоты ложноположительных диагнозов ГЦР у пациентов с холангиоцеллюлярным раком (ХЦР), Руководство по клинической практике Азиатско-Тихоокеанского региона по ведению пациентов с ГЦР выступает в поддержку метода. Отмечены его чувствительность, сопоставимая с КТ и МРТ с внутривенным контрастированием, низкая стоимость, отсутствие лучевой нагрузки и нефротоксичности контрастных препаратов. Тем не менее в силу ограниченного акустического окна у пациентов с ЦП УЗИ с контрастным усилением остается методом второй линии. В нашей стране метод также не нашел широкого применения [8, 10].

Рекомендации AASLD указывают на необходимость тщательного соблюдения диагностических КТ- и МР-критериев ГЦР согласно системе отчетов и обработки изображений печени The Liver Imaging Reporting and Data System (LI-RADS). Эти критерии включают размер опухоли >1 см, интенсивное накопление контрастного препарата в артериальную фазу и, в зависимости от размера образования, комбинацию следующих признаков: вымывание в венозную и (или) отсроченную фазу исследования, надпороговый рост и наличие капсулы в отсроченную фазу. В последней версии LI-RADS 2018 г. под понятием "надпороговый рост" понимают увеличение образования на 50% и более за ⩽6 мес. Кроме того, гиперваскулярное в артериальную фазу образование 10–19 мм относят к категории LR-5 (вероятность ГЦР 100%) при наличии хотя бы одного из двух признаков: вымывания или надпорогового роста [10, 11]. Однако не стоит упускать из виду, что до 20% ГЦР могут быть гиповаскулярными. Как правило, это характерно для высокодифференцированных опухолей <20 мм [12].

Japan Society of Hepatology (JSH) первым предложило применять МРТ с гадоксетовой кислотой в качестве метода первой линии при мониторинге пациентов с очень высоким риском ГЦР. Авторы научных публикаций предлагают применять метод вместо стандартной КТ с внутривенным контрастированием даже у тех пациентов, у которых при УЗИ печени не было выявлено каких-либо подозрительных очагов. Кроме того, они рекомендуют выполнять МРТ с гадоксетовой кислотой каждые 3–6 мес для наблюдения диспластических узлов небольших размеров [13].

По данным JSH и Korean Liver Cancer Association (KLCA), гипоинтенсивный сигнал в гепатобилиарную фазу, даже при отсутствии вымывания в венозную и отсроченную фазы, позволяет поставить диагноз ГЦР. Однако при этом необходимо проводить дифференциальную диагностику с гемангиомой другими диагностическими методами и оценивать МР-сигнал на Т2-ВИ и ДВИ [13, 14].

Целесообразность применения МРТ с гадоксетовой кислотой нашла свое отражение и в со-

временных отечественных рекомендациях по ведению пациентов с ГЦР. Метод может быть показан при первично выявленных новообразованиях печени неустановленной природы для уточнения их характера и числа, при ЦП – для уточняющей оценки состояния паренхимы и дифференциальной диагностики регенераторных узлов и ГЦР, а также при первичном или метастатическом ГЦР на фоне ЦП для оценки эффективности химио- и локорегионарной терапии [15].

Таким образом, большинство современных научных сообществ, так или иначе, сходятся во мнении о высокой эффективности применения гепатоспецифических контрастных препаратов в диагностике ГЦР. Предпосылкой тому явился целый ряд научно-практических публикаций.

При сравнении чувствительности различных методов в диагностике ГЦР по данным исследования 15 713 пациентов УЗИ продемонстрировало наиболее низкие результаты (59,3%), а чувствительность КТ с контрастным усилением (73,6%) и МРТ с внеклеточным контрастным препаратом (77,5%) значимо не различалась (p = 0,08). Однако применение гадоксетовой кислоты позволило существенно увеличить чувствительность МРТ (85,6%) по сравнению с обоими методами: КТ (p < 0,0001) и МРТ с внеклеточным контрастным препаратом (p < 0,0001) [16]. По сравнению с КТ МРТ с гадоксетовой кислотой демонстрирует более высокую чувствительность и диагностическую точность в диагностике злокачественных новообразований печени. Чувствительность, специфичность и точность определения категорий LR-5/5V/M при КТ и МРТ составили 59 и 72,4% (p < 0,001), 83,5 и 83,9% (p = 0,906), 65,3 и 75,3% (p < 0,001) соответственно. В дифференциальной диагностике ГЦР и других злокачественных новообразований печени КТ и МРТ показали сопоставимые результаты. Точность определения категории LR-M составила 79,9 и 82,4% (p = 0,139) соответственно [17]. Однако другие авторы предложили использовать признак “расширение перитуморальных желчных протоков” (p = 0,014) и появление симптома мишени в гепатоспецифическую фазу (p = 0,048) в качестве критерия дифференциальной диагностики ХЦР и ГЦР [18].

Применение гепатоспецифических контрастных препаратов позволяет диагностировать ГЦР как на фоне нормальной паренхимы печени, так и на фоне ЦП. Кроме того, метод позволяет обнаружить ранние признаки малигнизации в структуре гепатоцеллюлярных аденом (ГЦА). У β-катенин-активированных аденом, для которых характерен наибольший риск злокачественной трансформации, и раннего ГЦР на фоне ГЦА отмечена неизменная или повышенная экспрессия OATPB1/B3, которая обусловливала слабо гиперинтенсивный или изоинтенсивный сигнал в гепатоспецифическую фазу. Таким образом, применение гадоксетовой кислоты позволило с высокой точностью выявить ГЦА с повышенным риском малигнизации и ранние признаки злокачественной трансформации в структуре аденом [19].

Однако наибольший интерес вызывает применение гадоксетовой кислоты в диагностике ГЦР на фоне ЦП, поскольку наиболее частой причиной развития опухоли являются вирусные гепатиты B и C, которые в конечном итоге приводят к цирротическому поражению печени. МРТ с гадоксетовой кислотой позволяет обнаружить ГЦР на самых ранних стадиях, включая диспластические узлы Gr3 и высокодифференцированный ГЦР [6, 8].

В одном из исследований чувствительность МРТ с гадоксетовой кислотой (95,2%) в выявлении ГЦР на фоне ЦП была больше, чем КТ (89,5%, p = 0,032) и МРТ с внеклеточным контрастным препаратом (92,8%, p = 0,047). Кроме того, продемонстрирована более высокая чувствительность МРТ с оценкой гепатоспецифической фазы (67,3%) в диагностике ГЦР размерами 1–1,9 см по сравнению с КТ (34,4%, $p \leqslant 0{,}01$) и МРТ с динамическим контрастным усилением без использования гепатоспецифической фазы (57,3%, p = 0,002) [20].

Предложен алгоритм дифференциальной диагностики диспластических узлов и ГЦР, в основе которого лежит оценка МР-сигнала в гепатоспецифическую фазу. Далее исследователи оценивали накопление контрастного препарата в артериальную фазу и интенсивность сигнала на МРТ-ДВИ. По сравнению с критериями AASLD алгоритм продемонстрировал более высокую чувствительность как для всей исследуемой популяции, так и для узелков ⩽2 см (96 и 96,6%, p < 0,001 соответственно). Предложенный алгоритм также показал очень высокую чувствительность (94,7%) и специфичность (99,3%) при классификации высокодифференцированных диспластических узлов [21].

Накопление гадоксетовой кислоты в гепатобилиарную фазу (через 10–20 мин после инъекции) происходит в здоровых гепатоцитах посредством транспортеров органических анионов OATP1B1, OATP1B3 (organic anion-transporting polypeptide), расположенных на синусоидальной поверхности клетки [22]. При этом отмечена значимая корреляция между интенсивностью МР-сигнала в гепатоспецифическую фазу и экспрессией OATP1B3, что дает возможность дифференцировать доброкачественные образования, содержащие здоровые гепатоциты, от злокачественных опухолей, образований со сниженной функцией мембранных переносчиков (некото-

рые аденомы) и очаговых образований, не содержащих в своей структуре гепатоцитов (кисты, гемангиомы, метастазы) [23]. Далее гадоксетовая кислота выделяется в желчные канальцы с помощью белков множественной лекарственной устойчивости MRP2 (multidrug resistance-associated protein), расположенных на канальцевой мембране гепатоцита [24].

Гадоксетовая кислота экскретируется приблизительно в равных частях почками и печенью. Это расширяет возможности применения препарата у пациентов с хронической болезнью почек, которую выявляют примерно у половины пациентов с ЦП. При этом прогрессирование заболевания может спровоцировать развитие острого повреждения почек, что требует более тщательного выбора изобразительного метода диагностики и контрастного препарата [25].

Согласно действующей инструкции, Примовист® можно применять с осторожностью даже у пациентов с СКФ почек <30 мл/мин. Рекомендуемая доза составляет 0,025 мкмоль/кг (0,1 мл/кг), что в 4 раза меньше, чем при использовании диагностической дозы внеклеточных контрастных препаратов. Все перечисленные свойства позволяют использовать данный контрастный препарат у широкого круга пациентов вне зависимости от функционального состояния почек и печени [26].

После своевременного выявления очагового образования в печени и точной диагностики ГЦР следующей задачей для лучевых методов является оценка распространенности опухоли, определение прогноза и помощь при выборе тактики лечения.

Классификация Барселонской клиники рака печени (BCLC) признана эффективной Европейской ассоциацией по изучению печени (EASL) и Американской ассоциацией по изучению болезней печени (AASLD) и остается одним из наиболее удобных инструментов в определении оптимальной лечебной тактики и прогноза при ГЦР [27, 28]. Классификация основана на оценке числа опухолевых узлов, их размеров, распространенности опухоли на воротную вену, наличия отдаленных метастазов, сопутствующих заболеваний и тяжести ЦП по Child–Pugh. Тем не менее в последнее время все больше публикаций посвящено предоперационной оценке микрососудистой инвазии по данным различных диагностических методов в качестве признака, позволяющего оценить прогноз.

Результаты исследований показали, что микроваскулярная инвазия является независимым прогностическим фактором развития рецидива ГЦР после резекции печени. Наличие микроваскулярной инвазии также было связано с неблагоприятным исходом и низкой выживаемостью после трансплантации печени [29].

Было предложено использовать типичный паттерн контрастирования ГЦР, неровность контуров и значения измеряемого коэффициента диффузии в качестве предикторов микроваскулярной инвазии [30]. Кроме того, оценка гепатоспецифической фазы сканирования в совокупности с различными клинико-диагностическими признаками показала многообещающие результаты в выявлении микроваскулярной инвазии. Было высказано предположение, что перифокальное уменьшение МР-сигнала в гепатобилиарную фазу может наблюдаться при утрате способности захватывать гадоксетовую кислоту гепатоцитами, окружающими опухоль. Авторы связывают это с уменьшением портального кровотока в результате микротромбов в мелких ветвях воротной вены, которые обусловлены микроваскулярной инвазией [31].

Рядом авторов отмечено, что перифокальное уменьшение МР-сигнала в гепатобилиарную фазу может быть полезным предоперационным предиктором микроваскулярной инвазии и независимым прогностическим фактором развития рецидива после резекции у пациентов с солитарным ГЦР >5 см и без макрососудистой инвазии [32]. Другие авторы отметили высокую специфичность (93,2%) и положительную прогностическую ценность 88,5% этого признака в предоперационной оценке микроваскулярной инвазии [33].

Проведен анализ результатов МРТ с гадоксетовой кислотой у пациентов с ГЦР размером ≤5 см. Выявлено три независимых предиктора микроваскулярной инвазии: перифокальное накопление контрастного препарата в артериальную фазу ($p < 0,001$), неровность контуров ($p = 0,001$) и перифокальное уменьшение МР-сигнала в гепатобилиарную фазу ($p = 0,003$). Специфичность при комбинации двух или трех предикторов составила 92,5 и 99,3% соответственно. Наличие двух или трех представленных критериев было также связано со значительно большей частотой рецидива в течение первых двух лет после операции по сравнению с контрольной группой (27,9 и 12,6% соответственно, $p = 0,030$) [35].

Исследователями выделено 4 фактора риска микроваскулярной инвазии, связанных с развитием раннего рецидива после резекции: наличие капсулы в отсроченную фазу сканирования, перифокальное уменьшение МР-сигнала в гепатобилиарную фазу, сателлитный очаг ГЦР и уровень α-фетопротеина >400 нг/мл. Увеличение числа факторов было связано с уменьшением безрецидивной выживаемости. При отсутствии этих признаков, наличии одного или комбинации двух и более признаков безрецидивная выживаемость в течение двух лет после операции составляла 65,0, 38,5 и 5,9% соответственно [35].

Кроме определения распространенности и прогноза, немаловажной задачей также является оценка проведенного лечения. С развитием методов локорегионарного воздействия на опухоль и появлением таргетных химиотерапевтических препаратов стандартные анатомические критерии типа WHO, RECIST 1.1 утратили свою эффективность. Под воздействием таргетных химиотерапевтических препаратов происходит целый ряд изменений, которые мы выявляем на диагностических изображениях, включая уменьшение размера ГЦР, изменение степени накопления им контрастного препарата за счет изменения васкуляризации образования, появление в структуре опухоли участков кистозной дегенерации и кровоизлияний с изменением размера в сторону как уменьшения, так и увеличения.

Таким образом, в результате применения перечисленных терапевтических методик может быть отмечено как уменьшение, так и увеличение узла ГЦР. Для оценки этих изменений была разработана система mRECIST, демонстрирующая в настоящее время наиболее широкое распространение. Согласно этой системе, к таргетным образованиям относят гиперваскулярные в артериальной фазе очаги с ровными контурами >1 см. Выделяют следующие результаты проводимого лечения. Полный ответ характеризуется отсутствием внутриопухолевого накопления контрастного препарата в артериальной фазе сканирования, частичный ответ – уменьшением суммы диаметров жизнеспособной ткани опухоли (накапливающей контрастное вещество) минимум на 30%. Стабильное течение заболевания – нет изменений, классифицируемых как частичный ответ или прогрессирование, прогрессирование заболевания – увеличение наименьшей суммы диаметров жизнеспособной (накапливающей контрастное вещество) ткани опухоли минимум на 20% [36]. Несмотря на то что эта система применима как для КТ, так и для МРТ, результаты исследований продемонстрировали более высокую чувствительность МРТ с гепатоспецифическим контрастным препаратом (97%) по сравнению с КТ (66,6%) в выявлении очагов продолженного роста ГЦР после операции ($p < 0,005$) [37].

В одном из исследований были рассмотрены чувствительность и специфичность признаков при МРТ с гадоксетовой кислотой в диагностике рецидива ГЦР после резекции. Согласно полученным данным, для рецидива ГЦР <20 мм было характерно накопление контрастного препарата в артериальную фазу и наличие дополнительных признаков, таких как гипоинтенсивность, в гепатоспецифическую фазу, умеренное увеличение МР-сигнала на Т2-ВИ и ограничение диффузии на МРТ-ДВИ. При рецидиве ГЦР <1 см комбинация по крайней мере двух дополнительных признаков позволила достичь чувствительности 83,3% и специфичности 87,7%. Для очагов 10–19 мм накопление контрастного препарата в артериальной фазе и наличие хотя бы одного из дополнительных признаков продемонстрировали чувствительность и специфичность 85,1 и 86,5% [38].

Кроме того, после радиочастотной абляции МРТ с гадоксетовой кислотой также показала преимущества перед КТ в выявлении очагов рецидива ГЦР размером как более, так и менее 1 см ($p < 0,005$) [39].

Обсуждение

Большинство специалистов сходятся во мнении, что в диагностике ГЦР стоит отдавать предпочтение неинвазивным методам лучевой диагностики. Это обусловлено еще и тем, что у большинства пациентов ГЦР развивается на фоне ЦП и выполнение им биопсии гиперваскулярного образования связано с повышенным риском кровотечения [6]. Кроме того, в отличие от биопсии, при которой возможно оценить только отдельно взятый фрагмент опухоли, методы лучевой диагностики предоставляют полноценную информацию о строении всего узла ГЦР с учетом гетерогенности его структуры.

Современные диагностические методики позволяют не только выявлять ГЦР на ранней стадии, но и оценивать его распространенность, прогноз и результаты лечения. Особенно высокие значения чувствительности и специфичности демонстрируют томографические методы с внутривенным болюсным контрастным усилением. Сегодня эти методы широко доступны и активно применяются.

В последние годы внедрение гепатоспецифических контрастных препаратов в повседневную клиническую практику позволило сделать значительный прорыв в МР-диагностике ГЦР. Применение гадоксетовой кислоты в диагностике ГЦР дает возможность не только оценивать размеры опухоли и ее синтопию с окружающими структурами, но также получить представление о патофизиологических и функциональных процессах, происходящих в опухоли и в окружающей паренхиме печени. Эффективность применения этих препаратов была подтверждена многочисленными исследованиями. Все они, так или иначе, демонстрируют более высокую чувствительность и специфичность МРТ с гадоксетовой кислотой по сравнению с другими диагностическими методиками. Такие результаты обусловлены добавлением к стандартному протоколу динамического контрастирования гепатоспецифической фазы сканирования, которая позволяет оценивать способность гепатоцитов захватывать контрастный препарат и выявлять минимальные структурные и функциональные

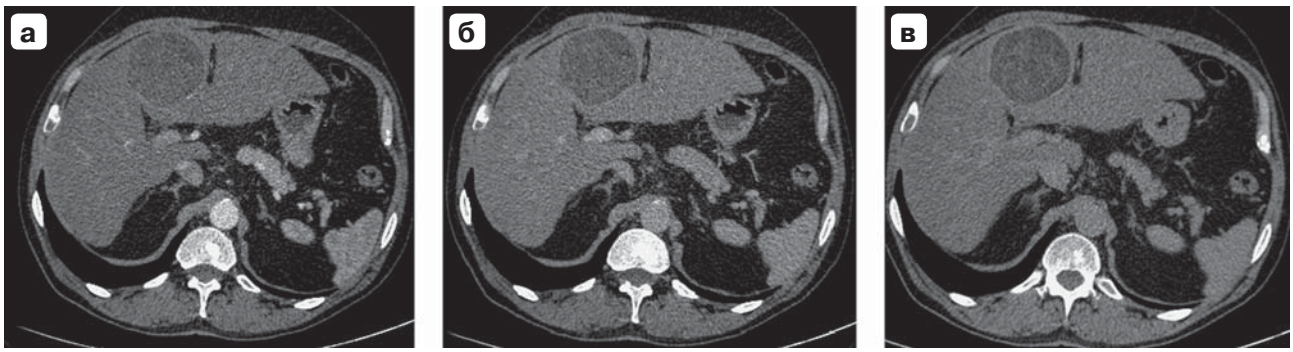

Рис. 1. Компьютерная томограмма. Гепатоцеллюлярный рак S_{IV}, S_V: **а** – артериальная фаза; **б** – венозная фаза; **в** – отсроченная фаза.

Fig. 1. CT-scan. Hepatocellular carcinoma in S_{IV}, S_V of the liver: **а** – arterial phase; **б** – venous phase; **в** – delayed phase.

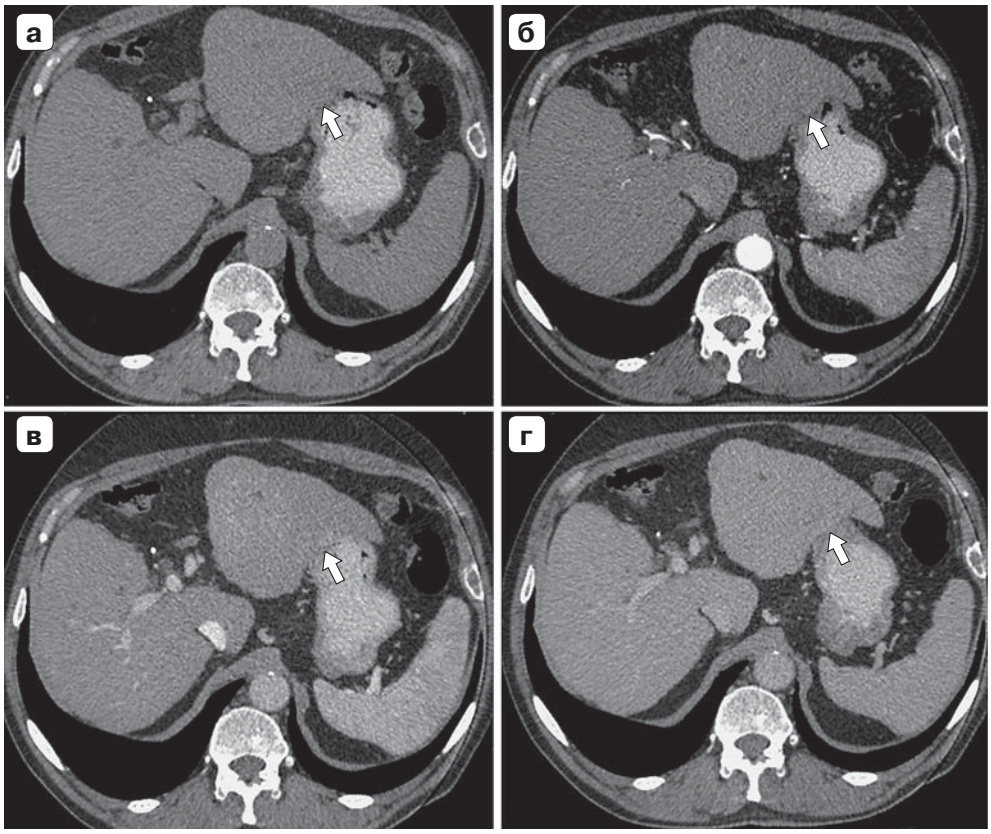

Рис. 2. Компьютерная томограмма. Состояние после срединной резекции печени, очаги гетерогенного накопления контрастного препарата в S_{III}: **а** – нативная фаза; **б** – артериальная фаза; **в** – венозная фаза; **г** – отсроченная фаза.

Fig. 2. CT-scan. State after midline liver resection, foci of heterogeneous contrast enhancement in S_{III} of the liver: **а** – native phase; **б** – arterial phase; **в** – venous phase; **г** – delayed phase.

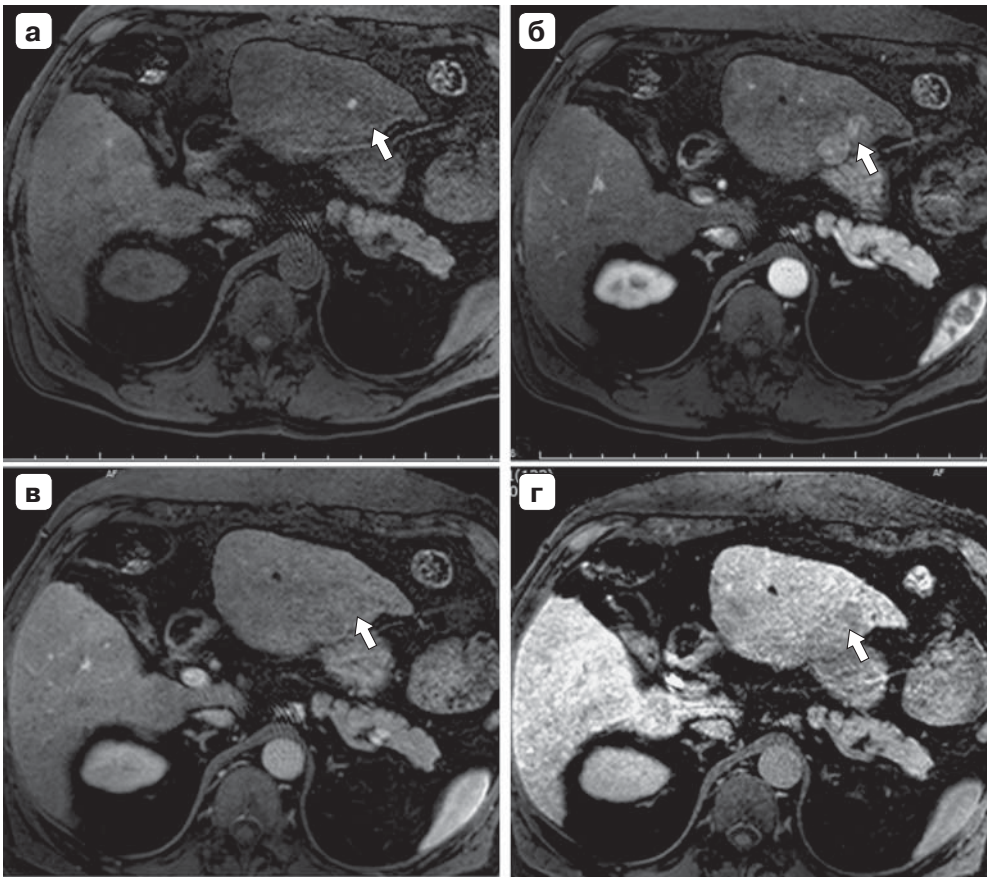

Рис. 3. Магнитно-резонансная томограмма. “Отсев” гепатоцеллюлярного рака в S_{III}, гипоинтенсивный в гепатоспецифическую фазу: **а** – нативная фаза; **б** – артериальная фаза; **в** – венозная фаза; **г** – гепатоспецифическая фаза.

Fig. 3. Magnetic resonance imaging. Metastases of hepatocellular carcinoma in S_{III} of the liver, which are hypointense in the hepatospecific phase: **а** – native phase; **б** – arterial phase; **в** – venous phase; **г** – hepatospecific phase.

изменения. Эти свойства гадоксетовой кислоты оказались крайне полезными при диагностике узлов ГЦР небольших размеров на фоне многоузловой структуры цирротически измененной печени. Путем оценки васкуляризации в артериальную фазу и активности захвата контрастного препарата гепатоцитами в гепатоспецифическую фазу появилась возможность дифференцировать низкодифференцированные диспластические узлы от высокодифференцированных узлов и раннего ГЦР. Помимо этого, использование гепатоспецифических контрастных препаратов позволяет дифференцировать ГЦА с повышенным риском малигнизации и выявлять единичные очаги злокачественной трансформации в структуре аденом [19, 21].

Оценка микроваскулярной инвазии ГЦР с применением гепатоспецифических препаратов показала многообещающие результаты. Эта информация может помочь определить прогноз лечения и выбрать оптимальную тактику ведения пациента. Существует целый ряд терапевтических тактик, включающих методы локального воздействия на опухоли и химиотерапию. Безусловно, такое многообразие лечебных методик требует тщательного подхода к оценке результатов проведенной терапии (рис. 1–3).

Эффективность МР-диагностики с применением гепатоспецифических контрастных препаратов, в частности гадоксетовой кислоты, признана большинством мировых научных сообществ, занимающихся изучением ГЦР. Нецелесообразно отказываться от выполнения такого исследования, делая выбор в пользу другого изобразительного метода с более короткой протяженностью сканирования и меньшими экономическими затратами. Зачастую количество диагностической информации, полученной при стандартном динамическом контрастировании, может оказаться недостаточным для однозначной постановки диагноза ГЦР. Это потребует выполнения более чувствительных методов исследования, таких как МРТ с гадоксетовой кислотой. Таким образом, временные и экономические затраты на постановку правильного диагноза окажутся больше. Кроме того, современный оптимизированный протокол МРТ с гадоксетовой кислотой занимает всего 20 мин для пациента с нормаль-

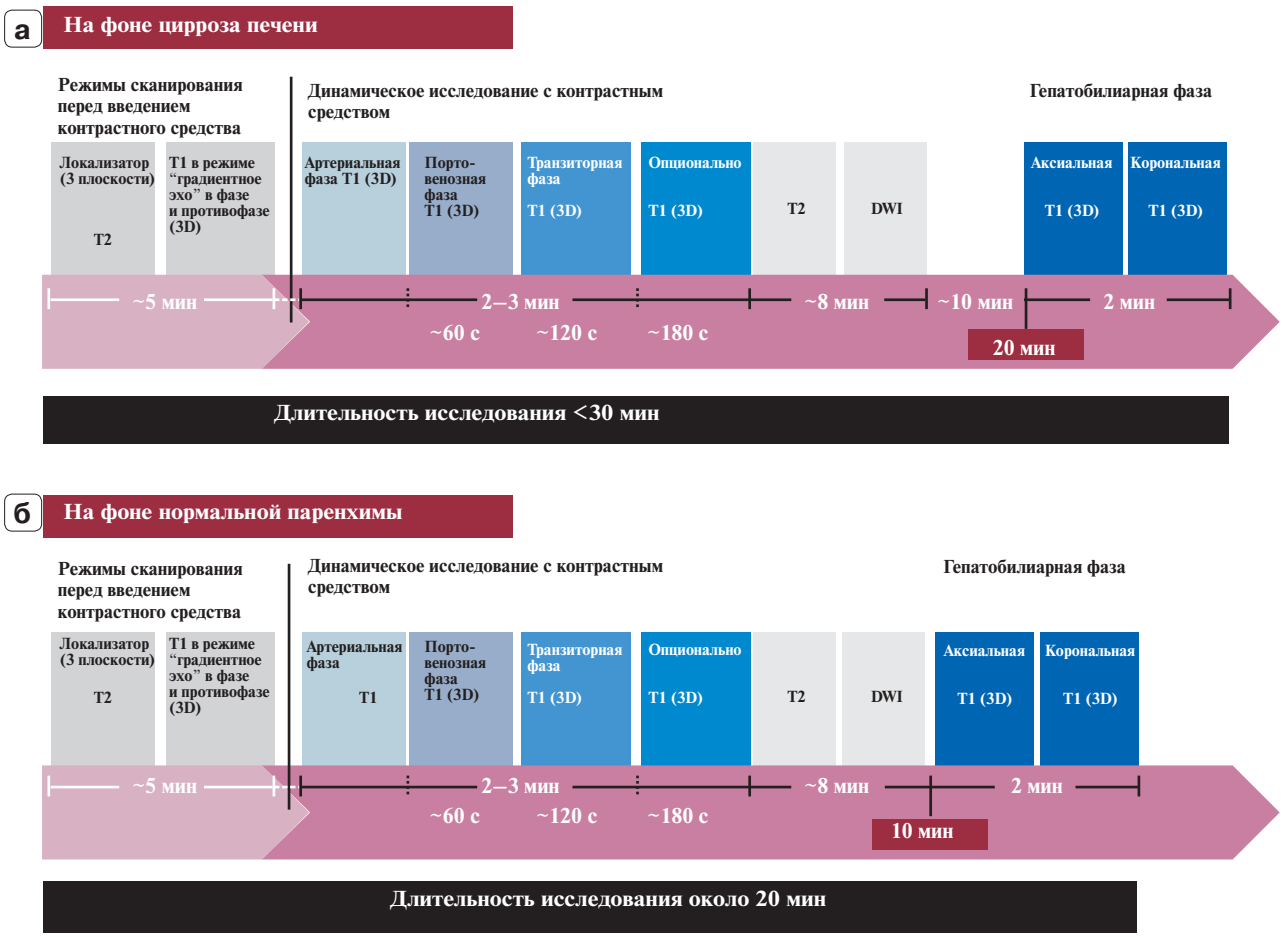

Рис. 4. Оптимизированный протокол исследования печени с контрастным средством Примовист®.

Fig. 4. Optimized protocol for liver examination with Primovist® contrast agent.

Адаптировано из: Zech C.J., Ba-Ssalamah A., Berg T., Chandarana H., Chau G.Y., Grazioli L., Kim M.J., Lee J.M., Merkle E.M., Murakami T., Ricke J.B., Sirlin C., Song B., Taouli B., Yoshimitsu K., Koh D.M. Consensus report from the 8th International Forum for Liver Magnetic Resonance Imaging. *Eur. Radiol.* 2020; 30 (1): 370-382. doi: 10.1007/s00330-019-06369-4. PMID: 31385048; PMCID: PMC6890618.

ной паренхимой печени и 30 мин для пациентов с ЦП (рис. 4) [40]. Исследование также может быть методом выбора у пациентов со сниженной функцией почек, поскольку в такой ситуации большая часть гадоксетовой кислоты будет выводиться с желчью.

Заключение

Несмотря на существующее многообразие методов диагностики ГЦР, передовым направлением в этой области в настоящее время является МРТ с гадоксетовой кислотой. Представленный обзор демонстрирует диагностические преимущества метода, а также широкий спектр его применения на всех этапах оказания помощи пациенту с ГЦР. Высокая диагностическая эффективность гадоксетовой кислоты позволяет повысить точность заключения и в конечном итоге помогает выбрать оптимальную тактику ведения каждого пациента.

Участие авторов

Кармазановский Г.Г. – концепция и дизайн исследования, редактирование, утверждение окончательного варианта статьи.

Шантаревич М.Ю. – сбор и обработка материала, написание текста.

Authors participation

Karmazanovsky G.G. – concept and design of the study, editing, approval of the final version of the article.

Shantarevich M.Yu. – collection and analysis of data, writing text.

Список литературы

1. Allemani C., Matsuda T., DiCarlo V., Harewood R., Matz M., Nikšić M., Bonaventure A., Valkov M., Johnson C.J., Estève J., Ogunbiyi O.J., Azevedo E., Silva G., Chen W.Q., Eser S., Engholm G., Stiller C.A., Monnereau A., Woods R.R., Visser O., Lim G.H., Aitken J., Weir H.K., Coleman M.P; CONCORD Working Group. Global surveillance of trends in cancer survival

2000-14 (CONCORD-3): analysis of individual records for 37 513 025 patients diagnosed with one of 18 cancers from 322 population-based registries in 71 countries. *Lancet*. 2018; 391(10125): 1023–1075. https://doi.org/10.1016/S0140-6736(17)33326-3. PMID: 29395269; PMCID: PMC5879496

2. World Health Organization. Projections of mortality and causes of death, 2016 to 2060. Available from: https://www.who.int/healthinfo/global_burden_disease/projections/en/ (accessed July 9, 2019).
3. International Agency for Research on Cancer. Global cancer observatory – cancer fact sheets. Available from: http://gco.iarc.fr/today/fact-sheets-cancers (accessed July 9, 2019).
4. Давыдов М.И., Аксель Е.М. Статистика злокачественных новообразований в России и странах СНГ в 2012 г. Известия Тинро. 2014, 226: 1–226.
5. Состояние онкологической помощи населению России в 2019 году. Под ред. Каприна А.Д., Старинского В.В., Шахзадовой А.О. М.: МНИОИ им. П.А. Герцена – филиал ФГБУ "НМИЦ радиологии" Минздрава России, 2020. 239 с.
6. Бредер В.В. Факторы риска развития гепатоцеллюлярного рака в онкологической практике. Опыт Российского онкологического научного центра им. Н.Н. Блохина. Экспериментальная и клиническая гастроэнтерология. 2016; 4: 4–12.
7. Heimbach J.K., Kulik L.M., Finn R.S., Sirlin C.B., Abecassis M.M., Roberts L.R., Zhu A.X., Murad M.H., Marrero J.A. AASLD guidelines for the treatment of hepatocellular carcinoma. *Hepatology*. 2018; 67 (1): 358–380. https://doi.org/10.1002/hep.29086. PMID: 28130846
8. Omata M., Cheng A.L., Kokudo N., Kudo M., Lee J.M., Jia J., Tateishi R., Han K.H., Chawla Y.K., Shiina S., Jafri W., Payawal D.A., Ohki T., Ogasawara S., Chen P.J., Lesmana C.R.A., Lesmana L.A., Gani R.A., Obi S., Dokmeci A.K., Sarin S.K. Asia-Pacific clinical practice guidelines on the management of hepatocellular carcinoma: a 2017 update. *Hepatol. Int.* 2017; 11 (4): 317–370. https://doi.org/10.1007/s12072-017-9799-9. PMID: 28620797; PMCID: PMC5491694
9. National Comprehensive Cancer Network (NCCN). NCCN Guidelines version 5. 2020, hepatobiliary cancers. Available from: https://www.nccn.org/professionals/physician_gls/pdf/hepatobiliary_blocks.pdf
10. Marrero J.A., Kulik L.M., Sirlin C.B., Zhu A.X., Finn R.S., Abecassis M.M., Roberts L.R., Heimbach J.K. Diagnosis, staging, and management of hepatocellular carcinoma: 2018 practice guidance by the American Association for the Study of Liver Diseases. *Hepatology*. 2018; 68 (2): 723–750. https://doi.org/10.1002/hep.29913. PMID: 29624699
11. CT/MRI LI-RADS® v2018 https://www.acr.org/Clinical-Resources/Reporting-and-Data-Systems/LI-RADS.
12. Motosugi U., Bannas P., Sano K., Reeder S.B. Hepatobiliary MR contrast agents in hypovascular hepatocellular carcinoma. *J. Magn. Reson. Imaging*. 2014; 41 (2): 251–265. https://doi.org/10.1002/jmri.24712
13. Kudo M., Matsui O., Izumi N., Iijima H., Kadoya M., Imai Y., Okusaka T., Miyayama S., Tsuchiya K., Ueshima K., Hiraoka A., Ikeda M., Ogasawara S., Yamashita T., Minami T., Yamakado K.; Liver Cancer Study Group of Japan. JSH consensus-based clinical practice guidelines for the management of hepatocellular carcinoma: 2014 update by the Liver Cancer Study Group of Japan. *Liver Cancer*. 2014; 3 (3–4): 458–468. https://doi.org/10.1159/000343875. PMID: 26280007. PMCID: PMC4531423
14. Korean Liver Cancer Association (KLCA); National Cancer Center (NCC), Goyang, Korea. 2018 Korean Liver Cancer Association-National Cancer Center Korea practice guidelines for the management of hepatocellular carcinoma. *Korean J. Radiol*. 2019; 20 (7): 1042–1113. https://doi.org/10.3348/kjr.2019.0140. PMID: 31270974; PMCID: PMC6609431
15. Министерство здравоохранения Российской Федерации. Клинические рекомендации. Рак печени (печеночно-клеточный). 2020. http://cr.rosminzdrav.ru/#!/recomend/709
16. Hanna R.F., Miloushev V.Z., Tang A., Finklestone L.A., Brejt S.Z., Sandhu R.S., Santillan C.S., Wolfson T., Gamst A., Sirlin C.B. Comparative 13-year meta-analysis of the sensitivity and positive predictive value of ultrasound, CT, and MRI for detecting hepatocellular carcinoma. *Abdom. Radiol*. 2016; 41 (1): 71–90. https://doi.org/10.1007/s00261-015-0592-8
17. An C., Lee C.H., Byun J.H., Lee M.H., Jeong W.K., Choi S.H., Kim D.Y., Lim Y.S., Kim Y.S., Kim J.H., Choi M.S., Kim M.J. Intraindividual comparison between gadoxetate-enhanced magnetic resonance imaging and dynamic computed tomography for characterizing focal hepatic lesions: a multicenter, multireader study. *Korean J. Radiol*. 2019; 20 (12): 1616–1626. https://doi.org/10.3348/kjr.2019.0363. PMID: 31854149. PMCID: PMC6923212
18. Choi S.H., Lee S.S., Kim S.Y., Park S.H., Park S.H., Kim K.M., Hong S.M., Yu E., Lee M.G. Intrahepatic cholangiocarcinoma in patients with cirrhosis: differentiation from hepatocellular carcinoma by using gadoxetic acid-enhanced MR imaging and dynamic CT. *Radiology*. 2017; 282 (3): 771–781. https://doi.org/10.1148/radiol.2016160639
19. Sciarra A., Schmidt S., Pellegrinelli A., Maggioni M., Dondossola D., Pasquier J., Cigala C., Tosi D., Halkic N., Bulfamante G., Viale G., Bosari S., Balabaud C., Bioulac-Sage P., Sempoux C. OATPB1/B3 and MRP3 expression in hepatocellular adenoma predicts Gd-EOB-DTPA uptake and correlates with risk of malignancy. *Liver Int*. 2019; 39 (1): 158–167. https://doi.org/10.1111/liv.13964. PMID: 30218633
20. Semaan S., ViettiVioli N., Lewis S., Chatterji M., Song C., Besa C., Babb J.S., Fiel M.I., Schwartz M., Thung S., Sirlin C.B., Taouli B. Hepatocellular carcinoma detection in liver cirrhosis: diagnostic performance of contrast-enhanced CT vs. MRI with extracellular contrast vs. gadoxetic acid. *Eur. Radiol*. 2020; 30 (2): 1020–1030. https://doi.org/10.1007/s00330-019-06458-4. PMID: 31673837
21. Renzulli M., Biselli M., Brocchi S., Granito A., Vasuri F., Tovoli F., Sessagesimi E., Piscaglia F., D'Errico A., Bolondi L., Golfieri R. New hallmark of hepatocellular carcinoma, early hepatocellular carcinoma and high-grade dysplastic nodules on Gd-EOB-DTPA MRI in patients with cirrhosis: a new diagnostic algorithm. *Gut*. 2018; 67 (9): 1674–1682. https://doi.org/10.1136/gutjnl-2017-315384. PMID: 29437912.
22. Sommer W.H., Sourbron S., Huppertz A., Ingrisch M., Reiser M.F., Zech C.J. Contrast agents as a biological marker in magnetic resonance imaging of the liver: conventional and new approaches. *Abdom. Imaging*. 2012; 37 (2): 164–179. https://doi.org/10.1007/s00261-011-9734-9
23. Yoneda N., Matsui O., Kitao A., Kita R., Kozaka K., Koda W., Kobayashi S., Gabata T., Ikeda H., Sato Y., Nakanuma Y. Hepatocyte transporter expression in FNH and FNH-like nodule: correlation with signal intensity on gadoxetic acid enhanced magnetic resonance images. *Jpn J. Radiol*. 2012; 30 (6): 499–508. https://doi.org/10.1007/s11604-012-0085-4

24. Van Beers B.E., Pastor C.M., Hussain H.K. Primovist, Eovist: what to expect? *J. Hepatol.* 2012; 57 (2): 421–429. https://doi.org/10.1016/j.jhep.2012.01.031. PMID: 22504332
25. Wong F., Reddy K.R., O'Leary J.G., Tandon P., Biggins S.W., Garcia-Tsao G., Maliakkal B.J., Lai J.C., Fallon M.B., Vargas H.E., Subramanian R., Thuluvath P.J., Kamath P.S., Thacker L., Bajaj J.S. Impact of chronic kidney disease on outcomes in cirrhosis. *Liver Transpl.* 2019; 25 (6): 870–880. https://doi.org/10.1002/lt.25454. PMID: 30908855
26. Инструкция по медицинскому применению препарата Примовист®, версия от 14.02.2020; по данным сайта ГРЛС, доступно по ссылке http://grls.rosminzdrav.ru/ [дата доступа: 18.11.2020].
27. Llovet J.M., Bru C., Bruix J. Prognosis of hepatocellular carcinoma: the BCLC staging classification. *Semin. Liver Dis.* 1999; 19 (3): 329–338. https://doi.org/10.1055/s-2007-1007122.
28. EASL Clinical Practice Guidelines: Management of hepatocellular carcinoma. https://easl.eu/wp-content/uploads/2018/10/EASL-CPG-Management-of-hepatocellular-carcinoma-pdf
29. Lim K.C., Chow P.K., Allen J.C. Microvascular invasion is a better predictor of tumor recurrence and overall survival following surgical resection for hepatocellular carcinoma compared to the Milan criteria. *Ann. Surg.* 2011; 254 (1): 108–113. https://doi.org/10.1097/SLA.0b013e31821ad884
30. Min J.H., Kim Y.K., Lim S., Jeong W.K., Choi D., Lee W.J. Prediction of microvascular invasion of hepatocellular carcinomas with gadoxetic acid-enhanced MR imaging: impact of intra-tumoral fat detected on chemical-shift images. *Eur. J. Radiol.* 2015; 84 (6): 1036–1043. https://doi.org/10.1016/j.ejrad.2015.03.002
31. Cuccurullo V., Di Stasio G.D., Mazzarella G., Cascini G.L. Microvascular invasion in HCC: the molecular imaging perspective. *Contrast Media Mol. Imaging.* 2018; 2018: 9487938. https://doi.org/10.1155/2018/9487938. PMID: 30402046. PMCID: PMC6193341
32. Shin S.K., Kim Y.S., Choi S.J., Shim Y.S., Jung D.H., Kwon O.S., Choi D.J., Kim J.H. Characterization of small (⩽3cm) hepatic lesions with atypical enhancement feature and hypointensity in hepatobiliary phase of gadoxetic acid-enhanced MRI in cirrhosis: a STARD-compliant article. *Medicine (Baltimore).* 2017; 96 (29): e7278. https://doi.org/10.1097/MD.0000000000007278. PMID: 28723741; PMCID: PMC5521881
33. Kim A.Y., Sinn D.H., Jeong W.K., Kim Y.K., Kang T.W., Ha S.Y., Park C.K., Choi G.S., Kim J.M., Kwon C.H.D., Joh J.W., Kim M.J., Sohn I., Jung S.H., Paik S.W., Lee W.J. Hepatobiliary MRI as novel selection criteria in liver transplantation for hepatocellular carcinoma. *J. Hepatol.* 2018; 68 (6): 1144–1152. https://doi.org/10.1016/j.jhep.2018.01.024. PMID: 29410377
34. Lee S., Kim S.H., Lee J.E., Sinn D.H., Park C.K. Preoperative gadoxetic acid-enhanced MRI for predicting microvascular invasion in patients with single hepatocellular carcinoma. *J. Hepatol.* 2017; 67 (3): 526–534. https://doi.org/10.1016/j.jhep.2017.04.024. PMID: 28483680.
35. Wei H., Jiang H., Zheng T., Zhang Z., Yang C., Ye Z., Duan T., Song B. LI-RADS category 5 hepatocellular carcinoma: preoperative gadoxetic acid-enhanced MRI for early recurrence risk stratification after curative resection. *Eur. Radiol.* 2020. https://doi.org/10.1007/s00330-020-07303-9. Epub ahead of print. PMID: 33001306
36. Lencioni R., Llovet J.M. Modified RECIST (mRECIST) assessment for hepatocellular carcinoma. Seminars in liver disease. *Thieme Med. Publ.* 2010; 1 (30): 52–60. http://dx.doi.org/10.1055/s-0030-1247132.ISSN 0272-8087.
37. Kim K.A., Kim M.J., Choi J.Y., Park M.S., Lim J.S., Chung Y.E., Kim K.W. Detection of recurrent hepatocellular carcinoma on post-operative surveillance: comparison of MDCT and gadoxetic acid-enhanced MRI. *Abdom. Imaging.* 2014; 39 (2): 291–299. https://doi.org/10.1007/s00261-013-0064-y. PMID: 24384804
38. Wang W., Yang C., Zhu K., Yang L., Ding Y., Luo R., Zhu S., Chen C., Sun W., Zeng M., Rao S.X. Recurrence after curative resection of hepatitis B virus-related hepatocellular carcinoma: diagnostic algorithms on gadoxetic acid-enhanced magnetic resonance imaging. *Liver Transpl.* 2020; 26 (6): 751–763. https://doi.org/10.1002/lt.25713. PMID: 31901208
39. Imai Y., Katayama K., Hori M., Yakushijin T., Fujimoto K., Itoh T., Igura T., Sakakibara M., Takamura M., Tsurusaki M., Takahashi H., Nakanishi K., Usuki N., Tsuji K., Ohashi H., Kim T., Takehara T., Murakami T. Prospective comparison of Gd-EOB-DTPA-enhanced MRI with dynamic CT for detecting recurrence of HCC after radiofrequency ablation. *Liver Cancer.* 2017; 6 (4): 349–359. https://doi.org/10.1159/000481416. Erratum in: Liver Cancer. 2018; 7 (3): 294. PMID: 29234638; PMCID: PMC5704682
40. Zech C.J., Ba-Ssalamah A., Berg T., Chandarana H., Chau G.Y., Grazioli L., Kim M.J., Lee J.M., Merkle E.M., Murakami T., Ricke J., B Sirlin C., Song B., Taouli B., Yoshimitsu K., Koh D.M. Consensus report from the 8th International Forum for Liver Magnetic Resonance Imaging. *Eur. Radiol.* 2020; 30 (1): 370–382. https://doi.org/10.1007/s00330-019-06369-4. PMID: 31385048; PMCID: PMC6890618

References

1. Allemani C., Matsuda T., DiCarlo V., Harewood R., Matz M., Nikšić M., Bonaventure A., Valkov M., Johnson C.J., Estève J., Ogunbiyi O.J., Azevedo E., Silva G., Chen W.Q., Eser S., Engholm G., Stiller C.A., Monnereau A., Woods R.R., Visser O., Lim G.H., Aitken J., Weir H.K., Coleman M.P; CONCORD Working Group. Global surveillance of trends in cancer survival 2000-14 (CONCORD-3): analysis of individual records for 37 513 025 patients diagnosed with one of 18 cancers from 322 population-based registries in 71 countries. *Lancet.* 2018; 391 (10125): 1023–1075. https://doi.org/10.1016/S0140-6736(17)33326-3. PMID: 29395269; PMCID: PMC5879496
2. World Health Organization. Projections of mortality and causes of death, 2016 to 2060. Available from: https://www.who.int/healthinfo/global_burden_disease/projections/en/ (accessed July 9, 2019).
3. International Agency for Research on Cancer. Global cancer observatory – cancer fact sheets. Available from: http://gco.iarc.fr/today/fact-sheets-cancers (accessed July 9, 2019).
4. Davydov M.I., Axel E.M. *Statistika zlokachestvennyh novo-obrazovanij v Rossii i stranah SNG v 2012 g.* [Statistics of malignant neoplasms in Russia and the CIS countries in 2012]. *Izvestiya Tinro.* 2014, 226: 1–226. (In Russian)
5. *Sostojanie onkologicheskoj pomoshhi naseleniju Rossii v 2019 godu* [The state of cancer care for the population of Russia in 2019]. Ed. by Kaprin A.D., Starinskii V.V., Shakhxadova A.O. Moscow: RIIS FIAN; 2020. 239 p. (In Russian)
6. Breder V.V. Risk factors for hepatocellular cancer in oncology practice. The experience of N.N. Blokhin Russian Cancer

Research Center. *Experimental and Clinical Gastroenterology*. 2016; 4: 4–12. (In Russian)

7. Heimbach J.K., Kulik L.M., Finn R.S., Sirlin C.B., Abecassis M.M., Roberts L.R., Zhu A.X., Murad M.H., Marrero J.A. AASLD guidelines for the treatment of hepatocellular carcinoma. *Hepatology*. 2018; 67 (1): 358–380. https://doi.org/10.1002/hep.29086. PMID: 28130846
8. Omata M., Cheng A.L., Kokudo N., Kudo M., Lee J.M., Jia J., Tateishi R., Han K.H., Chawla Y.K., Shiina S., Jafri W., Payawal D.A., Ohki T., Ogasawara S., Chen P.J., Lesmana C.R.A., Lesmana L.A., Gani R.A., Obi S., Dokmeci A.K., Sarin S.K. Asia-Pacific clinical practice guidelines on the management of hepatocellular carcinoma: a 2017 update. *Hepatol. Int.* 2017; 11 (4): 317–370. https://doi.org/10.1007/s12072-017-9799-9. PMID: 28620797; PMCID: PMC5491694
9. National Comprehensive Cancer Network (NCCN). NCCN Guidelines version 5. 2020, hepatobiliary cancers. Available from: https://www.nccn.org/professionals/physician_gls/pdf/hepatobiliary_blocks.pdf
10. Marrero J.A., Kulik L.M., Sirlin C.B., Zhu A.X., Finn R.S., Abecassis M.M., Roberts L.R., Heimbach J.K. Diagnosis, staging, and management of hepatocellular carcinoma: 2018 practice guidance by the American Association for the Study of Liver Diseases. *Hepatology.* 2018; 68 (2): 723–750. https://doi.org/10.1002/hep.29913. PMID: 29624699
11. CT/MRI LI-RADS® v2018 https://www.acr.org/Clinical-Resources/Reporting-and-Data-Systems/LI-RADS.
12. Motosugi U., Bannas P., Sano K., Reeder S.B. Hepatobiliary MR contrast agents in hypovascular hepatocellular carcinoma. *J. Magn. Reson. Imaging.* 2014; 41 (2): 251–265. https://doi.org/10.1002/jmri.24712
13. Kudo M., Matsui O., Izumi N., Iijima H., Kadoya M., Imai Y., Okusaka T., Miyayama S., Tsuchiya K., Ueshima K., Hiraoka A., Ikeda M., Ogasawara S., Yamashita T., Minami T., Yamakado K.; Liver Cancer Study Group of Japan. JSH consensus-based clinical practice guidelines for the management of hepatocellular carcinoma: 2014 update by the Liver Cancer Study Group of Japan. *Liver Cancer.* 2014; 3 (3–4): 458–468. https://doi.org/10.1159/000343875. PMID: 26280007. PMCID: PMC4531423
14. Korean Liver Cancer Association (KLCA); National Cancer Center (NCC), Goyang, Korea. 2018 Korean Liver Cancer Association-National Cancer Center Korea practice guidelines for the management of hepatocellular carcinoma. *Korean J. Radiol.* 2019; 20 (7): 1042–1113. https://doi.org/10.3348/kjr.2019.0140. PMID: 31270974; PMCID: PMC6609431
15. *Ministerstvo zdravoohraneniya Rossijskoj Federacii. Klinicheskie rekomendacii. Rak pecheni (pechenochno-kletochnyj*) [Ministry of Health of the Russian Federation. Clinical guidelines. Liver cancer (hepatocellular)]. 2020. http://cr.rosminzdrav.ru/#!/recomend/709. (In Russian)
16. Hanna R.F., Miloushev V.Z., Tang A., Finklestone L.A., Brejt S.Z., Sandhu R.S., Santillan C.S., Wolfson T., Gamst A., Sirlin C.B. Comparative 13-year meta-analysis of the sensitivity and positive predictive value of ultrasound, CT, and MRI for detecting hepatocellular carcinoma. *Abdom. Radiol.* 2016; 41 (1): 71–90. https://doi.org/10.1007/s00261-015-0592-8
17. An C., Lee C.H., Byun J.H., Lee M.H., Jeong W.K., Choi S.H., Kim D.Y., Lim Y.S., Kim Y.S., Kim J.H., Choi M.S., Kim M.J. Intraindividual comparison between gadoxetate-enhanced magnetic resonance imaging and dynamic computed tomography for characterizing focal hepatic lesions: a multicenter, multireader study. *Korean J. Radiol.* 2019; 20 (12): 1616–1626. https://doi.org/10.3348/kjr.2019.0363. PMID: 31854149. PMCID: PMC6923212
18. Choi S.H., Lee S.S., Kim S.Y., Park S.H., Park S.H., Kim K.M., Hong S.M., Yu E., Lee M.G. Intrahepatic cholangiocarcinoma in patients with cirrhosis: differentiation from hepatocellular carcinoma by using gadoxetic acid-enhanced MR imaging and dynamic CT. *Radiology.* 2017; 282 (3): 771–781. https://doi.org/10.1148/radiol.2016160639
19. Sciarra A., Schmidt S., Pellegrinelli A., Maggioni M., Dondossola D., Pasquier J., Cigala C., Tosi D., Halkic N., Bulfamante G., Viale G., Bosari S., Balabaud C., Bioulac-Sage P., Sempoux C. OATPB1/B3 and MRP3 expression in hepatocellular adenoma predicts Gd-EOB-DTPA uptake and correlates with risk of malignancy. *Liver Int.* 2019; 39 (1): 158–167. https://doi.org/10.1111/liv.13964. PMID: 30218633
20. Semaan S., ViettiVioli N., Lewis S., Chatterji M., Song C., Besa C., Babb J.S., Fiel M.I., Schwartz M., Thung S., Sirlin C.B., Taouli B. Hepatocellular carcinoma detection in liver cirrhosis: diagnostic performance of contrast-enhanced CT vs. MRI with extracellular contrast vs. gadoxetic acid. *Eur. Radiol.* 2020; 30 (2): 1020–1030. https://doi.org/10.1007/s00330-019-06458-4. PMID: 31673837
21. Renzulli M., Biselli M., Brocchi S., Granito A., Vasuri F., Tovoli F., Sessagesimi E., Piscaglia F., D'Errico A., Bolondi L., Golfieri R. New hallmark of hepatocellular carcinoma, early hepatocellular carcinoma and high-grade dysplastic nodules on Gd-EOB-DTPA MRI in patients with cirrhosis: a new diagnostic algorithm. *Gut.* 2018; 67 (9): 1674–1682. https://doi.org/10.1136/gutjnl-2017-315384. PMID: 29437912.
22. Sommer W.H., Sourbron S., Huppertz A., Ingrisch M., Reiser M.F., Zech C.J. Contrast agents as a biological marker in magnetic resonance imaging of the liver: conventional and new approaches. *Abdom. Imaging.* 2012; 37 (2): 164–179. https://doi.org/10.1007/s00261-011-9734-9
23. Yoneda N., Matsui O., Kitao A., Kita R., Kozaka K., Koda W., Kobayashi S., Gabata T., Ikeda H., Sato Y., Nakanuma Y. Hepatocyte transporter expression in FNH and FNH-like nodule: correlation with signal intensity on gadoxetic acid enhanced magnetic resonance images. *Jpn J. Radiol.* 2012; 30 (6): 499–508. https://doi.org/10.1007/s11604-012-0085-4
24. Van Beers B.E., Pastor C.M., Hussain H.K. Primovist, Eovist: what to expect? *J. Hepatol.* 2012; 57 (2): 421–429. https://doi.org/10.1016/j.jhep.2012.01.031. PMID: 22504332.
25. Wong F., Reddy K.R., O'Leary J.G., Tandon P., Biggins S.W., Garcia-Tsao G., Maliakkal B.J., Lai J.C., Fallon M.B., Vargas H.E., Subramanian R., Thuluvath P.J., Kamath P.S., Thacker L., Bajaj J.S. Impact of chronic kidney disease on outcomes in cirrhosis. *Liver Transpl.* 2019; 25 (6): 870–880. https://doi.org/10.1002/lt.25454. PMID: 30908855
26. *Instrukciya po medicinskomu primeneniyu preparata Primovist®, versiya ot 14.02.2020* [Instructions for medical use of the drug Primovist®, version from 14.02.2020]; according to the GRLS website, available at the link http://grls.rosminzdrav.ru/ [access date: 18.11.2020]. (In Russian)
27. Llovet J.M., Bru C., Bruix J. Prognosis of hepatocellular carcinoma: the BCLC staging classification. *Semin. Liver Dis.* 1999; 19 (3): 329–338. https://doi.org/10.1055/s-2007-1007122.
28. EASL Clinical Practice Guidelines: Management of hepatocellular carcinoma. https://easl.eu/wp-content/uploads/2018/10/EASL-CPG-Management-of-hepatocellular-carcinoma-pdf

29. Lim K.C., Chow P.K., Allen J.C. Microvascular invasion is a better predictor of tumor recurrence and overall survival following surgical resection for hepatocellular carcinoma compared to the Milan criteria. *Ann. Surg.* 2011; 254 (1): 108–113. https://doi.org/10.1097/SLA.0b013e31821ad884
30. Min J.H., Kim Y.K., Lim S., Jeong W.K., Choi D., Lee W.J. Prediction of microvascular invasion of hepatocellular carcinomas with gadoxetic acid-enhanced MR imaging: impact of intra-tumoral fat detected on chemical-shift images. *Eur. J. Radiol.* 2015; 84 (6): 1036–1043. https://doi.org/10.1016/j.ejrad.2015.03.002
31. Cuccurullo V., Di Stasio G.D., Mazzarella G., Cascini G.L. Microvascular invasion in HCC: the molecular imaging perspective. *Contrast Media Mol. Imaging.* 2018; 2018: 9487938. https://doi.org/10.1155/2018/9487938. PMID: 30402046. PMCID: PMC6193341
32. Shin S.K., Kim Y.S., Choi S.J., Shim Y.S., Jung D.H., Kwon O.S., Choi D.J., Kim J.H. Characterization of small (⩽3cm) hepatic lesions with atypical enhancement feature and hypointensity in hepatobiliary phase of gadoxetic acid-enhanced MRI in cirrhosis: a STARD-compliant article. *Medicine (Baltimore).* 2017; 96 (29): e7278. https://doi.org/10.1097/MD.0000000000007278. PMID: 28723741; PMCID: PMC5521881
33. Kim A.Y., Sinn D.H., Jeong W.K., Kim Y.K., Kang T.W., Ha S.Y., Park C.K., Choi G.S., Kim J.M., Kwon C.H.D., Joh J.W., Kim M.J., Sohn I., Jung S.H., Paik S.W., Lee W.J. Hepatobiliary MRI as novel selection criteria in liver transplantation for hepatocellular carcinoma. *J. Hepatol.* 2018; 68 (6): 1144–1152. https://doi.org/10.1016/j.jhep.2018.01.024. PMID: 29410377
34. Lee S., Kim S.H., Lee J.E., Sinn D.H., Park C.K. Preoperative gadoxetic acid-enhanced MRI for predicting microvascular invasion in patients with single hepatocellular carcinoma. *J. Hepatol.* 2017; 67 (3): 526–534. https://doi.org/10.1016/j.jhep.2017.04.024. PMID: 28483680
35. Wei H., Jiang H., Zheng T., Zhang Z., Yang C., Ye Z., Duan T., Song B. LI-RADS category 5 hepatocellular carcinoma: preoperative gadoxetic acid-enhanced MRI for early recurrence risk stratification after curative resection. *Eur. Radiol.* 2020. https://doi.org/10.1007/s00330-020-07303-9. Epub ahead of print. PMID: 33001306
36. Lencioni R., Llovet J.M. Modified RECIST (mRECIST) assessment for hepatocellular carcinoma. Seminars in liver disease. *Thieme Med. Publ.* 2010; 1 (30): 52–60. http://dx.doi.org/10.1055/s-0030-1247132.ISSN 0272-8087
37. Kim K.A., Kim M.J., Choi J.Y., Park M.S., Lim J.S., Chung Y.E., Kim K.W. Detection of recurrent hepatocellular carcinoma on post-operative surveillance: comparison of MDCT and gadoxetic acid-enhanced MRI. *Abdom. Imaging.* 2014; 39 (2): 291–299. https://doi.org/10.1007/s00261-013-0064-y. PMID: 24384804
38. Wang W., Yang C., Zhu K., Yang L., Ding Y., Luo R., Zhu S., Chen C., Sun W., Zeng M., Rao S.X. Recurrence after curative resection of hepatitis B virus-related hepatocellular carcinoma: diagnostic algorithms on gadoxetic acid-enhanced magnetic resonance imaging. *Liver Transpl.* 2020; 26 (6): 751–763. https://doi.org/10.1002/lt.25713. PMID: 31901208
39. Imai Y., Katayama K., Hori M., Yakushijin T., Fujimoto K., Itoh T., Igura T., Sakakibara M., Takamura M., Tsurusaki M., Takahashi H., Nakanishi K., Usuki N., Tsuji K., Ohashi H., Kim T., Takehara T., Murakami T. Prospective comparison of Gd-EOB-DTPA-enhanced MRI with dynamic CT for detecting recurrence of HCC after radiofrequency ablation. *Liver Cancer.* 2017; 6 (4): 349–359. https://doi.org/10.1159/000481416. Erratum in: Liver Cancer. 2018; 7 (3): 294. PMID: 29234638; PMCID: PMC5704682
40. Zech C.J., Ba-Ssalamah A., Berg T., Chandarana H., Chau G.Y., Grazioli L., Kim M.J., Lee J.M., Merkle E.M., Murakami T., Ricke J., B Sirlin C., Song B., Taouli B., Yoshimitsu K., Koh D.M. Consensus report from the 8th International Forum for Liver Magnetic Resonance Imaging. *Eur. Radiol.* 2020; 30 (1): 370–382. https://doi.org/10.1007/s00330-019-06369-4. PMID: 31385048; PMCID: PMC6890618

Сведения об авторах [Authors info]

Кармазановский Григорий Григорьевич – доктор мед. наук, профессор, член-корр. РАН, заведующий отделением рентгенологии и магнитно-резонансных исследований с кабинетом ультразвуковой диагностики ФГБУ “НМИЦ хирургии им. А.В. Вишневского” Минздрава России; профессор кафедры лучевой диагностики и терапии медико-биологического факультета ФГБОУ ВО “РНИМУ им. Н.И. Пирогова” Минздрава России. https://orcid.org/0000-0002-9357-0998. E-mail: karmazanovsky@ixv.ru

Шантаревич Мария Юрьевна – аспирант ФГБУ “НМИЦ хирургии им. А.В. Вишневского” Минздрава России. https://orcid.org/0000-0002-4518-4451. E-mail: shantarevichm@list.ru

Для корреспонденции*: Кармазановский Григорий Григорьевич – 117997, г. Москва, ул. Большая Серпуховская, д. 27. НМИЦ хирургии им. А.В. Вишневского Минздрава России. E-mail: karmazanovsky@ixv.ru

Grigory G. Karmazanovsky – Doct. of Sci. (Med.), Professor, Corresponding Member of the Russian Academy of Sciences, Head of the Radiology Department of the Vishnevsky National Medical Research Center of Surgery of the Ministry of Health of the Russian Federation; Professor of the Radiology Department of the Pirogov Russian National Research Medical University of the Ministry of Health of the Russian Federation. https://orcid.org/0000-0002-9357-0998. E-mail: karmazanovsky@ixv.ru

Mariia Yu. Shantarevich – Graduate Student of the Vishnevsky National Medical Research Center of Surgery of the Ministry of Health of the Russian Federation. https://orcid.org/0000-0002-4518-4451. E-mail: shantarevichm@list.ru

For correspondence*: Grigory G. Karmazanovsky – 27, Bolshaya Serpukhovskaya str., Moscow, 117997, Russian Federation. A.V. Vishnevsky National Medical Research Center of Surgery. E-mail: karmazanovsky@ixv.ru

Статья поступила в редакцию журнала 20.11.2020.
Received 20 November 2020.

Принята к публикации 17.12.2020.
Accepted for publication 17 December 2020.