Повреждение протока поджелудочной железы при остром некротическом панкреатите и его последствия
Pancreatic duct disruption in acute necrotizing pancreatitis and its consequences

ISSN 1995-5464 (Print); ISSN 2408-9524 (Online)
https://doi.org/10.16931/1995-5464.2021-2-39-49

Факторы риска формирования наружных и внутренних панкреатических свищей после панкреонекроза

Котельникова Л.П.[1], Плаксин С.А.[1], Бурнышев И.Г.[2], Трушников Д.В.[2]*

[1] *ФГБОУ ВО "Пермский государственный медицинский университет им. академика Е.А. Вагнера" Министерства здравоохранения РФ, 61400, г. Пермь, ул. Петропавловская, д. 26, Российская Федерация*

[2] *ГБУЗ ПК "Пермская краевая клиническая больница", 614000, г. Пермь, ул. Куйбышева, д. 43, Российская Федерация*

Цель. Изучить исходы панкреонекроза в зависимости от глубины, локализации повреждения ткани поджелудочной железы, определить основные факторы риска развития наружных и внутренних панкреатических свищей.

Материал и методы. Анализировали отдаленные результаты лечения 81 больного панкреонекрозом. Лечение в клинике на этапе острого панкреатита проходили 53 пациента, в других лечебных учреждениях – 28 больных. Алгоритм обследования включал КТ с контрастированием, фистулографию, МРПХГ и (или) ЭРХПГ. Влияние различных факторов на развитие псевдокист и панкреатических свищей изучено с помощью коэффициента корреляции Спирмана.

Результаты. Признаки повреждения протока железы выявлены у 19 (36%) из 53 больных: у 9 диагностированы псевдокисты, у 10 сохранялись наружные панкреатические свищи. Суточный дебит панкреатического сока (α-амилаза >20950 ед/л) составлял 300–350 мл. Вмешательства (миниинвазивные, открытые) выполнены 10 (52,6%) больным. Коэффициент корреляции наружных панкреатических свищей с глубиной некроза железы составил 0,46 (p = 0,00005), с КТ-индексом Balthazar – 0,05 (p = 0,63), с локализацией некроза в перешейке – 0,31 (p = 0,006), с объемом отделяемого по дренажу – 0,55 (p = 0,000001), с активностью α-амилазы жидкости – 0,53 (p = 0,000002). Выявлена достоверная положительная корреляция медиастинальных панкреатогенных кист с псевдокистами по задней поверхности железы (r = 0,7, p = 0,003), плевральным выпотом с высокой активностью α-амилазы (r = 0,87, p = 0,0005) и алкогольной этиологией острого панкреатита (r = 0,75, p = 0,002).

Заключение. Факторами риска наружных панкреатических свищей, резистентных к консервативному лечению, являются глубокий некроз, особенно в области перешейка поджелудочной железы, дебит отделяемого по дренажу >150 мл с активностью α-амилазы >1000 ед/л. Фактором риска развития внутренних панкреатических свищей с проникновением в средостение является локализация псевдокист по задней поверхности поджелудочной железы в области тела и хвоста.

Ключевые слова: *поджелудочная железа, проток поджелудочной железы, острый панкреатит, панкреонекроз, факторы риска, предикторы, панкреатический свищ, псевдокиста, медиастинальная панкреатогенная киста*

Ссылка для цитирования: Котельникова Л.П., Плаксин С.А., Бурнышев И.Г., Трушников Д.В. Факторы риска формирования наружных и внутренних панкреатических свищей после панкреонекроза. *Анналы хирургической гепатологии.* 2021; 26 (2): 39–49. https://doi.org/10.16931/1995-5464.2021-2-39-49.

Авторы заявляют об отсутствии конфликта интересов.

Predictors for external and internal pancreatic fistulas after pancreatic necrosis

Kotelnikova L.P.[1], Plaksin S.A.[1], Burnyshev I.G.[2], Trushnikov D.V.[2]*

[1] *Vagner Perm State Medical University; 26, Petropavlovskay str., Perm, 61400, Russian Federation*

[2] *Perm Regional Clinical Hospital; 43, Kuibyshev str., Perm, 614000, Russian Federation*

Aim. To analyze the outcomes of pancreatic necrosis depending on the depth and localization of damage to the pancreatic tissue, to determine the main risk factors for the development of external and internal pancreatic fistulas.
Materials and methods. The analysis of long-term results of treatment of pancreatic necrosis in 81 patients was carried out: 53 patients were treated at the stage of acute pancreatitis in our clinic, 28 – in other medical institutions. The algorithm of the survey included a CT scan with contrast enhancement, fistulography, MRI-pancreatocholangiography and/or endoscopic retrograde cholangiopancreatography. The influence of various factors on the development of pseudocysts and pancreatic fistulas was estimated using the Spearman correlation coefficient.
Results. Signs of damage to the pancreatic duct were detected in 19 (36%) of 53 patients: 9 were diagnosed with pseudocysts, 10 had external pancreatic fistulas. The daily flow rate of pancreatic juice (α-amylase activity >20950 u/l) was 300–350 ml. Interventions (minimally invasive, open surgery) required 10 patients (52.6%). The correlation coefficient of external pancreatic fistulas with the depth of pancreatic necrosis was 0.46 ($p = 0.00005$), the CT severity index according to Balthazar – 0.05 ($p = 0.63$), the localization of necrosis in the neck – 0.31 ($p = 0.006$), the amount of drainage discharge – 0.55 ($p = 0.000001$), the activity of α-amylase fluid – 0.53 ($p = 0.000002$). There was a significant positive correlation of mediastinal pancreatogenic cysts with pseudocysts located on the posterior surface of the pancreas ($r = 0.7$; p = 0.003), pleural effusion with high activity of α-amylase ($r = 0.87$, $p = 0.0005$) and alcoholic etiology of acute pancreatitis ($r = 0.75$, $p = 0.002$).
Conclusion. Predictors of resistant to conservative treatment external pancreatic fistulas are deep necrosis, especially in the area of the neck of the pancreas, the discharge flow rate through the drainage is more than 150 ml with an α-amylase activity of more than 1000 u/l. A risk factor for the development of internal pancreatic fistulas with penetration into the mediastinum is the localization of pseudocysts on the posterior surface of the pancreas in the body and tail area.

Keywords: *pancreas, pancreatic duct, acute pancreatitis, pancreatic necrosis, risk factors, predictors, pancreatic fistula, pseudocyst, mediastinal pancreatogenic cyst.*
For citation: Kotelnikova L.P., Plaksin S.A., Burnyshev I.G., Trushnikov D.V. Predictors for external and internal pancreatic fistulas after pancreatic necrosis. *Annaly khirurgicheskoy gepatologii = Annals of HPB surgery*. 2021; 26 (2): 39–49. (In Russian). https://doi.org/10.16931/1995-5464.2021-2-39-49.
The authors declare that there is no conflict of interest.

Введение

В РФ послеоперационная летальность при тяжелом остром деструктивном панкреатите (ОДП) уменьшилась с 22% в 2000 г. до 15,4% в 2017-м, что связано с изменением хирургической тактики в последние десятилетия [1]. При асептическом панкреонекрозе (ПН) лечение начинают с интенсивной терапии, а при инфицированном – выполняют оперативные вмешательства, в основном миниинвазивные [2, 3]. Перенесенный ОДП редко заканчивается полным выздоровлением. У выживших пациентов развивается фиброз поджелудочной железы (ПЖ), формируются наружные и внутренние панкреатические свищи (ПС), псевдокисты (ПК), недостаточность функций органа, требующие различных видов дополнительного лечения – консервативного, эндоскопического или хирургического – и значительно ухудшающие качество жизни. Частота развития псевдокист в исходе ПН варьирует от 9 до 30%, наружных и внутренних фистул – от 5 до 50% [4–7]. Большинство наружных ПС закрывается в результате консервативного лечения или эндоскопического стентирования [8–10]. В то же время некоторые из них могут функционировать месяцами и даже годами. Хирургическое лечение длительно существующих ПС с большим дебитом остается трудной для хирургов задачей, сопровождается большим числом послеоперационных осложнений и летальных исходов [5, 9, 10].

К внутренним ПС относят панкреатогенный асцит, панкреатикоплевральные фистулы и псевдокисты ПЖ, которые в 0,4% наблюдений проникают в средостение и могут приводить к развитию тяжелых, угрожающих жизни осложнений. Диагностика и лечение внутренних ПС остаются предметом дискуссий. Для их обнаружения применяют ЭРХПГ, КТ, в последнее время – МР-панкреатикохолангиографию (МРПХГ). Хирургическая тактика также варьирует от консервативного лечения до открытых резекций ПЖ и дренирующих протоковую систему операций [9–11]. Исходы ОДП зависят от многих факторов – тяжести заболевания, формы ПН, его глубины, локализации, конфигурации, степени повреждения протока ПЖ (ППЖ) [12–14]. В то же время основные факторы риска формирования наружных и внутренних ПС не определены. Прогнозирование исходов ПН позволит оптимизировать лечение и уменьшить число пациентов, которым требуется повторное открытое хирургическое вмешательство.

Цель исследования – изучить исходы ПН в зависимости от глубины, локализации повреждения ткани ПЖ и определить основные факторы риска развития наружных и внутренних панкреатических свищей.

Материал и методы

Проведен ретроспективный анализ историй болезни 103 пациентов Пермской краевой клинической больницы (ПККБ), проходивших ле-

чение по поводу тяжелого ОДП с 2010 по 2020 г. Тяжесть состояния при поступлении по шкале APACHE варьировала от 10 до 23 (медиана 17), по шкале SOFA – от 0 до 19 (медиана 10,5). В результате клинических, лабораторно-инструментальных исследований у 42 (41%) был диагностирован асептический ПН (АПН), у 61 (59%) – инфицированный (ИПН). Для определения глубины и локализации ПН выполняли КТ с болюсным контрастным усилением. Треть пациентов с АПН (n = 14) удалось излечить консервативно. Остальные 89 больных – 28 с АПН и 61 с ИПН – были оперированы в разные сроки с момента заболевания с использованием миниинвазивных методов и традиционных открытых операций, при этом 37 (41%) из них – два и более раз. Послеоперационная летальность составила 17,97% (n = 16). При выписке из стационара по клиническим данным, результатам УЗИ и (или) КТ оценивали наличие ПС и формирующихся псевдокист ПЖ.

Больных осматривали в поликлинике ПККБ 1 раз в 6 мес. За 1 год 7 больных умерли от причин, не связанных с заболеванием ПЖ. Удалось проследить результаты лечения у 53 (80,3%) человек: у 13 пациентов после АПН и у 40 – после ИПН. Изучали наличие и характер жалоб, проводили рутинные лабораторные исследования крови, УЗИ и КТ органов брюшной полости. При наличии жалоб, выявлении псевдокист и наружных ПС пациентов повторно госпитализировали для дополнительного лечения.

Кроме того, за последние 10 лет в ПККБ обследовано и подвергнуто лечению 28 больных с наружными ПС (n = 22) и медиастинальными панкреатогенными кистами (n = 6), которые ранее перенесли ПН и на том этапе проходили лечение в других клиниках. Возраст пациентов варьировал от 18 до 62 лет (медиана 45,5 лет). Мужчин было 19, женщин – 9. Алгоритм обследования включал фистулографию при наружных ПС, КТ с болюсным контрастным усилением, МРПХГ и (или) ЭРХПГ.

Результаты были обработаны при помощи пакета программ Statistica 6.0 Microsoft. Для описания полученных количественных признаков использовали среднюю арифметическую, ошибку репрезентативности средней арифметической (M ± m) и медиану. Влияние различных факторов риска на развитие наружных и внутренних ПС после оперативного вмешательства по поводу ИПН изучено с помощью определения рангового коэффициента корреляции R Спирмана, который считали достоверным при $p < 0,05$.

Результаты

Из 53 выписанных после перенесенного ПН и наблюдавшихся пациентов у 19 (36%) через год были выявлены псевдокисты (n = 9) или панкреатические свищи (n = 10). Размеры псевдокист ПЖ варьировали от 3 до 10 см. В 3 наблюдениях размер не превышал 3–4 см, жалоб и осложнений не было. Пациенты получали консервативное лечение. На этапе ОП у этих больных при КТ диагностировали деструкцию ткани глубиной до 20% в области хвоста (n = 2) и тела (n = 1) ПЖ. Вмешательства были проведены 6 больным при симптоматических ПК. Двум больным в связи с клиническими и лабораторными признаками инфицирования выполнено наружное дренирование из мини-доступа с удалением секвестров, 2 (ПК 5 см в головке ПЖ, α-амилаза 14620 и 21500 ед/л, болевой синдром) – формирование цистодуодено- или продольного панкреатоеюноанастомоза, еще 2 больным (ПК тела и хвоста ПЖ 8 и 10 см с расширением ППЖ) – формирование эндоскопического цистогастроанастомоза под контролем эндоУЗИ (стент double pig-tail 10 Fr – 6 см).

Наружные ПС, образовавшиеся после хирургического лечения по поводу ОДП и функционировавшие к моменту выписки из стационара с дебитом 50–350 мл, наблюдали у 10 (19%) из 53 пациентов. Через 2–3 мес у 6 пациентов наружный ПС самостоятельно закрылся, при этом в 2 наблюдениях образовались кисты головки ПЖ небольших размеров (2–3 см), которые не потребовали дополнительного инвазивного вмешательства. На этапе ОП у этих пациентов деструкция ткани ПЖ локализовалась в головке (n = 2), теле (n = 2) и хвосте (n = 2) с глубиной поражения до 50%, по поводу чего они были оперированы миниинвазивными (n = 3) и открытыми способами (n = 3).

У 4 пациентов сохранялся стойкий наружный ПС с ежедневным выделением 300–350 мл панкреатического сока (α-амилаза 20950–332600 ед/л). По данным КТ с болюсным усилением на этапе лечения ОП в 3 наблюдениях зона ПН располагалась в области перешейка по передней поверхности, в 1 – в проекции тела с глубиной ⩾50% (рис. 1).

После оперативного вмешательства по поводу ИПН у этих пациентов уже в раннем послеоперационном периоде отмечено значительное количество отделяемого (150–1000 мл) по дренажу из сальниковой сумки и (или) забрюшинному дренажу с активностью α-амилазы 1200–13800 ед/л.

Показанием к оперативному вмешательству при наружных ПС в исходе ПН считали клинические и КТ-признаки полного перерыва ППЖ, большой дебит по панкреатической фистуле (>150 мл), наличие расширения и (или) стриктур ППЖ, смешанные (поджелудочно-толстокишечные, панкреатикобилиарные) ПС, неэффективность других видов лечения. Трем больным сформирован концевой панкреатоеюноанасто-

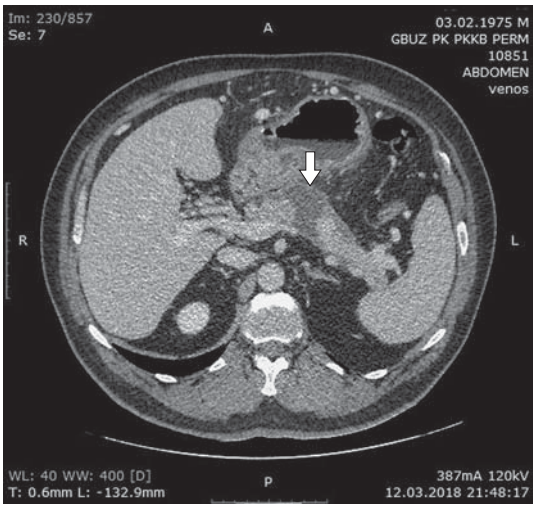

Рис. 1. Компьютерная томограмма. Панкреонекроз, состояние после дренирования сальниковой сумки. Исследование перед выпиской. В области тела ПЖ некроз ткани на всю толщину паренхимы (указан стрелкой), протяженность дефекта ППЖ 2 см.

Fig. 1. CT-scan. Pancreatic necrosis. Examination after draining the lesser sac before discharge. In the area of the pancreatic body there is necrosis for the entire thickness of the pancreas with a main pancreatic duct defect and diastasis of its ends 2 cm (arrow).

моз оригинальным способом [15], 1 больному выполнена дистальная резекция ПЖ и спленэктомия.

Таким образом, признаки повреждения ППЖ в течение года после перенесенного ОДП обнаружены у 19 (36%) из 53 обследованных больных, о чем свидетельствовало наличие псевдокист и наружных ПС.

После проведения статистической обработки данных установлено отсутствие зависимости формирования стойкого наружного ПС от пола, возраста, тяжести состояния пациента на этапе ОП по шкалам APACHE, SOFA, активности α-амилазы крови и мочи, а также КТ-индекса тяжести ОП по шкале Balthazar. Выявлена слабая положительная корреляция с формой ПН – наружные ПС чаще обнаруживали, если ИПН диагностировали при поступлении, а не после лечения АПН (таблица).

Предикторами формирования наружных свищей ПЖ, которые не закрывались в результате интенсивной консервативной терапии, оказались локализация зоны некроза в области перешейка с его глубиной ≥50%, большой дебит отделяемого по контрольному дренажу из сальниковой сумки или забрюшинному дренажу (>150 мл) с высокой активностью α-амилазы (>1000 ед/л).

Из 28 больных, которые по поводу ОДП проходили лечение в других лечебных учреждениях, у 22 были диагностированы наружные и у 6 – внутренние панкреатические свищи ПЖ.

Таблица. Факторы риска формирования наружного ПС

Table. Predictors for external pancreatic fistulas

Фактор	R	*p*
Тяжесть состояния по Balthazar*	0,05	0,63
Возраст	0,08	0,46
Пол	0,09	0,41
Тяжесть состояния по APACHE 2*	0,09	0,41
Тяжесть состояния по SOFA*	0,12	0,32
Активность α-амилазы в крови	0,16	0,38
Активность α-амилазы в моче	0,18	0,32
Форма ПН* (асептический, инфицированный)	0,3	0,008
Локализация ПН в перешейке ПЖ	0,31	0,006
Глубина ПН	0,46	0,00005
Объем отделяемого по дренажу за сутки	0,55	0,000001
Активность α-амилазы в отделяемом по дренажу	0,53	0,000002

Примечание: * – при поступлении.

Пациенты с наружными ПС были многократно оперированы по поводу гнойных осложнений ОДП. Им выполняли дренирование сальниковой сумки, некрсеквестрэктомию с бурсостомией или наружное дренирование нагноившихся кист ПЖ. У 2 пациентов во время операции был обнаружен дефект ППЖ на 1/2 диаметра в области перешейка, дистальную часть протока удалось дренировать полихлорвиниловой трубкой.

Лечение 22 больных с наружными панкреатическими свищами начинали с консервативной терапии. Вводили октреотид, назначали ингибиторы протонной помпы, спазмолитики, НПВС, в результате чего у 12 (54,5%) пациентов наружные ПС с умеренным дебитом 30–200 мл в сроки от 1 до 6,6 мес закрылись. Через 2–3 мес у этих больных появилась характерная для хронического панкреатита боль, связанная с приемом пищи, а при КТ органов брюшной полости были обнаружены псевдокисты 5–14 см, сообщающиеся с протоковой системой ПЖ. Пяти пациентам выполнено видеоэндоскопическое дренирование кист тела и хвоста ПЖ с использованием стента double pig-tail 10 Fr – 6 см. Остальные 7 были оперированы, сформирован цистоеюноанастомоз (n = 3) или панкреатоеюноанастомоз на выключенной по Ру петле тощей кишки (n = 4).

Несмотря на адекватное и продолжительное (1–36 мес) консервативное лечение, у 10 (45,5%) пациентов наружные ПС не закрылись. Они рецидивировали или трансформировались в смешанные свищи. Количество отделяемого по свищу варьировало от 50 до 1000 мл, что зависело от локализации и величины дефекта ППЖ, пищевого режима, проводимой медикаментоз-

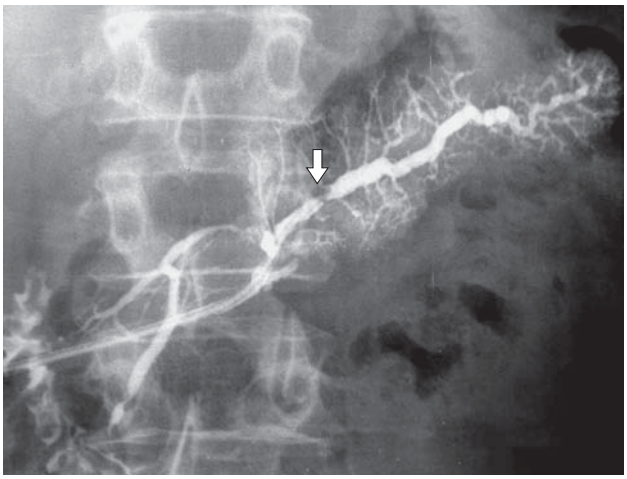

Рис. 2. Фистулограмма. Панкреонекроз. Контрастный препарат попадает в ППЖ через дефект в области перешейка. Расширение ППЖ 3–4 мм.

Fig. 2. Fistulogram. Pancreatic necrosis. The contrast agent enters the main pancreatic duct through a defect in the neck. Expansion of the pancreatic ductis 3–4 mm.

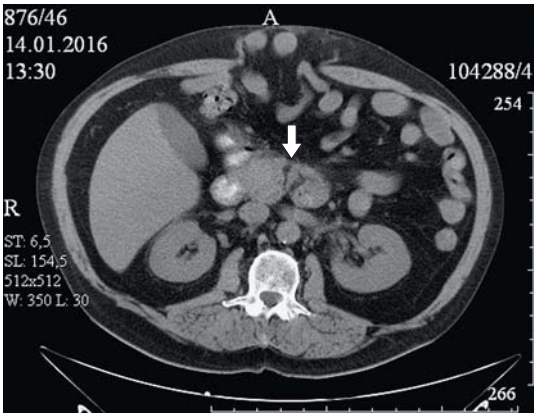

Рис. 3. Компьютерная томограмма. Панкреонекроз, наружный панкреатический свищ. Свищевой ход от кожи до перешейка ПЖ, в котором виден дефект ткани на всю толщину паренхимы (указан стрелкой). Парапанкреатическая клетчатка не изменена.

Fig. 3. CT scan. Pancreatic necrosis. External pancreatic fistula. There is a fistula from the skin to the pancreatic neck, where there is a tissue defect for its entire thickness (arrow). Parapancreatic fiber is not changed.

ной терапии. Наружный ПС с дебитом панкреатического сока 400–1000 мл сформировался у 4 больных, 100–400 мл – у 5 и <100 мл – у 1 пациента. В среднем объем панкреатического сока по наружному ПС составил 422,2 ± 360,7 мл до консервативного лечения и 477,8 ± 390,6 мл – после него. У одного пациента сформировался смешанный поджелудочно-толстокишечный свищ. Несмотря на значительный сброс по ПС и длительное его существование, питание больных значительно не страдало, выраженной анемии и гипопротеинемии у них не обнаружено. Активность α-амилазы крови варьировала от 95 до 800 ед/л (медиана 177 ед/л) при норме 220 ед/л, α-амилазы мочи – от 110 до 2100 ед/л (медиана 1133 ед/л) при норме до 1000 ед/л. Уровень эластазы-1 кала у большинства больных (61,9%) составил 100–200 мкг/г, что соответствовало средней степени экзокринной недостаточности ПЖ. Лишь у 1 пациента эластаза-1 была <100 мкг/г. У остальных экзокринная функция ПЖ была в норме. Высокая активность α-амилазы (медиана 32700 ед/л) в отделяемом из наружного ПС и фистулография подтверждали связь свищевого хода с протоковой системой ПЖ (рис. 2). При КТ органов брюшной полости у всех 10 пациентов с функционирующими наружными ПС обнаружены фиброзные изменения ткани ПЖ в области дефекта ППЖ, где нативная плотность ткани составляла 40–60 HU. Плотность ПЖ в других отделах варьировала от 20 до 60 HU, отмечали чередование участков уплотнения и разрежения. Диаметр ППЖ варьировал от 2 до 8 мм (средний 3,7 ± 2,3 мм). Дефект ПЖ с полным перерывом ППЖ у 4 пациентов был обнаружен на уровне перешейка, у 4 – заподозрен на уровне тела, у двух – не найден (рис. 3). Легочно-плевральных осложнений у пациентов с наружными ПС не обнаружено.

При наличии наружного ПС и полном перерыве ППЖ в области перешейка при сохранной паренхиме дистального отдела ПЖ 4 пациентам сформирован концевой дистальный инвагинационный панкретоеюноанастомоз на выключенной по Ру петле тощей кишки оригинальным способом [15]. При сохранной задней стенке ППЖ и наличии его дефекта в перешейке ($n = 1$) или теле ПЖ ($n = 4$), участков сужения и расширения протока 5 больным был сформирован продольный панкреатоеюноанастомоз на выключенной по Ру петле тощей кишки. Одному пациенту с локализацией дефекта ППЖ в зоне фиброзно-измененного хвоста ПЖ в сочетании ПС со свищом поперечной ободочной кишки выполнены дистальная резекция ПЖ, спленэктомия, ушивание дефекта толстой кишки.

Таким образом, у всех 22 больных с наружными ПС консервативная терапия была неэффективной, временное закрытие наружного ПС сопровождалось образованием псевдокист ПЖ, что в дальнейшем потребовало проведения хирургического лечения. Вероятно, неэффективность консервативного лечения была обусловлена наличием функционирующей паренхимы ПЖ, расположенной дистальнее повреждения ППЖ.

У 6 пациентов, поступивших с псевдокистами ПЖ, которые проникали в средостение, кроме жалоб на боль в верхних отделах живота отмечены одышка, затруднение дыхания, а у 1 – дисфагия. Четыре пациента поступили в торакальное отделение и 2 – в хирургическое отделение через 4–5 мес после консервативного лечения по

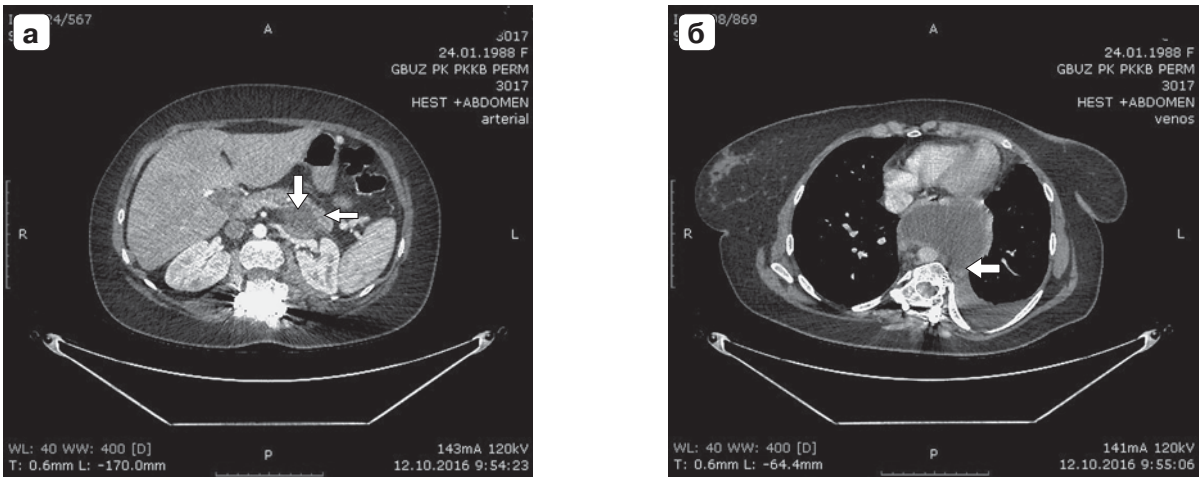

Рис. 4. Компьютерная томограмма, артериальная фаза. Панкреонекроз, псевдокиста ПЖ, панкреатикоплевральный свищ: **а** – псевдокиста по задней поверхности тела и хвоста ПЖ 52 × 48 мм (указана стрелкой), ППЖ дистальнее псевдокисты в зоне хвоста расширен (указан тонкой стрелкой); **б** – распространение кисты задней поверхности ПЖ в заднее средостение, панкреатикоплевральный свищ слева (указан стрелкой).

Fig. 4. CT scan. Arterial phase. Pancreatic necrosis, pancreatic pseudocyst, pancreaticopleural fistula: **a** – on the back surface of the body and tail of the pancreas there is a pseudocyst 52 × 48 mm (arrow). The main pancreatic duct, located distal to the cyst in the area of the tail of the pancreas, is expanded (thin arrow); **б** – spread of the cyst of the posterior surface of the pancreas into the posterior mediastinum, pancreaticopleural fistula on the left (arrow).

поводу тяжелого ОП алкогольной этиологии в районных больницах. При обследовании у 4 был выявлен панкреатогенный плеврит с формированием “большого” или “среднего” гидроторакса. При рентгенологическом исследовании и КТ грудной клетки плевральный выпот обнаружен слева в 2 наблюдениях, справа – в 1, с двух сторон – в 1. При плевральной пункции был получен геморрагический экссудат с высокой активностью α-амилазы (медиана 25380 ед/л). У 1 пациентки при длительном отсутствии адекватного лечения образовались неправильной формы осумкованные полости, содержавшие газ и неоднородную жидкость, по передней и задней поверхности легкого, инфильтративные изменения правого легкого. При КТ органов грудной клетки и брюшной полости обнаружены псевдокисты хвоста и (или) тела по задней поверхности ПЖ, которые распространялись забрюшинно и через пищеводное отверстие диафрагмы проникали в заднее средостение (рис. 4).

Вертикальные размеры медиастинальных панкреатогенных кист (МПК) варьировали от 5 до 42 см (медиана 17,2 см), горизонтальные – от 3 до 11 см (медиана 6,5 см), поперечные – от 2 до 8,2 см (медиана 5,8 см). Их конфигурация часто имела причудливую форму, образуя отроги вокруг пищевода. Плотность содержимого составила 12–25 HU, в 1 наблюдении в полости обнаружили газ (рис. 5). Еще в 1 наблюдении МПК распространялась по заднему средостению до ротоглотки, вызывая сдавление пищевода (рис. 6).

При наличии одышки, компрессии легкого, осумкованного плеврита 4 пациентам в первую очередь была проведена видеоторакоскопия, при которой было удалено в среднем 1504,0 ± 618,5 мл плеврального экссудата. Затем были выполнены дренирующие операции по поводу псевдокист ПЖ (наружное дренирование – 2, цистогастроанастомоз – 1, панкреатоеюноанастомоз – 1). МПК были дренированы через пищеводное отверстие диафрагмы и брюшную полость дополнительным дренажом. В 1 наблюдении при величине кисты ПЖ 3,1 × 2,9 × 2 см с успехом ограничились видеоторакоскопией с дренированием МПК в сочетании с консервативной терапией октреотидом, блокаторами протонной помпы, НПВС. Эндоскопическое ретроградное стентирование ППЖ выполнено 1 пациенту при наличии дефекта ППЖ на 1/3 диаметра по задней поверхности тела ПЖ. После эндоскопического вмешательства МПК спалась.

Корреляционный анализ позволил установить выраженную зависимость формирования внутренних ПС с распространением в область средостения от наличия псевдокист по задней поверхности ПЖ ($r = 0,7$; $p = 0,003$), алкогольного панкреатита ($r = 0,75$; $p = 0,002$), плеврального выпота с высокой активностью α-амилазы ($r = 0,87$; $p = 0,0005$).

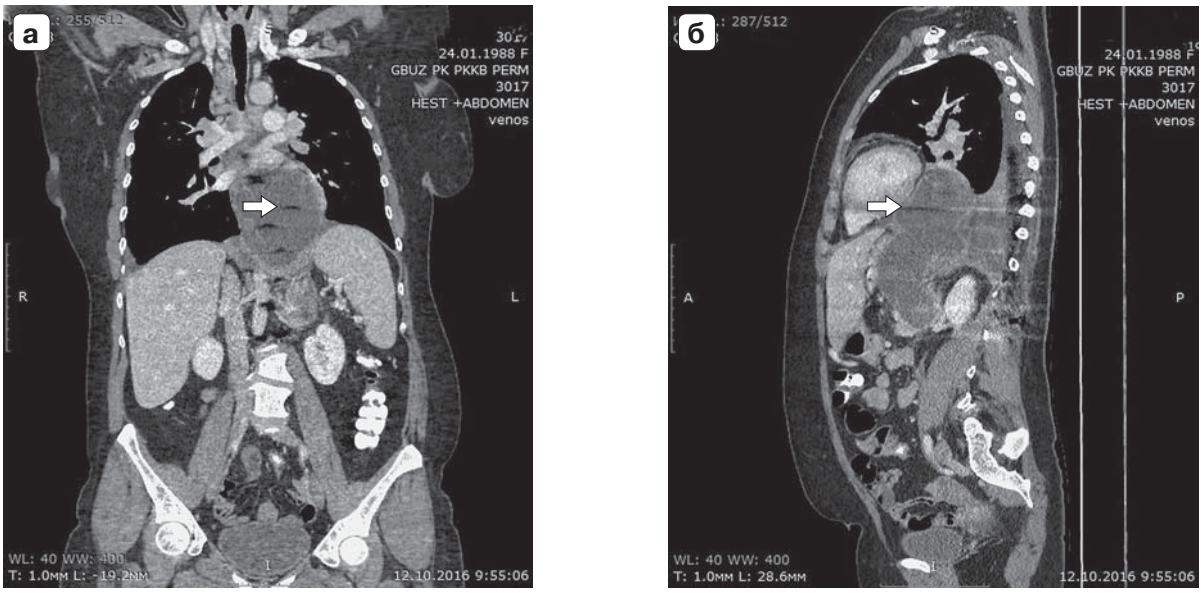

Рис. 5. Компьютерная томограмма, венозная фаза. Панкреонекроз, медиастинальная псевдокиста: **а** – фронтальная проекция, псевдокиста в заднем средостении 88 × 78 × 156 мм с включением газа (указан стрелками); **б** – сагиттальная проекция, псевдокиста ПЖ распространяется в заднее средостение (указана стрелкой).

Fig. 5. CT-scan. Venous phase. Pancreatic necrosis. Mediastinal pancreatic pseudocyst: **a** –coronal image, pseudocyst in the posterior mediastinum 88 × 78 × 156 mm with the presence of gas (arrow); **б** – sagittal image, pseudocyst of the pancreas with a spread to the posterior mediastinum (arrow).

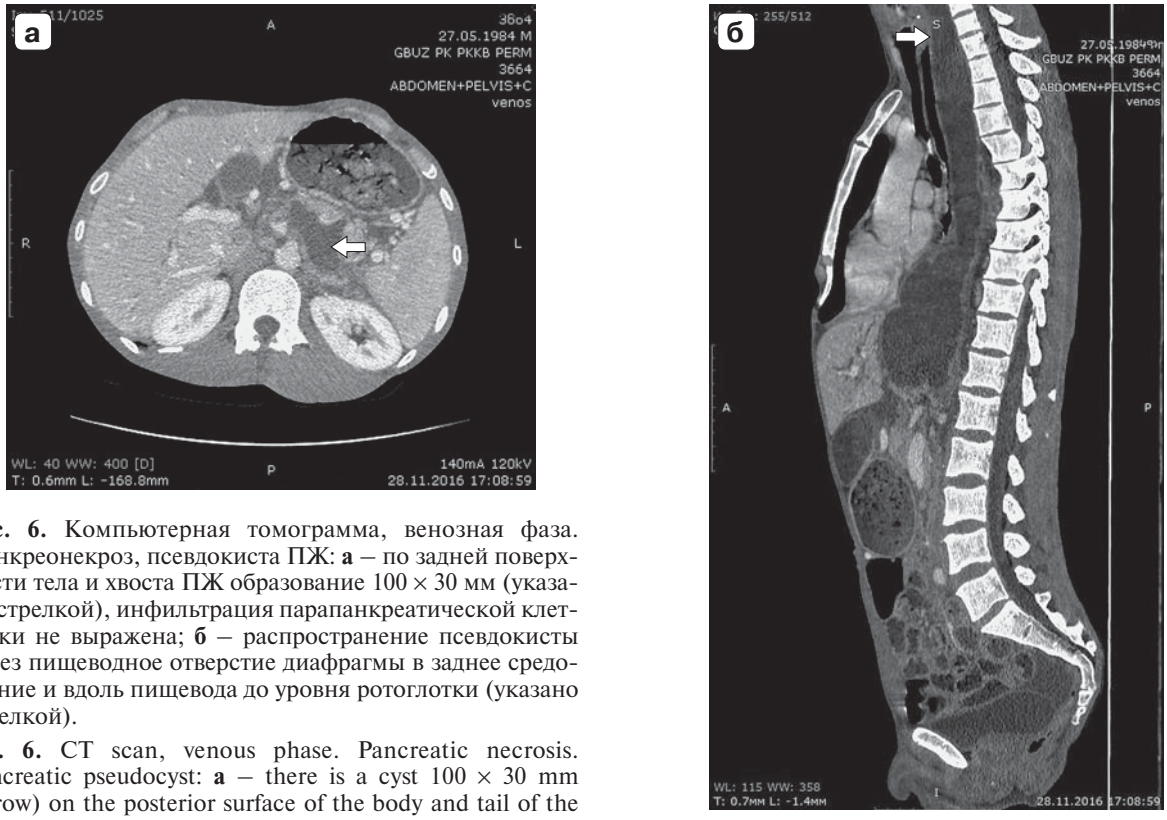

Рис. 6. Компьютерная томограмма, венозная фаза. Панкреонекроз, псевдокиста ПЖ: **а** – по задней поверхности тела и хвоста ПЖ образование 100 × 30 мм (указано стрелкой), инфильтрация парапанкреатической клетчатки не выражена; **б** – распространение псевдокисты через пищеводное отверстие диафрагмы в заднее средостение и вдоль пищевода до уровня ротоглотки (указано стрелкой).

Fig. 6. CT scan, venous phase. Pancreatic necrosis. Pancreatic pseudocyst: **a** – there is a cyst 100 × 30 mm (arrow) on the posterior surface of the body and tail of the pancreas, the infiltration of parapancreatic fiber is not pronounced; **б** – the spread of pseudocysts through the esophageal hiatus of the diaphragm into the posterior mediastinum and further along the esophagus to the level of the oropharynx (arrow).

Обсуждение

По данным литературы, наружные и внутренние ПС формируются в исходе тяжелого ОП в 4–88% наблюдений [16–19]. Большинство наружных ПС закрывается в результате консервативного лечения или эндоскопического стентирования ППЖ [7–10]. Число операций, выполненных в отдаленном периоде по поводу наружных ПС, варьирует от 3 до 21% [3–5, 10, 11]. ОДП в отдаленном периоде в 10–25% наблюдений приводит к формированию псевдокист. Многие хирурги указывают, что только 1/4 из них в дальнейшем требуют оперативного лечения [11, 16].

Наблюдение за пациентами в течение года после хирургического лечения по поводу ОДП показало, что в 64% наблюдений не потребовалось дальнейших оперативных вмешательств. У 36% больных исходом ПН было формирование наружных ПС (19%) или постнекротических кист (17%). Вмешательства (миниинвазивные, открытые) потребовались 6 из 9 больных с ПК и 4 из 10 пациентов с наружными ПС.

По результатам некоторых исследований, предсказать закрытие наружных ПС после хирургического лечения ИПН невозможно [11, 12]. В то же время многие хирурги отмечают, что наличие больших жидкостных скоплений внутри ПЖ, наличие глубоких некрозов ее ткани на ранних стадиях заболевания приводят после хирургического вмешательства и миниинвазивного дренирования к развитию наружных ПС, резистентных к консервативному лечению [12, 16]. Вероятность развития внутреннего ПС при глубине некроза ПЖ ⩾50%, особенно в области перешейка, при наличии жизнеспособной паренхимы ПЖ дистальнее зоны деструкции, отмечена Т.Г. Дюжевой и соавт. [13, 14]. Все наши пациенты, у которых наружный свищ не закрывался в результате консервативного лечения, имели большой дебит отделяемого, а по результатам обследования у них выявляли полный перерыв ППЖ в области перешейка ($n = 3$) или тела ПЖ ($n = 1$).

Определение активности α-амилазы в экссудате из брюшной полости в качестве раннего предиктора формирования послеоперационного наружного ПС активно применяют многие хирурги [6, 17, 20]. Для определения риска образования резистентного к консервативному лечению наружного ПС после хирургического вмешательства или чрескожного миниинвазивного дренирования скоплений жидкости по поводу ПН оценивали глубину и локализацию некроза ПЖ, дебит по контрольному дренажу из сальниковой сумки и (или) забрюшинному дренажу с определением активности α-амилазы в отделяемом. На основании статистического анализа установили, что предикторами формирования стойких наружных ПС в исходе ИПН, которые требуют хирургической коррекции, служат глубокие некрозы (>50%) в области перешейка и большой объем (>150 мл в сутки) отделяемого по контрольному дренажу с активностью α-амилазы >1000 ед/л.

Внутренние ПС в виде панкреатико-плевральных фистул и медиастинальных панкреатогенных кист относят к редким осложнениям ОДП, поэтому их часто диагностируют с опозданием. По данным литературы, только в 0,4–1% наблюдений псевдокисты ПЖ проникают в средостение или образуют сообщение с плевральной полостью [21–23]. Некроз задней поверхности ПЖ в результате ОДП приводит к формированию в дальнейшем псевдокисты или панкреатико-плеврального свища, который может распространяться в заднее средостение через отверстие аорты или пищевода и в переднее – через отверстие Морганьи или нижней полой вены [24–26]. Для диагностики МПК исследуют активность α-амилазы в плевральном экссудате. Большое ее содержание указывает на панкреатико-плевральный свищ и (или) МПК [27–29]. В редких наблюдениях они могут достигать ротоглотки [29]. Активность α-амилазы в плевральном содержимом >1000 ед/л свидетельствует о формировании панкреатико-плеврального свища, а обнаружение псевдокист по задней поверхности ПЖ в области тела и хвоста служит фактором риска их распространения в средостение.

Заключение

Факторами риска формирования наружных ПС в исходе ОДП, резистентных к консервативному лечению, служат глубокий некроз (>50%), особенно в области перешейка ПЖ, дебит отделяемого по дренажу >150 мл с активностью α-амилазы >1000 ед/л. К факторам риска развития внутренних ПС в виде медиастинальных панкреатогенных кист следует относить псевдокисты по задней поверхности тела и хвоста ПЖ, алкогольную этиологию панкреатита.

Участие авторов

Котельникова Л.П. – дизайн исследования, подготовка статьи, окончательное одобрение статьи для опубликования.

Плаксин С.А. – сбор, анализ и интерпретация данных, критический пересмотр в части значимого интеллектуального содержания.

Бурнышев И.Г. – сбор, анализ и интерпретация данных, подготовка статьи.

Трушников Д.В. – сбор, анализ и интерпретация данных, критический пересмотр в части значимого интеллектуального содержания.

Authors participation

Kotelnikova L.P. – research design, article preparation, final approval of the article for publication.

Plaksin S.A. – data collection, data analysis and interpretation, critical revision in terms of meaningful intellectual content.

Burnyshev I.G. – data collection, data analysis and interpretation, drafting of the article.

Trushnikov D.V. – data collection, data analysis and interpretation, critical revision in terms of meaningful intellectual content.

Список литературы

1. Ревишвили А.Ш., Федоров А.В., Сажин В.П., Оловянный В.Е. Состояние экстренной хирургической помощи в Российской Федерации. Хирургия. Журнал им. Н.И. Пирогова. 2019; 3: 88–97. https://doi.org/10.17116/hirurgia201903188.
2. Doctor N., Philip S., Gandhi V., Hussain M., Barreto S.G. Analysis of the delayed approach to the management of infected pancreatic necrosis. *World J. Gastroenterol.* 2011; 17 (3): 366–371. https://doi.org/10.3748/wjg.v17.i3.366.
3. Красильников М.Д., Абдульянов А.В., Зайнуллин И.В., Бородин М.А., Зефиров Р.А., Имамова А.М. Хирургическая тактика при панкреонекрозе и его осложнениях. Казанский медицинский журнал. 2016; 97 (6): 898–903. https://doi.org/10.17750/KMJ2016-898.
4. Бурчуладзе Н.Ш., Бебуришвили А.Г., Рязанова И.И., Михайлов Д.В. Отдаленные результаты и качество жизни больных после хирургического лечения панкреонекроза. Вестник ВолГМУ. 2007; 23 (3): 25–29.
5. Коробка В.Л., Шаповалов А.М., Данильчук О.Я., Громыко Р.Е., Коробка Р.В. Варианты хирургического лечения больных хроническим панкреатитом, осложненным панкреатическим свищем. Вестник экспериментальной и клинической хирургии. 2012; 5 (2): 423–429.
6. Chen J.Y., Feng J., Wang X.Q., Cai S.W., Dong J.H., Chen Y.L. Risk scoring system and predictor for clinically relevant pancrearic fistula after pancreaticoduodenectomy. *World J. Surg.* 2015; 21 (19): 5926–5933. https://doi.org/10.3748/wjg.v21.i19.5926.
7. Шаповальянц С.Г., Мыльников А.Г., Будзинский С.А., Шабрин А.В. Эндоскопическое протезирование протоков поджелудочной железы в лечении панкреатических свищей. Анналы хирургической гепатологии. 2012; 17 (2): 53–58.
8. Репин М.В., Трушников Д.В., Лобанов А.Д. Успешное излечение осложненного хронического панкреатита эндоскопическим стентированием главного панкреатического протока. Экспериментальная и клиническая гастроэнтерология. 2020; 180 (8): 98–102. https://doi.org/10.31146/1682-8658-ecg-180-8-98-102.
9. Будзинский С.А., Шаповальянц С.Г., Федоров Е.Д., Шабрин А.В. Эндоскопическое транспапиллярное стентирование в лечении свищей поджелудочной железы. Хирургия. Журнал им. Н.И. Пирогова. 2017; 2: 32–44. https://doi.org/10.17116/hirurgia2017232-44.
10. Степан Е.В., Иванов П.А., Рогаль М.Л. Современные возможности диагностики и лечения наружных панкреатических свищей (обзор литературы). Хирург. 2015; 2: 70–79.
11. Calu V., Dutu M., Parvuletu R., Miron A. Persistent pancreatic fistula after necrosectomy for severe pancreatitis. *Chirurgia.* 2012; 107 (6): 796–801.
12. Pelaez-Luna M., Vege S.S., Petersen B.T., Chari S.T., Clain S.T., Levy M.J., Pearson R.K., Topazian M.D., Farmell M.B., Kendrick M.L., Baron T.H. Disconnection pancreatic duct syndrome: clinical and imaging characteristics and outcomes in cohort of 31 cases. *Gastrointest. Endosc.* 2008; 68 (1): 91–97. https://doi.org/10.1016/gie.2007.11.041.
13. Дюжева Т.Г., Джус Е.В., Шефер А.В., Ахаладзе Г.Г., Чевокин А.Ю., Котовский А.Е., Платонова Л.В., Шоно Н.И., Гальперин Э.И. Конфигурация некроза поджелудочной железы и дифференцированное лечение острого панкреатита. Анналы хирургической гепатологии. 2013; 18 (1): 92–102.
14. Дюжева Т.Г., Джус Е.В., Рамишвили В.Ш., Шефер А.В., Платонова Л.В., Гальперин Э.И. Ранние КТ-признаки прогнозирования различных форм парапанкреонекроза. Анналы хирургической гепатологии. 2009; 14 (4): 54–63.
15. Котельникова Л.П., Бурнышев И.Г., Кудрявцев П.Л. Способ формирования инвагинационного панкреатоеюноанастомоза. Пермский медицинский журнал. 2014; 31 (2): 25–29.
16. Sikora S.S., Khare R., Srikanth G., Kumar A., Saxena R., Kapoor V.K. External pancreatic fistula as a sequel to management of acute severe necrotizing pancreatitis. *Dig. Surg.* 2005; 22 (6): 446–451. https://doi.org/10.1159/000091448.
17. Кригер А.Г., Ахтанин Е.А., Земсков В.М., Горин Д.С., Смирнов А.В., Берелавичус С.В., Козлова М.Н., Шишкина Н.С., Глотов А.В. Факторы риска и профилактика послеоперационного панкреатита при резекционных вмешательствах на поджелудочной железе. Хирургия. Журнал им. Н.И. Пирогова. 2016; 7: 4–10. https://doi.org/10.17116/hirurgia201674-10.
18. Wen Z., Guo Y., Xu B., Xiao K., Peng T., Peng M. Developing risk prediction models for postoperative pancreatic fistula: a systematic review of methodology and reporting. *Indian J. Surg.* 2016; 78 (2): 136–143. https://doi.org/10.1007/s12262-015-1439-9.
19. Wronski M., Slodkowski M., Cebulski W., Moronczyk D., Krasnodebski I.W. Optimizing management of pancreaticopleural fistulas. *World J. Gastroenterol.* 2011; 17 (42): 4696–4703. https://doi.org/10.3748/wjg.v17.i42.4696.
20. Dabrowski K., Bialek A., Kukla M., Wójcik J., Smereczyński A., Kołaczyk K., Grodzki T., Starzyńska T. Mediastinal pancreatic pseudocysts. *Clin. Endosc.* 2017; 50 (1): 76–80. https://doi.org/10.5946/ce.2016.089.
21. Segamalai D., Abdul Jameel A.R., Kannan N., Anbalagan A., Duraisamy B., Raju P., Devy Gounder K. Mediastinal pseudocyst: varied presentations and management-experience from a tertiary referral care centre in India. *HPB Surg.* 2017; 2017: 5247626. https://doi.org/10.1155/2017/5247626.
22. Bassi C., Butturini G., Falconi M., Salvia R., Frigerio I., Pederzoli P. Outcome of open necrosectomy in acute pancreatitis. *Pancreatology.* 2003; 3 (2): 128–132. https://doi.org/10.1159/000070080.
23. Solanki R., Koganti S.B., Bheerappa N., Sastry R.A. Disconnected duct syndrome: refractory inflammatory external pancreatic fistula following percutaneous drainage of an infected peripancreatic fluid collection. A case report and review of the literature. *JOP.* 2011; 12 (2): 177–180.
24. Xu H., Zhang X., Christe A., Ebner L., Zhang S., Luo Z., Wu Y., Li Y., Tian F. Anatomic pathways of peripancreatic fluid draining to mediastinum in recurrent acute pancreatitis: visible human project and CT study. *PLoS One.* 2013; 8 (4): e62025. https://doi.org/10.1371/journal.pone.0062025.

25. Ajmera A.V., Judge T.A. Mediastinal extension of pancreatic pseudocyst: a case with review and management guidelines. *Am. J. Ther.* 2012; 19 (5): e152–e156. https://doi.org/10.1097/mjt.0b013e3181f62947.
26. Bhasin D.K., Rana S.S., Nanda M., Chandail V.S., Masoodi I., Kang M., Kalra N., Sinha S.K., Nagi B., Singh K. Endoscopic management of pancreatic pseudocyst atypical locations. *Surg. Endosc.* 2010; 24 (5): 1085–1091. https://doi.org/10.1007/s00464-009-0732-8.
27. Tajima Y., Tsutsumi R., Kuroki T., Mishima T., Adachi T., Kitasato A., Kanematsu T. Evaluation and management of pancreaticopleural fistula. *Surgery*. 2006; 140 (5): 773–778. https://doi.org/10.1016/j.surg.2006.02.020.
28. Gupta R., Munoz J.C., Garg P., Masri G., Nahman N.S. Jr, Lambiase L.R. Mediastinal pancreatic pseudocyst – a case report and review of the literature. *Med. Gen. Med.* 2007; 9 (2): 8.
29. Grudzinska E., Pilch-Kowalczyk J., Kusnierz K. Pancreaticopleural and pancreaticomediastinal fistula extending to cervical region, with dysphagia as initial symptom. *Medicine (Baltimore)*. 2019; 98 (5): e14233. https://doi.org/10.1097/MD.0000000000014233.

References

1. Reveshvili A.Sh., Fedorov A.V., Sazhin V.P., Olovyannyi V.E. Emergency surgery in Russian Federation. *Pirogov Russian Journal of Surgery.* 2019; 3: 88–97. https://doi.org/10.17116/hirurgia201903188 (In Russian)
2. Doctor N., Philip S., Gandhi V., Hussain M., Barreto S.G. Analysis of the delayed approach to the management of infected pancreatic necrosis. *World J. Gastroenterol.* 2011; 17 (3): 366–371. https://doi.org/10.3748/wjg.v17.i3.366.
3. Krasilnikov M.D., Abdul'janov A.V., Zainullin I.V., Borodin M.A., Zefirov R.A., Imamova A.M. Surgical tactics in patients with pancreatic necrosis and its complications. *Kazan Medical Journal.* 2016; 97 (6): 898–903. https://doi.org/10.17750/KMJ2016-898 (In Russian).
4. Burchuladze N.Sh., Beburishvily A.G., Ryazanova I.I., Mikhailov D.V. Long-term results and quality of life in patients after pancreatonecrosis surgery. *Journal of VolgSMU.* 2007; 23 (3): 25–29. (In Russian)
5. Korobka V.L., Shapovalov A.M., Danil'chuk O.Ya., Gromyko R.E., Korobka R.V. Options for surgical treatment of patients with chronic pancreatitis complicated by pancreatic fistula. *Journal of Experimental and Clinical Surgery*. 2012; 5 (2): 423–429. (In Russian)
6. Chen J.Y., Feng J., Wang X.Q., Cai S.W., Dong J.H., Chen Y.L. Risk scoring system and predictor for clinically relevant pancrearic fistula after pancreaticoduodenectomy. *World J. Surg.* 2015; 21 (19): 5926–5933. https://doi.org/10.3748/wjg.v21.i19.5926.
7. Shapovalyants S.G., Mylnikov A.G., Budzinskiy S.A., Shabrin A.V. Endoscopic stenting of the main pancreatic duct in pancreatic fistula patients. *Annaly khirurgicheskoy gepatologii = Annals of HPB Surgery.* 2012; 17 (2): 53–58. (In Russian)
8. Repin M.V., Trushnikov D.V., Lobanov A.D. Successful treatment of complicated chronic pancreatitis by endoscopic transpapillary stenting of the main pancreatic duct. *Experimental and Clinical Gastroenterology.* 2020; 180 (8): 98–102. https://doi.org/10.31146/1682-8658-ecg-180-8-98-102 (In Russian)
9. Budzinskiy S.A., Shapoval'yants S.G., Fedorov E.D., Shabrin A.V. Endoscopic pancreatic stenting in pancreatic fistulas management. *Pirogov Russian Journal of Surgery.* 2017; 2: 32–44. https://doi.org/10.17116/hirurgia2017232-44 (In Russian)
10. Stepan E.V., Ivanov P.A., Rogal M.L. Modern diagnostics and treatment of external pancreatic fistula (review). *Surgeon*. 2015; 2: 70–79 (In Russian)
11. Calu V., Dutu M., Parvuletu R., Miron A. Persistent pancreatic fistula after necrosectomy for severe pancreatitis. *Chirurgia*. 2012; 107 (6): 796–801.
12. Pelaez-Luna M., Vege S.S., Petersen B.T., Chari S.T., Clain S.T., Levy M.J., Pearson R.K., Topazian M.D., Farmell M.B., Kendrick M.L., Baron T.H. Disconnection pancreatic duct syndrome: clinical and imaging characteristics and outcomes in cohort of 31 cases. *Gastrointest. Endosc.* 2008; 68 (1): 91–97. https://doi.org/10.1016/gie.2007.11.041.
13. Dyuzheva T.G., Jus E.V., Shefer A.V., Akhaladze G.G., Chevokin A.Yu., Kotovski A.E., Platonova L.V., Shono N.I., Galperin E.I. Pancreatic necrosis configuration and differentiated management of acute pancreatitis. *Annaly khirurgicheskoy gepatologii = Annals of HPB Surgery.* 2013; 18 (1): 92–102. (In Russian)
14. Dyuzheva T.G., Dzhus E.V., Ramishvili V.Sh., Shefer A.V., Platonova L.V., Galperin E.I. Early CT predictors of the different form peripancreonecrosis development. *Annaly khirurgicheskoy gepatologii = Annals of HPB Surgery.* 2009; 14 (4): 54–63 (In Russian)
15. Kotelnikova L.P., Burnyshev I.G., Kudryavtsev P.L. Technique of forming invaginated pancreatojejunoanastomosis. *Perm Medical Journal.* 2014; 31 (2): 25–29. (In Russian)
16. Sikora S.S., Khare R., Srikanth G., Kumar A., Saxena R., Kapoor V.K. External pancreatic fistula as a sequel to management of acute severe necrotizing pancreatitis. *Dig. Surg.* 2005; 22 (6): 446–451. https://doi.org/10.1159/000091448.
17. Kriger A.G., Akhtanin E.A., Zemskov V.M., Gorin D.S., Smirnov A.V., Berelavichus S.V., Kozlova M.N., Shishkina N.S., Glotov A.V. Risk factors and prevention of postoperative pancreatitis after pancreatectomy. *Pirogov Russian Journal of Surgery.* 2016; 7: 4–10. https://doi.org/10.17116/hirurgia201674-10 (In Russian)
18. Wen Z., Guo Y., Xu B., Xiao K., Peng T., Peng M. Developing risk prediction models for postoperative pancreatic fistula: a systematic review of methodology and reporting. *Indian J. Surg.* 2016; 78 (2): 136–143. https://doi.org/10.1007/s12262-015-1439-9.
19. Wronski M., Slodkowski M., Cebulski W., Moronczyk D., Krasnodebski I.W. Optimizing management of pancreaticopleural fistulas. *World J. Gastroenterol.* 2011; 17 (42): 4696–4703. https://doi.org/10.3748/wjg.v17.i42.4696.
20. Dabrowski K., Bialek A., Kukla M., Wójcik J., Smereczyński A., Kołaczyk K., Grodzki T., Starzyńska T. Mediastinal pancreatic pseudocysts. *Clin. Endosc.* 2017; 50 (1): 76–80. https://doi.org/10.5946/ce.2016.089.
21. Segamalai D., Abdul Jameel A.R., Kannan N., Anbalagan A., Duraisamy B., Raju P., Devy Gounder K. Mediastinal pseudocyst: varied presentations and management-experience from a tertiary referral care centre in India. *HPB Surg.* 2017; 2017: 5247626. https://doi.org/10.1155/2017/5247626.
22. Bassi C., Butturini G., Falconi M., Salvia R., Frigerio I., Pederzoli P. Outcome of open necrosectomy in acute pancreatitis. *Pancreatology.* 2003; 3 (2): 128–132. https://doi.org/10.1159/000070080.
23. Solanki R., Koganti S.B., Bheerappa N., Sastry R.A. Disconnected duct syndrome: refractory inflammatory external pancreatic fistula following percutaneous drainage of an infected peripancreatic fluid collection. A case report and review of the literature. *JOP.* 2011; 12 (2): 177–180.

24. Xu H., Zhang X., Christe A., Ebner L., Zhang S., Luo Z., Wu Y., Li Y., Tian F. Anatomic pathways of peripancreatic fluid draining to mediastinum in recurrent acute pancreatitis: visible human project and CT study. *PLoS One*. 2013; 8 (4): e62025. https://doi.org/10.1371/journal.pone.0062025.
25. Ajmera A.V., Judge T.A. Mediastinal extension of pancreatic pseudocyst: a case with review and management guidelines. *Am. J. Ther*. 2012; 19 (5): e152–e156. https://doi.org/10.1097/mjt.0b013e3181f62947.
26. Bhasin D.K., Rana S.S., Nanda M., Chandail V.S., Masoodi I., Kang M., Kalra N., Sinha S.K., Nagi B., Singh K. Endoscopic management of pancreatic pseudocyst atypical locations. *Surg. Endosc*. 2010; 24 (5): 1085–1091. https://doi.org/10.1007/s00464-009-0732-8.
27. Tajima Y., Tsutsumi R., Kuroki T., Mishima T., Adachi T., Kitasato A., Kanematsu T. Evaluation and management of pancreaticopleural fistula. *Surgery*. 2006; 140 (5): 773–778. https://doi.org/10.1016/j.surg.2006.02.020.
28. Gupta R., Munoz J.C., Garg P., Masri G., Nahman N.S. Jr, Lambiase L.R. Mediastinal pancreatic pseudocyst – a case report and review of the literature. *Med. Gen. Med*. 2007; 9 (2): 8.
29. Grudzinska E., Pilch-Kowalczyk J., Kusnierz K. Pancreatico-pleural and pancreaticomediastinal fistula extending to cervical region, with dysphagia as initial symptom. *Medicine (Baltimore)*. 2019; 98 (5): e14233. https://doi.org/10.1097/MD.0000000000014233.

Сведения об авторах [Authors info]

Котельникова Людмила Павловна – доктор мед. наук, профессор, заведующая кафедрой хирургии с курсом сердечно-сосудистой хирургии и инвазивной кардиологии ФГБОУ ВО ПГМУ им. акад. Е.А. Вагнера. https://orcid.org/000-0002-8602-1405. E-mail: hir.fpk159@yandex.ru

Плаксин Сергей Александрович – доктор мед. наук, профессор кафедры хирургии с курсом сердечно-сосудистой хирургии и инвазивной кардиологии ФГБОУ ВО ПГМУ им. акад. Е.А. Вагнера. https://orcid.org/0000-0001-8108-1655. E-mail: hir.fpk159@yandex.ru

Бурнышев Иван Григорьевич – канд. мед. наук, заведующий вторым хирургическим отделением ГБУЗ ПК “Пермская краевая клиническая больница”. https://orcid.org/0000-0001-5030-4318. E-mail: burnyshev.ivan@yandex.ru

Трушников Дмитрий Владимирович – врач отделения эндоскопии ГБУЗ ПК “Пермская краевая клиническая больница”. https://orcid.org/0000-0002-1071-7115. E-mail: dmitriytru@mail.ru

Для корреспонденции*: Котельникова Людмила Павловна – 614000, г. Пермь, ул. Петропавловская, д. 26, Российская Федерация. Тел.: 8-902-835-69-65. E-mail: splaksin@mail.ru

Liudmila P. Kotelnikova – Doct. of Sci. (Med.), Professor, Head of the Department of Surgery with the Course of Cardiovascular Surgery and Invasive Cardiology, Vagner Perm State Medical University. https://orcid.org/0000-0002-8602-1405. E-mail: hir.fpk159@yandex.ru

Sergey A. Plaksin – Doct. of Sci. (Med.), Professor of the Department of Surgery with the Course of Cardiovascular Surgery and Invasive Cardiology, Vagner Perm State Medical University. https://orcid.org/0000-0001-8108-1655. E-mail: hir.fpk159@yandex.ru

Ivan G. Burnyshev – Cand. of Sci. (Med.), Head of the Second Surgical Department of the Perm Regional Clinical Hospital. https://orcid.org/0000-0001-5030-4318. E-mail: burnyshev.ivan@yandex.ru

Dmitry V. Trushnikov – Physician of the Endoscopy Department of the Perm Regional Clinical Hospital. https://orcid.org/0000-0002-1071-7115. E-mail: dmitriytru@mail.ru

For correspondence*: Liudmila P. Kotelnikova – 26, Petropavlovskay str., Perm, 614000, Russian Federation. Phone: +7-902-835-69-65. E-mail: splaksin@mail.ru

Статья поступила в редакцию журнала 21.02.2021. Принята к публикации 23.03.2021.
Received 21 February 2021. Accepted for publication 23 March 2021.