Повреждение протока поджелудочной железы при остром некротическом панкреатите и его последствия
Pancreatic duct disruption in acute necrotizing pancreatitis and its consequences

ISSN 1995-5464 (Print); ISSN 2408-9524 (Online)
https://doi.org/10.16931/1995-5464.2021-2-15-24

Диагностика повреждения протока поджелудочной железы при остром панкреатите

Дюжева Т.Г.[1], Шефер А.В.[2], Джус Е.В.[3], Токарев М.В.[1], Степанченко А.П.[2], Гальперин Э.И.[1]*

[1] *Кафедра госпитальной хирургии Института клинической медицины им. Н.В. Склифосовского ФГАОУ ВО Первый МГМУ им. И.М. Сеченова Минздрава России (Сеченовский Университет); 119991, г. Москва, ул. Трубецкая, д. 8, стр. 2, Российская Федерация*

[2] *ГБУЗ "Городская клиническая больница им. С.С. Юдина ДЗМ"; 115446, г. Москва, Коломенский проезд, д. 4, Российская Федерация*

[3] *АО Группа компаний "МЕДСИ" КДЦ на Белорусской; 123056, г. Москва, Грузинский переулок, д. 3а, Российская Федерация*

Цель. Изучить признаки повреждения протока поджелудочной железы в раннюю фазу некротического панкреатита.
Материал и методы. КТ с болюсным контрастированием проведена 227 больным, у 67 – на 2–3-й день заболевания. Повреждение поджелудочной железы оценивали по конфигурации некроза: глубине его в сагиттальной плоскости (поперечный некроз) и синтопии с жизнеспособной паренхимой. При 1 типе конфигурации она находилась дистальнее некроза, при 2 типе – отсутствовала. Парапанкреатит оценивали по критериям Ishikawa, исследовали активность α-амилазы в жидкостных скоплениях. Сравнивали влияние глубины некроза и его объема (критерий Balthazar) на выраженность парапанкреатита.
Результаты. Некротический панкреатит выявлен у 200 больных: у 132 – 1 тип (некроз головки, перешейка, тела, начальный отдел хвоста железы), у 30 – 2 тип (некроз хвоста), у 38 – некротический панкреатит с локализацией острых некротических скоплений только в забрюшинной клетчатке. Распространенный парапанкреатит в ранние сроки был выявлен у 80% больных, присутствовал у 19 из 26 больных с ранней органной недостаточностью, был более выражен при 1 типе по сравнению со 2 типом конфигурации по критериям Ishikawa (5,28 ± 0,25 и 4,27 ± 0,43; $p < 0,05$), объему скоплений (278 и 166 см^3; $p < 0,05$), активности α-амилазы в жидкости >1000 ед/л. Глубина некроза больше, чем его объем, определяла степень парапанкреатита при первой и повторной КТ.
Заключение. Глубокий поперечный некроз у больных с 1 типом конфигурации и высокая активность α-амилазы в жидкостных скоплениях являются ранними признаками повреждения протока поджелудочной железы. Они определяют тяжесть парапанкреатита и системных осложнений. КТ позволяет получить информацию в первые 2–3 дня от начала заболевания.

Ключевые слова: *поджелудочная железа, панкреонекроз, глубина некроза, конфигурация некроза, нарушение целостности протока поджелудочной железы, парапанкреатит, компьютерная томография*

Ссылка для цитирования: Дюжева Т.Г., Шефер А.В., Джус Е.В., Токарев М.В., Степанченко А.П., Гальперин Э.И. Диагностика повреждения протока поджелудочной железы при остром панкреатите. *Анналы хирургической гепатологии.* 2021; 26 (2): 15–24. https://doi.org/10.16931/1995-5464.2021-2-15-24.

Авторы подтверждают отсутствие конфликтов интересов.

Diagnosis of pancreatic duct disruption in acute pancreatitis

Dyuzheva T.G.[1], Shefer A.V.[2], Dzhus E.V.[3], Tokarev M.V.[1], Stepanchenko A.P.[2], Galperin E.I.[1]*

[1] *Department of Hospital Surgery, Sklifosovsky Institute for Clinical Medicine, Sechenov First Moscow State Medical University (Sechenov University), Ministry of Health of the Russian Federation; 8-2, Trubetskaya str., Moscow, 119991, Russian Federation*

[2] *Yudin Moscow State Clinical Hospital; 4, str. Kolomensky proezd, Moscow, 115446, Russian Federation*

[3] *JSC "MEDSI" Group of Companies, CDC Belorusskaya; 3a, Gruzinskiy per., Moscow, 123056, Russian Federation*

Objective. To study signs of pancreatic duct disruption in the early phase of necrotizing pancreatitis.
Material and methods. Contrast-enhanced CT was performed in 227 patients, in 67 patients – on the 2nd and 3rd days from the disease onset. Damage of the pancreas was estimated according to the configuration of necrosis: the depth of necrosis in the sagittal plane (transverse necrosis) and the mutual location of necrosis and healthy parenchyma. At the 1st type of configuration it was more distal than necrosis, at the 2nd type – absent. Peripancreatitis was assessed according to Ishikawa criteria, we studied alpha-amylase activity in fluid collections. The effect of the depth of necrosis and its volume (the Balthazar criterion) on the severity of peripancreatitis was compared.
Results. Necrotizing pancreatitis was detected in 200 patients: in 132 patients – type 1 (necrosis of the head, isthmus, body, initial part of the tail), in 30 – type 2 (necrosis of the tail), in 38 – necrotizing pancreatitis with localization of acute necrotic collections only in the retroperitoneal tissue. Advanced peripancreatitis was revealed in 80% of patients at early term and was present in 19 of 26 patients with early organ failure. It was more severe in type 1 in comparison with type 2 by Ishikawa criteria (5.28 ± 0.25 vs 4.27 ± 0.43, $p < 0.05$), by accumulation volume (278 and 166 cc, $p < 0.05$), by presence of high (over 1000 units/L) alpha-amylase activity 1in fluid. The depth of necrosis greater than the volume determined the degree of peripancreatitis in the first and second CT studies (data from multivariate variance and regression analyses).
Conclusion. Deep transverse necrosis in patients with type 1 configuration and high alpha-amylase activity in fluid collections are early signs of disconnected pancreatic duct syndrome. They determine the severity of peripancreatitis and systemic complications. Computed tomography allows you to diagnose this in the first 2–3 days from the onset of the disease.

Keywords: *pancreas, necrotizing pancreatitis, the depth of necrosis, configuration of necrosis, peripancreatitis, disconnected pancreatic duct syndrome, computed tomography*

For citation: Dyuzheva T.G., Shefer A.V., Dzhus E.V., Tokarev M.V., Stepanchenko A.P., Galperin E.I. Diagnosis of pancreatic duct disruption in acute pancreatitis. *Annaly khirurgicheskoy gepatologii = Annals of HPB surgery*. 2021; 26 (2): 15–24. (In Russian). https://doi.org/10.16931/1995-5464.2021-2-15-24.

There is no conflict of interests.

Введение

Проблему повреждения протока поджелудочной железы (ППЖ), известную в литературе как disconnected pancreatic duct syndrome (DPDS) [1], долгие годы рассматривали как проблему хронического панкреатита. Вопросам разгерметизации протоковой системы поджелудочной железы (ПЖ) на ранних сроках некротического панкреатита уделяют недостаточно внимания. Несмотря на то что этот признак отмечен как важное, но пропущенное осложнение острого панкреатита (ОП) [2], он до сих пор не фигурирует в классификационных критериях заболевания. В международных консенсусах не рассмотрена его роль в формировании парапанкреатита, а вмешательства, связанные с разгерметизацией ППЖ, рекомендуют проводить не ранее 4 нед от начала заболевания при сохранении органной дисфункции [3, 4]. Как правило, к этому времени уже формируется распространенный парапанкреатит (РП) и наступает инфицирование [5].

Диагностика DPDS не стандартизована. В первом систематическом обзоре по диагностике DPDS при ОП (тяжелом и средней тяжести), представленном авторитетной группой по изучению панкреатита [6], сообщено о 100% чувствительности диагностики с помощью ЭРПХГ и активности α-амилазы в жидкости, выделяемой по дренажу. Чувствительность МР-панкреатикографии, в том числе с использованием секретина, составляла 83%, специфичность – 100%. Чувствительность КТ брюшной полости варьировала от 0 до 80%. Следует отметить, что представлены только 2 исследования по применению КТ не в ранние сроки ОП, а на этапе отграниченного некроза (walled-off necrosis). Исследований в более ранние сроки нет. Обсуждают возможное изменение тактики лечения в связи с DPDS при ОП [6, 7], однако результата нет, поскольку нет крупных проспективных исследований. Нет данных по эффективности консервативного лечения. В качестве будущих задач рассматривают изучение уровня повреждения протока и степени повреждения (частичный или полный разрыв). Эти данные свидетельствуют об актуальности проблемы и большом интересе исследователей.

Цель работы – изучить признаки повреждения ППЖ в раннюю фазу некротического панкреатита.

Материал и методы

Проведено проспективное исследование (2009–2016), в которое были включены 227 больных ОП, 163 (72%) из них поступили в первый день заболевания. Пациентам была проведена КТ с внутривенным болюсным введением контрастного препарата. Анализировали изображения, полученные в нативной, артериальной и венозной фазах исследования. Некротические изменения ПЖ оценивали по зонам, в которых отсутствовало накопление контрастного препарата по общепринятым единицам плотности [8]. Изучали локализацию некроза в различных отделах ПЖ (головка, перешеек, тело, хвост), его объем (по Balthazar) [9], глубину в сагиттальной плоскости (поперечный некроз) и наличие жизнеспособной паренхимы ПЖ, расположенной

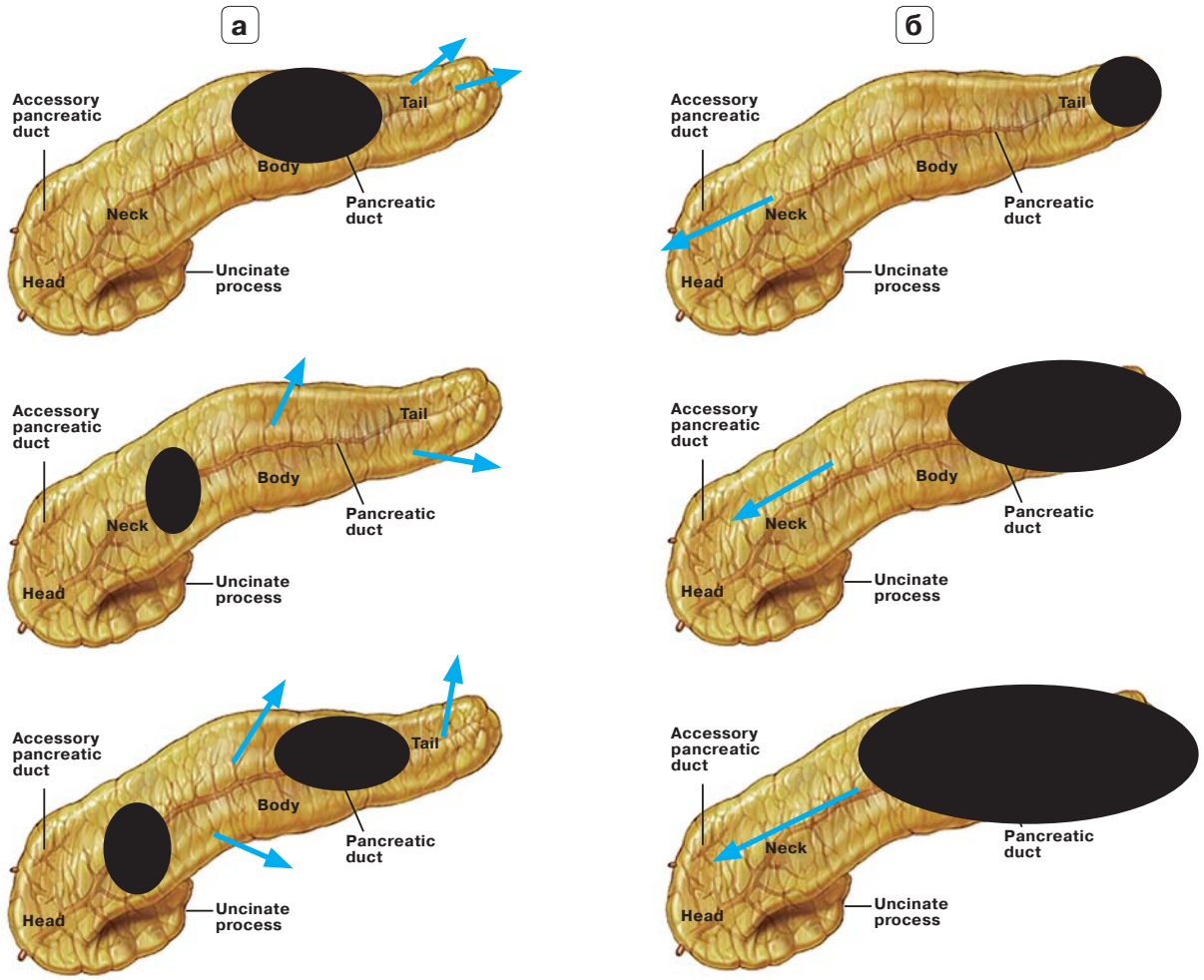

Рис. 1. Схема. Варианты расположения зоны некроза и жизнеспособной паренхимы: **а** – 1 тип конфигурации некроза ПЖ; **б** – 2 тип конфигурации некроза ПЖ. Зона некроза отмечена черным цветом. Стрелками показан путь сока ПЖ. Адаптировано по http://www.hopkins-gi.org/GDL_Disease.aspx?CurrentUDV=31&GDL_Cat_ID=BB532D8A-43CB-416C-9FD2-A07AC6426961&GDL_Disease_ID=3D279407-583B-4A0C-A93B-74F8E4F90F56

Fig. 1. Schema. Variants of the location of necrosis and viable parenchyma: **a** – types 1 of the configuration of pancreatic necrosis; **б** – type 2 of the configuration of pancreatic necrosis. The necrosis zone is marked in black. The arrows show the path of pancreatic juice. Adapted by http://www.hopkins-gi.org/GDL_Disease.aspx?CurrentUDV=31&GDL_Cat_ID=BB532D8A-43CB-416C-9FD2-A07AC6426961&GDL_Disease_ID=3D279407-583B-4A0C-A93B-74F8E4F90F56

дистально по отношению к некрозу. Глубину некроза при КТ изучали по глубине некротического поражения паренхимы железы перпендикулярно ее центральной оси. Изучали изображения в аксиальной, корональной и сагиттальной плоскостях. Условно были выделены 3 степени поперечного некроза: 1-я степень – <50% поражения в сагиттальной плоскости, когда некрозом была поражена менее чем 1/2 поперечного сечения; 2-я степень – >50% поражения, то есть более 1/2 поперечного сечения; 3-я степень – 100%, если в перпендикулярной плоскости относительно центральной оси ПЖ не выявляли сохраненные дольки железы. Некроз <50% поперечного сечения паренхимы считали неглубоким, предполагая, что вероятность повреждения ППЖ будет меньше, чем при глубоком некрозе (>50% и 100%). Особое внимание обращали на синтопию некроза и жизнеспособной паренхимы ПЖ (конфигурацию некроза). При 1 типе конфигурации дистальнее зоны поперечного некроза сохранялась жизнеспособная паренхима ПЖ, при 2 типе конфигурации ее не было (рис. 1).

Местные осложнения (парапанкреатит) оценивали по классификации K. Ishikawa и соавт. [10]. Распространенным парапанкреатитом считали изменения, соответствующие III–V степени, локальным – I–II степени по указанной классификации. О виде перипанкреатических скоплений (острое перипанкреатическое жидкостное скопление (ОПЖС) или острое некротическое скопление (ОНС)) судили по критериям, предложенным международным консенсусом Classification of Acute Pancreatitis 2012: revision of the Atlanta classification and definitions by international consensus [11].

Проводили сравнительный анализ различных характеристик некроза ПЖ и выраженности поражения забрюшинной клетчатки. У 62 больных с локализаций некроза в головке и перешейке ПЖ изучали частоту развития РП в зависимости от объема жизнеспособной паренхимы, расположенной дистальнее некроза, который рассчитывали по формуле для объектов неправильной конфигурации: $V = A \times B \times C \times 0,5$, где A – длина, B – ширина, C – высота, 0,5 – коэффициент. Тяжесть системных осложнений в ранней фазе заболевания оценивали по шкалам APACHE II, MODS II (Marshall) [12]. О наличии внутреннего панкреатического свища судили по высокой активности α-амилазы в жидкости (>1000 ед/л), полученной при пункции скоплений.

Статистический анализ проводили с помощью программ IBM SPSS Statistics 19 и MS Excel 2007. Проверку групп на нормальность распределения осуществляли методом Колмогорова–Смирнова, дисперсию на однородность – критерием Ливиня. Количественные показатели различных групп сравнивали с применением критерия Стьюдента (для 2 групп сравнения), критерия Стьюдента с поправкой Бонферрони (для сравнения >2 групп), дисперсионного анализа (для сравнения >2 групп), парного критерия Стьюдента для сравнения показателя до и после лечения, критерия Даннета для сравнения нескольких групп с контрольной. Качественные показатели различных групп сравнивали с применением критерия χ^2. Линейную связь двух количественных признаков оценивали при помощи коэффициента корреляции Пирсона. Для выяснения степени влияния каждой из независимых переменных (глубины и объема некроза ПЖ) на распределение зависимой переменной (распространенность парапанкреатита) использовали многофакторный дисперсионный анализ (Analysis Of Variances, ANOVA). Для выявления внутри каждой группы корреляционной связи зависимой переменной с совокупностью нескольких независимых переменных применяли множественный регрессионный анализ с определением коэффициента регрессии β для каждого независимого предиктора и его статистической значимости (*p*). Уровень значимости (*p*-уровень) определяли как двухсторонний. Различия показателей считали достоверными при уровне значимости менее 5% ($p < 0,05$).

Результаты и обсуждение

1. Некроз ПЖ и парапанкреатит. Тяжесть поражения ПЖ принято оценивать по КТ-индексу тяжести Balthazar – сумме баллов некроза ПЖ (критерий – объем некроза) и воспалительных изменений, наиболее значимые из которых определяются числом жидкостных скоплений [13]. Автор показал, что с увеличением значений индекса возрастают число осложнений заболевания и летальность, что позволяет рассматривать его в качестве фактора прогноза течения заболевания. Однако в последних работах международного консенсуса не отмечено преимуществ этого показателя перед клиническими данными, определяющими тяжесть ОП [14]. Сделано заключение, что ранняя КТ не улучшает результаты лечения. Этот критерий не рассматривает возможность повреждения ППЖ.

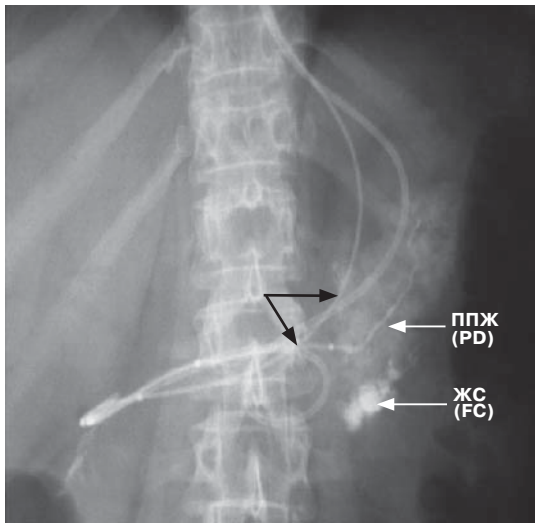

Рис. 2. Фистулограмма. ОП, панкреонекроз. Контрастный препарат введен через назопанкреатический дренаж (указан черными стрелками), установленный в ППЖ через зону глубокого некроза в перешейке. Видны проток, ПЖ и жидкостное скопление (ЖС), расположенное за пределами ПЖ.

Fig. 2. Fistulogram. Acute necrotizing pancreatitis. The contrast agent is introduced through the nasopancreatic drainage (black arrows), conducted into the pancreatic duct (PD) through the zone of deep necrosis in the isthmus. The duct, pancreas and fluid collection (FC) located outside the pancreas are visible.

В представленном исследовании за признак тяжести некротического повреждения ПЖ и повреждения ППЖ был принят не объем некроза, а его глубина. За признак, определяющий тяжесть парапанкреатита, приняли объем жизнеспособной паренхимы ПЖ, расположенной дистально по отношению к глубокому некрозу. Оба эти признака являются составляющими предложенного нами термина “конфигурация некроза ПЖ” [15, 16]. Глубина поперечного некроза >50% увеличивает вероятность включения в зону некроза ППЖ, приводит к нарушению его проходимости. Вследствие развития гипертензии в протоковой системе ПЖ происходит разрыв протоков 3–4-го порядка по ее периферии (рис. 2). С течением времени наступает разобщение участка ППЖ, поэтому часть панкреатического сока будет уклоняться за пределы ПЖ (в сальниковую сумку, забрюшинно) и опреде-

а **Варианты конфигурации некроза 1 типа**

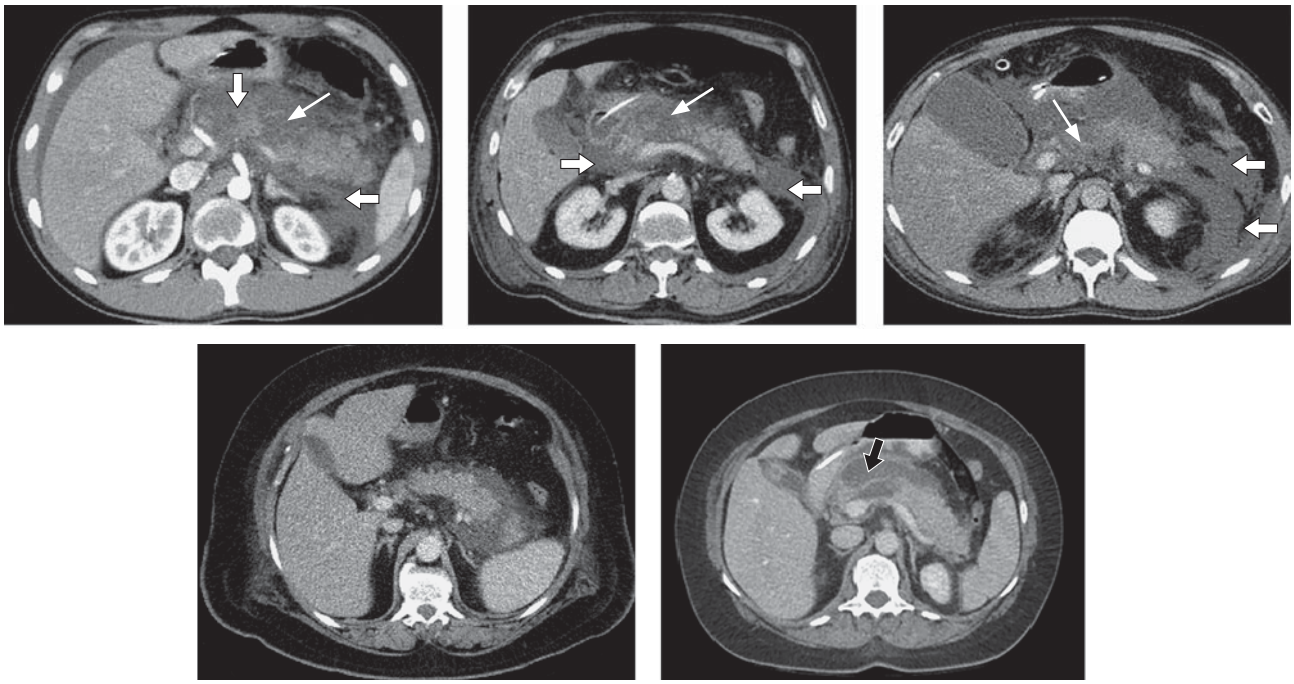

б **Варианты конфигурации некроза 2 типа**

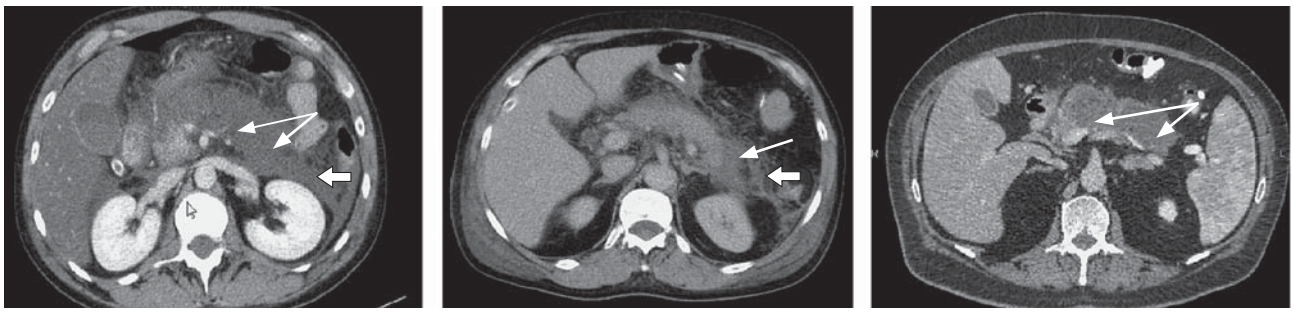

Рис. 3. Компьютерные томограммы. Варианты конфигурации некроза ПЖ: **а** – 1 тип; **б** – 2 тип. Зона поперечного некроза указана тонкими белыми стрелками, парапанкреатит – толстыми белыми стрелками. Черной стрелкой показан сохраненный проток в зоне глубокого некроза ПЖ. Отток сока в двенадцатиперстную кишку сохранен. Парапанкреатита нет.

Fig. 3. CT-scan. Configuration options for pancreatic necrosis: **a** – type 1; **б** – type 2. Zone of transverse necrosis is indicated by thin white arrows, peripancreatitis – by thick white. The black arrow shows the preserved duct in the area of deep pancreatic necrosis. The outflow of pancreatic juice into the duodenum is preserved. Peripancreatitis is not present.

лять условия для образования внутреннего панкреатического свища и парапанкреатита [17].

По данным КТ у 200 (88%) из 227 больных был выявлен некротический панкреатит: у 162 (71%) – с локализацией в ПЖ, у 38 (17%) отмечен парапанкреатический некроз (ОНС в забрюшинной клетчатке) без некроза в ПЖ. У 27 (12%) больных некроза ПЖ и ОНС в забрюшинной клетчатке не было выявлено, что свидетельствовало о наличии интерстициального панкреатита. Характер перипанкреатических скоплений при некротическом панкреатите по морфологическим признакам соответствовал ОНС, при интерстициальном – ОПЖС.

1.1. Конфигурация некроза и парапанкреатит. Первый тип конфигурации некроза выявлен у 132 (81%) из 162 больных с локализацией некроза в ПЖ, 2 тип – у 30 (19%; рис. 3). При 1 типе конфигурации поперечный некроз располагался в головке ПЖ у 28 (21%) больных, в перешейке – у 49 (37%), в теле – у 17 (13%), в нескольких отделах – у 38 (29%) больных, при этом участвовал перешеек ПЖ. Глубокий поперечный некроз ПЖ выявлен у 90 (68%) из 132 больных с 1 типом конфигурации некроза, наиболее часто отмечен при локализации в перешейке – у 39 (80%) из 49 больных – и множественных некрозах – у 36 (95%) из 38. Для головки этот по-

Таблица 1. Зависимость выраженности парапанкреатита (суммарно по 2 фланкам) от глубины поперечного некроза
Table 1. Severity of peripancreatitis (by 2 flanks) depending on the depth of transverse necrosis

Тип конфигурации	Характеристика парапанкреатита по Ishikawa				*p*
	неглубокий некроз (<50%)		глубокий некроз (>50% и 100%)		
	число больных, абс.	значение	число больных, абс.	значение	
1	42	3,9 ± 0,3	90	5,6 ± 0,25	<0,001
2	8	2,6 ± 0,57	22	4,27 ± 0,37	<0,05
p	–	<0,05	–	<0,01	–

казатель составил 39% (11 из 28 больных), для тела – 24% (4 из 17 больных). Соответственно в головке и теле ПЖ преобладали неглубокие некрозы: 17 (61%) и 13 (76%; $p < 0,001$) в сравнении с пациентами с поражением перешейка. При 2 типе конфигурации глубокий поперечный некроз диагностирован у 22 (73%) из 30 больных, что было сравнимо с 1 типом конфигурации.

Несмотря на одинаковое число больных с глубоким некрозом ПЖ при 1 и 2 типах конфигурации, распространенность парапанкреатита при 1 типе была достоверно больше, чем при 2 типе, суммарно по правому и левому фланкам составляла по Ischikawa 5,28 ± 0,25 и 4,27 ± 0,43 ($p < 0,05$). При 1 типе конфигурации в равной степени отмечено правостороннее и левостороннее поражение забрюшинной клетчатки (2,5 ± 0,15 и 2,78 ± 0,14), при 2 типе конфигурации некроза парапанкреатит развивался преимущественно по левому типу (2,92 ± 0,22), справа показатели соответствовали 1,35 ± 0,3 ($p < 0,01$). В табл. 1 представлены данные по выраженности парапанкреатита у 162 больных при глубоком и неглубоком поперечном некрозе ПЖ. С увеличением глубины некроза возрастала степень парапанкреатита, при этом достоверно большие значения отмечены у больных с 1 типом конфигурации некроза. Различия касались не только фактора распространения, но и характера парапанкреатических скоплений: при 1 типе в структуре воспалительных изменений преобладал жидкостный компонент с высокой активностью α-амилазы (>1000 ед/л), что подтверждает наличие внутреннего панкреатического свища, при 2 типе – инфильтративный, а при наличии жидкости активность α-амилазы была низкой. При этом объем скоплений до каких-либо вмешательств при 1 типе конфигурации некроза был достоверно больше, чем при 2 типе: 278 ± 34 и 166 ± 45 см^3 ($p < 0,05$).

1.2. Жизнеспособная паренхима, расположенная дистальнее некроза, и парапанкреатит. Рассчитали частоту распространенного парапанкреатита при различном объеме жизнеспособной паренхимы ПЖ, расположенной за поперечным некрозом. Анализ вариационного ряда ($n = 62$) позволил сформировать 3 группы, значения которых по объему жизнеспособной паренхимы железы достоверно ($p < 0,01$) отличались друг от друга: 13,86 ± 0,8 см^3 ($n = 15$), 28,4 ± 0,98 см^3 ($n = 34$) и 53,1 ± 2,9 см^3 ($n = 13$). По мере увеличения объема жизнеспособной паренхимы за некрозом возрастала частота РП, который выявлен соответственно у 5 (33%), 21 (62%) и 12 (92%) больных. Достоверность различий между 1-й и 2-й группами составила $p = 0,07$, между 1-й и 3-й – $p < 0,01$, между 2-й и 3-й – $p < 0,05$. У этих же больных РП при неглубоком некрозе выявлен у 6 (24%) из 25 больных, при глубоком (>50%) некрозе – у 13 (54%) из 24 больных ($p = 0,03$), при полном поперечном некрозе – у 9 (69%) из 13 больных ($p < 0,01$ по сравнению с неглубоким некрозом). Достоверных различий между числом больных с РП при глубоких поперечных некрозах (>50% и 100%) не было.

1.3. Глубина поперечного некроза или его объем определяют распространенный парапанкреатит? Для сравнительной оценки влияния критериев объема и глубины некроза ПЖ на распространенность парапанкреатита применили многофакторный дисперсионный и регрессионный анализ у больных с 1 и 2 типами конфигурации некроза до каких-либо вмешательств при первой и второй КТ. Многофакторный дисперсионный анализ ANOVA влияния независимых переменных глубины и объема некроза на распространенность парапанкреатита у больных с 1 типом конфигурации при первой КТ (на 5,8 дня, $n = 90$) показал достоверное влияние глубины некроза на общую распространенность парапанкреатита ($p = 0,009$) и его распространенность по правому фланку ($p = 0,013$). Достоверное влияние объема некроза было установлено только на правый фланк ($p = 0,016$). При второй КТ (14-й день, $n = 29$) сохранялось достоверное влияние глубины некроза на общую распространенность парапанкреатита ($p = 0,053$) и его распространение по правому фланку ($p = 0,042$). Достоверного влияния объема некроза на выраженность парапанкреатита не получено. У больных со 2 типом некроза при первой КТ (6,5 дня, $n = 20$) выявлено достоверное ($p = 0,01$) влияние глубины поражения ПЖ на общую распространенность парапанкреатита. Достоверного влияния объема некроза не отмечено. При второй КТ (16,7 дня, $n = 11$) достоверного влияния глубины и объема

Таблица 2. Регрессионный анализ зависимости распространенности парапанкреатита от глубины и объема некроза ПЖ у больных с 1 типом конфигурации некроза

Table 2. Regression analysis of the dependence of peripancreatitis prevalence on the depth and volume of pancreatic necrosis in patients with type 1 necrosis configuration

Зависимая переменная – распространенность парапанкреатита по Ishikawa	Независимая переменная	1-я КТ (5,8 сут, *n* = 90)		2-я КТ (14,3 сут, *n* = 29)	
		β	*p*	β	*p*
Левый и правый фланки	глубина	0,458	0,023	0,512	0,042
	объем	0,109	0,467	0,317	0,302
Левый фланк	глубина	0,432	0,037	0,672	0,021
	объем	0,136	0,360	0,237	0,390
Правый фланк	глубина	0,642	0,031	0,573	0,046
	объем	0,060	0,694	0,249	0,455

Таблица 3. Регрессионный анализ зависимости распространенности парапанкреатита от глубины и объема некроза ПЖ у больных со 2 типом конфигурации некроза

Table 3. Regression analysis of the dependence of peripancreatitis prevalence on the depth and volume of pancreatic necrosis in patients with type 2 necrosis configuration

Зависимая переменная – распространенность парапанкреатита по Ishikawa	Независимая переменная	1-я КТ (6,5 сут, *n* = 20)		2-я КТ (16,7 сут, *n* = 11)	
		β	*p*	β	*p*
Левый и правый фланки	глубина	0,673	0,002	0,364	0,287
	объем	–0,271	0,169	0,208	0,534
Левый фланк	глубина	0,622	0,004	0,363	0,281
	объем	–0,474	0,020	–0,322	0,336
Правый фланк	глубина	0,527	0,025	0,281	0,346
	объем	–0,049	0,823	0,523	0,099

некроза ПЖ на распространенность парапанкреатита не было выявлено.

Регрессионный анализ (табл. 2) показал достоверную ($p < 0,05$) прямую зависимость глубины поражения ПЖ и распространенности парапанкреатита как при первой, так и при второй КТ у больных с 1 типом некроза. Достоверной связи между объемом некроза и распространенностью парапанкреатита в этой группе больных выявлено не было. У больных со 2 типом некроза ПЖ регрессионный анализ (табл. 3) продемонстрировал достоверную прямую зависимость между глубиной поражения ПЖ и распространенностью парапанкреатита только при первом исследовании, при втором такой зависимости не отмечено.

Таким образом, многофакторный дисперсионный и регрессионный анализы также показали, что распространенность парапанкреатических изменений в забрюшинной клетчатке связана прежде всего с глубиной поперечного некроза ПЖ. Эта зависимость была выражена и прослеживалась в динамике в значительной степени у больных с 1 типом конфигурации некроза. Полученные данные позволяют сделать важное заключение о том, что глубина некроза, в отличие от его объема, у больных с 1 типом конфигурации некроза является важным критерием прогрессирования парапанкреатита в динамике, тогда как при 2 типе конфигурации некроза этот показатель не является определяющим.

2. Ранняя органная недостаточность (ОН), конфигурация некроза ПЖ и парапанкреатит. Согласно современной концепции ОП, системные осложнения, обусловленные органной дисфункцией, определяют тяжесть состояния пациентов в ранней фазе заболевания (первая неделя) [18]. Ранняя ОН отмечена у 28 (14%) из 200 больных с некротическим панкреатитом. Конфигурация некроза изучена у 26 больных при ранней ОН. Двум больным проведена только нативная КТ, позволяющая оценить выраженность парапанкреатита, но не некротическое поражение ПЖ. У 19 (73%) из 26 больных наблюдали 1 тип конфигурации некроза ПЖ (у 15 больных зона некроза затрагивала перешеек ПЖ), 2 тип некроза был выявлен только у 4 (15%; $p < 0,01$). Еще у 3 (12%) больных при отсутствии некроза в ПЖ отмечены острые некротические скопления в забрюшинной клетчатке. При конфигурации некроза 1 типа в структуре органной дисфункции преобладала полиорганная недостаточность (12 (63%) больных), представленная острой дыхательной недостаточностью (ОДН) и острой сердечно-сосудистой недостаточностью (ОССН; $n = 3$), ОДН, ОССН и острым повреждением почек (ОПП; $n = 9$), носившая характер постоянной. У 7 пациентов отмечена только ОДН, у 3 она была транзиторной. При 2 типе конфигурации у 3 больных отмечена органная (ОДН или ОПП), у 1 – полиорганная недостаточность (ОДН, ОССН и ОПП).

Таблица 4. Распространенность парапанкреатита по Ishikawa у больных ОП с ранней ОН или без нее

Table 4. Prevalence of peripancreatitis according to the K. Ishikawa scale in patients with acute pancreatitis with the presence and absence of early organ failure

Распространение парапанкреатита	Группы по ОН	Число больных, абс.	Средняя	Стандартная ошибка	Стандартное отклонение
Слева	1	9	3,11	,539	1,616
	2	6	2,17*	,477	1,169
	3	13	3,69	,444	1,601
	1–3	28	3,18**	,300	1,588
	без ОН	199	2,44	,100	–
Справа	1	9	2,00*	,624	1,871
	2	6	1,83*	,401	,983
	3	13	3,38	,417	1,502
	1–3	28	2,61**	,314	1,663
	без ОН	199	1,87	,120	–
Слева и справа	1	9	5,11	,935	2,804
	2	6	4,00*	,516	1,265
	3	13	7,08	,796	2,871
	1–3	28	5,79**	,533	2,820
	без ОН	199	4,31	,190	–

Примечание: * – различия достоверны ($p < 0,05$) относительно 3-й группы с использованием коэффициента H3P для множественных сравнений; ** – $p < 0,01$ в сравнении с группой больных без ОН.

В табл. 4 представлены данные по выраженности парапанкреатита у 227 больных: 28 – с ранней органной и полиорганной недостаточностью (группы разделены по числу органов, вовлеченных в дисфункцию) и 199 – при ее отсутствии.

Анализ табл. 4 свидетельствует о достоверно большей выраженности парапанкреатита у больных с ранней ОН по сравнению с больными, у которых в ранние сроки заболевания ОН не было ($p < 0,01$). При этом у больных с недостаточностью трех органов отмечены достоверно ($p < 0,05$) более выраженные изменения забрюшинной клетчатки как при левостороннем, так и при правостороннем поражении, что подтверждает роль парапанкреатита в развитии органных дисфункций. Практически у всех больных с некрозом ПЖ (20 из 23) был глубокий поперечный некроз ($n = 9$, >50%, у 11 – полный поперечный), при этом у 14 пациентов объем некроза не превышал 30% (2 балла по Balthazar). Умерли 17 (74%) из 23 больных: у 16 был 1 тип, у 1 – 2 тип конфигурации некроза ПЖ. Летальный исход в течение первых 11 дней (5–11) наступил у 7 больных (у 6 была недостаточность трех систем органов), у 10 – в сроки от 15 до 48 дней (недостаточность трех систем отмечена у 5). У 6 выживших пациентов ранняя органная дисфункция была представлена ОДН ($n = 3$), ОПП ($n = 1$), ОДН и ОССН ($n = 1$), ОДН и ОПП ($n = 1$).

3. Сроки формирования парапанкреатита при некрозе ПЖ. Согласно международному консенсусу, местные осложнения (парапанкреатит) развиваются в конце первой недели (первой фазы) заболевания, в дальнейшем могут прогрессировать. Проведенное исследование показало, что парапанкреатит формируется не в конце первой недели, а уже в первые дни заболевания. КТ на 2–3-и сутки выполнена 67 (41%) из 162 больных с некрозом ПЖ, у 54 (80%) выявлен распространенный парапанкреатит. Это свидетельствует о том, что не только некроз ПЖ, но и парапанкреатит является морфологическим субстратом, на фоне которого манифестируют системные осложнения в первую фазу заболевания.

Полученные данные позволяют дискутировать об отсутствии доказательств того, что клиническая картина приоритетна, а результаты КТ лишь дополняют картину [14], и о том, что рано выполненная КТ не приводит к улучшению результатов лечения. Приняв за основу предложенный критерий конфигурации некроза ПЖ, можем с уверенностью заключить, что ранняя КТ позволяет выявить факторы риска повреждения ППЖ и распространенного парапанкреатита, связанные с формированием внутреннего панкреатического свища (глубокий поперечный некроз с дистально расположенной жизнеспособной паренхимой ПЖ). Также она позволяет рано выявить “угрожаемую” группу больных, на которую приходится основная доля системных осложнений в первую неделю заболевания и осложнений второй фазы ОП.

Заключение

Глубокий поперечный некроз у больных с 1 типом конфигурации и высокая активность α-амилазы в жидкостных скоплениях являются ранними признаками повреждения ППЖ. Они

определяют тяжесть парапанкреатита и системных осложнений. КТ позволяет получить информацию в первые 2–3 дня от начала заболевания.

Участие авторов

Дюжева Т.Г. – идея и дизайн исследования, анализ данных, подготовка и редактирование статьи.

Шефер А.В. – создание базы данных и их анализ, статистическая обработка, подготовка статьи.

Джус Е.В. – методика оценки глубины некроза поджелудочной железы.

Токарев М.В. – анализ данных литературы.

Степанченко А.П. – интерпретация данных КТ.

Гальперин Э.И. – общее редактирование статьи.

Authors participation

Dyuzheva T.G. – idea and design of the study, data analysis, preparation and editing of the article.

Shefer A.V. – database creation and analysis, statistical processing, article preparation.

Dzhus E.V. – methodology for assessing the depth of pancreatic necrosis.

Tokarev M.V. – literature analysis.

Stepanchenko A.P. – CT interpretation.

Galperin E.I. – general editing.

Список литературы [References]

1. Kozarek R.A., Traverso L.W. Pancreatic fistulas: etiology, consequences, and treatment. *Gastroenterologist*. 1996; 4 (4): 238–244. PMID: 8957097.
2. Sandrasegaran K., Tann M., Jennings S.G., Maglinte D.D., Peter S.D., Sherman S., Howard T.J. Disconnection of the pancreatic duct: an important but overlooked complication of severe acute pancreatitis. *RadioGraphics*. 2007; 27 (5): 1389–1400. https://doi.org/10.1148/rg.275065163.
3. Leppäniemi A., Tolonen M., Tarasconi A., Segovia-Lohse H., Gamberini E., Kirkpatrick A.W., Ball C.G., Parry N., Sartelli M., Wolbrink D., van Goor H., Baiocchi G., Ansaloni L., Biffl W., Coccolini F., Di Saverio S., Kluger Y., Moore E., Catena F. 2019 WSES guidelines for the management of severe acute pancreatitis. *World J. Emerg. Surg*. 2019; 14: 27. https://doi.org/10.1186/s13017-019-0247-0.
4. Baron T.H., DiMaio C.J., Wang A.Y., Morgan K.A. American Gastroenterological Association clinical practice update: management of pancreatic necrosis. *Gastroenterology*. 2020; 158 (1): 67–75.e1. https://doi.org/10.1053/j.gastro.2019.07.064.
5. van Brunschot S., Bakker O.J., Besselink M.G., Bollen T.L., Fockens P., Gooszen H.G., van Santvoort H.C. Treatment of necrotizing pancreatitis. *Clin. Gastroenterol. Hepatol*. 2012; 10 (11): 1190–1201. https://doi.org/10.1016/j.cgh.2012.05.005.
6. Timmerhuis H.C., van Dijk S.M., Verdonk R.C., Bollen T.L., Bruno M.J., Fockens P., van Hooft J.E., Voermans R.P., Besselink M.G., van Santvoort H.C. Various modalities accurate in diagnosing a disrupted or disconnected pancreatic duct in acute pancreatitis: a systematic review. *Dig. Dis. Sci*. 2020 Jun 27. https://doi.org/10.1007/s10620-020-06413-0. Online ahead of print.
7. Maatman T.K., Mahajan S., Roch A.M., Ceppa E.P., House M.G., Nakeeb A., Schmidt C.M., Zyromski N.J. Disconnected pancreatic duct syndrome predicts failure of percutaneous therapy in necrotizing pancreatitis. *Pancreatology*. 2020; 20 (3): 362–368. https://doi.org/10.1016/j.pan.2020.01.014.
8. Tsuji Y., Takahashi N., Isoda H., Koizumi K., Koyasu S., Sekimoto M., Imanaka Y., Yazumi S., Asada M., Nishikawa Y., Yamamoto H., Kikuchi O., Yoshida T., Inokuma T., Katsushima S., Esaka N., Okano A., Kawanami C., Kakiuchi N., Shiokawa M., Kodama Y., Moriyama I., Kajitani T., Kinoshita Y., Chiba T. Early diagnosis of pancreatic necrosis based on perfusion CT to predict the severity of acute pancreatitis. *J. Gastroenterol*. 2017; 52 (10): 1130–1139. https://doi.org/10.1007/s00535-017-1330-5. Erratum in: *J. Gastroenterol*. 2017; 52 (10): 1147–1148.
9. Balthazar E.J., Ranson J.H., Naidich D.P., Megibow A.J., Caccavale R., Cooper M.M. Acute pancreatitis: prognostic value of CT. *Radiology*. 1985; 156 (3): 767–772. https://doi.org/10.1148/radiology.156.3.4023241.
10. Ishikawa K., Idoguchi K., Tanaka H., Tohma Y., Ukai I., Watanabe H., Matsuoka T., Yokota J., Sugimoto T. Classification of acute pancreatitis based on retroperitoneal extension: application of the concept of interfascial planes. *Eur. J. Radiol*. 2006; 60 (3): 445–452. https://doi.org/10.1016/j.ejrad.2006.06.014.
11. Banks P.A., Bollen T.L., Dervenis C., Gooszen H.G., Johnson C.D., Sarr M.G., Tsiotos G.G., Vege S.S. Classification of acute pancreatitis – 2012: revision of Atlanta classification and definitions by international consensus. *Gut*. 2013; 62 (1): 102–111. https://doi.org/10.1136/gutjnl-2012-302779.
12. Kuo D.C., Rider A.C., Estrada P., Kim D., Pillow M.T. Acute pancreatitis: what's the score? *J. Emerg. Med*. 2015; 48 (6): 762–770. https://doi.org/10.1016/j.jemermed.2015.02.018.
13. Balthazar E.J., Robinson D.L., Megibow A.J., Ranson J.H. Acute pancreatitis: value of CT in establishing prognosis. *Radiology*. 1990; 174 (2): 331–338. https://doi.org/10.1148/radiology.174.2.2296641.
14. Working Group IAP/APA Acute Pancreatitis Guidelines. IAP/APA evidence-based guidelines for the management of acute pancreatitis. *Pancreatology*. 2013; 13 (4 Suppl. 2): e1–15. https://doi.org/10.1016/j.pan.2013.07.063.
15. Дюжева Т.Г., Джус Е.В., Рамишвили В.Ш., Шефер А.В., Платонова Л.В., Гальперин Э.И. Ранние КТ-признаки прогнозирования различных форм парапанкреонекроза. Анналы хирургической гепатологии. 2009; 14 (4): 54–63. Dyuzheva T.G., Dzhus E.V., Ramishvili V.Sh., Shefer A.V., Platonova L.V., Galperin E.I. Early CT predictors of the different form peripancreonecrosis development. *Annaly khirurgicheskoy gepatologii = Annals of HPB Surgery*. 2009; 14 (4): 54–63. (In Russian)
16. Dyuzheva T. Pancreatic necrosis configuration determines local complications development and the choice of treatment approach in acute pancreatitis. *HPB*. 2014; 16 (suppl.): 657.
17. Verma S., Rana S.S. Disconnected pancreatic duct syndrome: updated review on clinical implications and management. *Pancreatology*. 2020; 20 (6): 1035–1044. https://doi.org/10.1016/j.pan.2020.07.402.
18. Garg P.K., Singh V.P. Organ failure due to systemic injury in acute pancreatitis. *Gastroenterology*. 2019; 156 (7): 2008–2023. https://doi.org/10.1053/j.gastro.2018.12.041.

Сведения об авторах [Authors info]

Дюжева Татьяна Геннадьевна – доктор мед. наук, профессор кафедры госпитальной хирургии Института клинической медицины им. Н.В. Склифосовского ФГАОУ ВО Первый МГМУ им. И.М. Сеченова Минздрава России (Сеченовский Университет). https://orcid.org/0000-0003-0573-7573. E-mail: dtg679@gmail.com

Шефер Александр Валерьевич – канд. мед. наук, врач первого хирургического отделения ГБУЗ "Городская клиническая больница им. С.С. Юдина ДЗМ". https://orcid.org/000-0001-7279-6827. E-mail: sasha8167@rambler.ru

Джус Евгений Владимирович – заведующий отделением лучевой диагностики АО Группы компаний "МЕДСИ" КДЦ на Белорусской. https://orcid.org/0000-0002-2276-1295. E-mail: djss8888@mail.ru

Токарев Марк Валерьевич – ассистент кафедры госпитальной хирургии Института клинической медицины им. Н.В. Склифосовского ФГАОУ ВО Первый МГМУ им. И.М. Сеченова Минздрава России (Сеченовский Университет). https://orcid.org/0000-0002-4407-7283. E-mail: tokmv9@gmail.com

Степанченко Андрей Петрович – канд. мед. наук, заведующий рентгенологическим отделением ГБУЗ "Городская клиническая больница им. С.С. Юдина ДЗМ". https://orcid.org/0000-0001-5655-2929. E-mail: aps65@mail.ru

Гальперин Эдуард Израилевич – доктор мед. наук, профессор кафедры госпитальной хирургии Института клинической медицины им. Н.В. Склифосовского ФГАОУ ВО Первый МГМУ им. И.М. Сеченова Минздрава России (Сеченовский Университет); Почетный президент Ассоциации гепатопанкреатобилиарных хирургов стран СНГ. https://orcid.org/0000-0001-5088-5538. E-mail: edgalp@mail.ru

Для корреспонденции*: Дюжева Татьяна Геннадьевна – 115432, г. Москва, ул. Сайкина, д. 21, кв. 42, Российская Федерация. Тел.: +7-916-983-58-97. E-mail: dtg679@gmail.com

Tatiana G. Dyuzheva – Doct. of Sci. (Med.), Professor of the Department of Hospital Surgery of the Sklifosovsky Institute of Clinical Medicine, Sechenov First Moscow State Medical University, Ministry of Health of the Russian Federation (Sechenov University). https://orcid.org/0000-0003-0573-7573. E-mail: dtg679@gmail.com

Alexander V. Shefer – Cand. of Sci. (Med.), Physician of the First Surgical Department, Yudin City Clinical Hospital, Moscow. https://orcid.org/000-0001-7279-6827. E-mail: Sasha8167@rambler.ru

Evgeniy V. Dzhus – Head of the Radiology Department, JSC "MEDSI" Group of Companies, CDC Belorusskaya, Moscow. https://orcid.org/0000-0002-2276-1295. E-mail: djss8888@mail.ru

Mark V. Tokarev – Assistant of the Department of Hospital Surgery, Sklifosovsky Institute of Clinical Medicine, Sechenov First Moscow State Medical University, Ministry of Health of the Russian Federation (Sechenov University). https://orcid.org/0000-0002-4407-7283. E-mail: tokmv9@gmail.com

Andrei P. Stepanchenko – Cand. of Sci. (Med.), Head of the Radiological Department of the Yudin City Clinical Hospital, Moscow. https://orcid.org/0000-0001-5655-2929. E-mail: aps65@mail.ru

Eduard I. Galperin – Doct. of Sci. (Med.), Professor of the Department of Hospital Surgery of the Sklifosovsky Institute of Clinical Medicine, Sechenov First Moscow State Medical University, Ministry of Health of the Russian Federation (Sechenov University); Honorary President of the Association of Hepatopancreatobiliary Surgeons of the CIS. https://orcid.org/0000-0001-5088-5538. E-mail: edgalp@mail.ru

For correspondence*: Tatiana G. Dyuzheva – 42, 21, Saikina str., Moscow, 115432, Russian Federation. Phone: +7-916-983-58-97. E-mail: dtg679@gmail.com

Статья поступила в редакцию журнала 19.03.2021. Принята к публикации 23.03.2021.
Received 19 March 2021. Accepted for publication 23 March 2021.